

## Comunicación corta

# Resultado sin éxito en el tratamiento de un linfangioma orbitario con OK-432. Picibanil

A. Lanuza García\*, R. Bañón Navarro, A. Llorca Cardeñosa y C. Delgado Navarro

Servicio de Oftalmología. Hospital General de Castellón. Castellón. España

### INFORMACIÓN DEL ARTÍCULO

#### Historia del artículo:

Recibido el 11 de febrero de 2011

Aceptado el 17 de mayo de 2011

On-line el 16 de diciembre de 2011

#### Palabras clave:

Linfangioma

OK-432

Picibanil

#### Keywords:

Lymphangioma

OK-432

Picibanil

### RESUMEN

**Introducción:** El linfangioma es una malformación linfática cuyo tratamiento habitual ha sido la cirugía. Se aporta un caso de linfangioma orbitario en una niña a la que se trató con OK-432 intralesional para evitar la cirugía y sus complicaciones.

**Discusión:** El OK-432 es una mezcla liofilizada de *Streptococcus pyogenes* del grupo A. que produce una fibrosis circunscrita de la lesión con una alta tasa de curación. Sus principales ventajas son su fácil aplicación intralesional y la falta de cicatrices y lesiones a las estructuras adyacentes de la lesión. Aunque su gran inconveniente es la gran reacción inflamatoria local que provoca.

© 2011 Sociedad Española de Oftalmología. Publicado por Elsevier España, S.L. Todos los derechos reservados.

### Unsuccessful treatment with OK-432 picibanil for orbital lymphangioma

#### ABSTRACT

**Introduction:** Lymphangioma is a malformation of the lymphatic system. The classic approach is surgery. We report a case of orbital lymphangioma in a girl who was given OK-432 to avoid surgery and its complications.

**Discussion:** OK-432 is a lyophilized mixture of group A *Streptococcus pyogenes* which produces a fibrosis limited to the lesion with a high cure rate. The main advantages are the easy intralesional application, with no scars and or damage of closed areas. Its main disadvantage is a significant local inflammatory reaction.

© 2011 Sociedad Española de Oftalmología. Published by Elsevier España, S.L. All rights reserved.

## Introducción

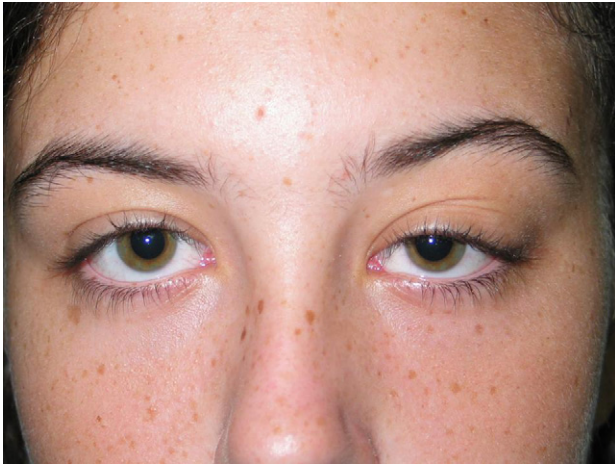Niña de 13 años que acude de urgencias por ptosis palpebral superior del ojo izquierdo (fig. 1). Al evertir el párpado se aprecia una masa móvil, blanda, no dolorosa y ricamente vascularizada sospechosa de linfangioma (fig. 2).

Se realizó una resonancia magnética nuclear (RMN) confirmando el diagnóstico de linfangioma orbitario temporosuperior izquierdo (fig. 3). No presentaba antecedentes oftalmológicos y generales de interés. La exploración oftalmológica fue normal excepto la ptosis mecánica.

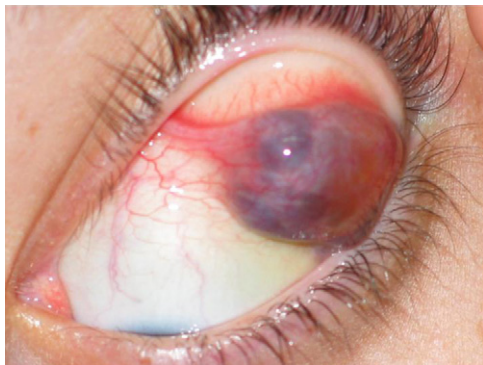Los linfangiomas son malformaciones vasculares benignas que tienden a sangrar espontáneamente de forma circunscrita

\* Autor para correspondencia.

Correo electrónico: [lanuza\\_amp@gva.es](mailto:lanuza_amp@gva.es) (A. Lanuza García).



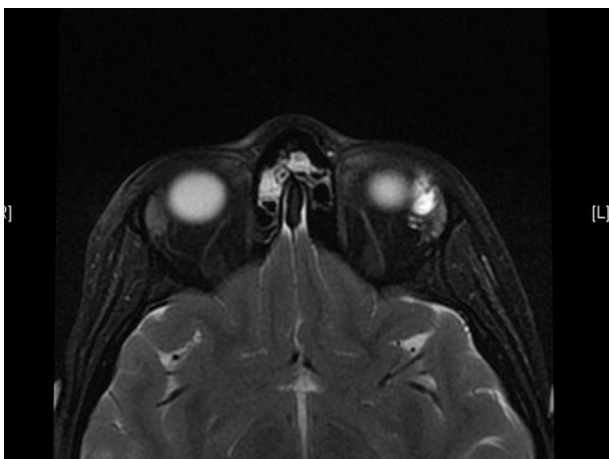
**Fig. 1** - Paciente el 1.º día, se aprecia la ptosis mecánica.



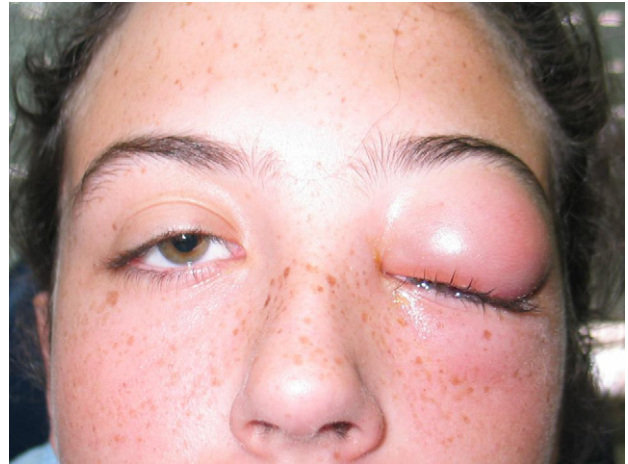**Fig. 2** - Linfangioma al evertir el párpado.

intralesionalmente. No experimentan cambios de volumen con la maniobra de Valsalva. La localización más frecuente de los linfangiomas palpebrales es en párpado superior y tercio interno. Nuestro caso es superoexterno<sup>1</sup>.

El diagnóstico es clínico y se basa en técnicas de imagen, siendo la RMN la que aporta mayor información. La progresión del aumento del tamaño del linfangioma es consecuencia del



**Fig. 3** - Resonancia magnética nuclear de la lesión en T2.



**Fig. 4** - Reacción aguda inflamatoria a las 48 h del tratamiento.

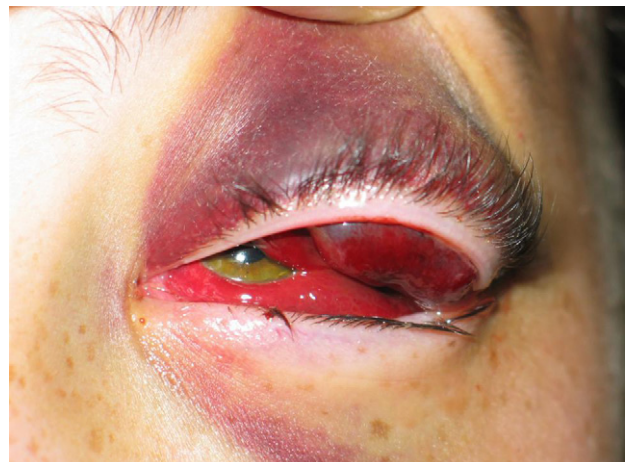sangrado. El tratamiento de elección es quirúrgico, sin estar exento de recidivas y complicaciones<sup>1,2</sup>.

El tratamiento del linfangioma presenta diferentes opciones terapéuticas, entre las que destacan aquellas sustancias con efecto esclerosante sobre las paredes vasculares del linfangioma, como los corticoides intralesiones y las tetraciclinas con los efectos secundarios conocidos<sup>3</sup>.

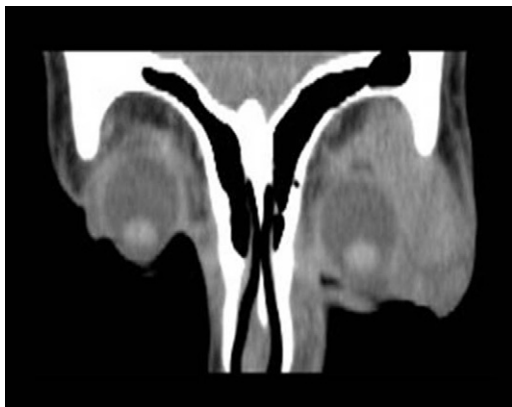
Para prevenir las complicaciones de la cirugía y de las sustancias esclerosantes mencionadas previamente, se optó por la inyección intralesional del OK-432 (Picibanil) como primera opción terapéutica.

### Maniobra quirúrgica

Se extraen 0,02 ml del contenido del linfangioma, bajo anestesia general para su estudio anatomopatológico. A continuación, se inyectan intralesionalmente 0,02 mg de la sustancia esclerosante OK-432 en el linfangioma. No se producen efectos secundarios ni locales en el momento de la aplicación del OK-432. Aunque el procedimiento es sencillo, se



**Fig. 5** - Aspecto de la lesión postratamiento con un aumento del contenido del linfangioma.



**Fig. 6 – En la tomografía axial computarizada se aprecia un gran aumento del linfangioma.**

ingresa a la paciente por las posibles complicaciones locales pautando analgesia y antibióticos de forma profiláctica.

A las 48 horas de la aplicación del OK-432, presenta un aumento considerable del tamaño del linfangioma imposibilitándole la apertura del globo ocular por la reacción inflamatoria local (fig. 4). Apreciándose unas lesiones de color chocolate, típicas del sangrado del linfangioma y un hematoma palpebral a tensión que producía la ptosis del OI (fig. 5).

A pesar de lo aparatoso del cuadro, la presión intraocular, agudeza visual, fundoscopia y reflejos pupilares fueron normales. No presentó fiebre. Al tratamiento inicial se añaden corticoides sistémicos por la reacción inflamatoria local.

Se realiza de urgencia una tomografía axial computarizada confirmando el aumento del tamaño del linfangioma por sangrado (fig. 6). Se opta por la observación de la evolución del OK-432 en la lesión.

A las dos semanas de la aplicación del OK-432, se inicia la disminución del tamaño del linfangioma. A los dos meses de evolución persiste una ptosis de 2 mm.

Debido a las complicaciones locales, no se pauta una nueva dosis de OK-432, que recomienda la literatura si en la primera inyección intralesional no se obtienen los resultados esperados.

## Discusión

El OK-432 es una sustancia liofilizada de baja virulencia, proveniente del *Streptococo pyogenes* del grupo A. Su uso está contraindicado en pacientes alérgicos a  $\beta$ -lactámicos por el riesgo de reacción anafiláctica. Se ha utilizado en tumores digestivos y pleurales por su acción esclerosante.

Recientemente esta sustancia se está utilizando en el tratamiento de los linfangiomas por su mecanismo de acción, al producir un aumento de las células inflamatorias, células *natural killer*, linfocitos CD3, interferón- $\alpha$  y la interleukina-6, provocando un aumento de la permeabilidad del endotelio del linfangioma, favoreciendo su drenaje linfático, por lo que los espacios quísticos se vacían, colapsan y esclerosan obteniéndose de esta forma la disminución del tamaño de la lesión y por tanto su desaparición<sup>2,4</sup>.

La dosis terapéutica son 0,02 mg de OK-432 que se inyectan en la lesión. Si con una dosis no se consiguen los resultados esperados, está indicada una segunda dosis de la misma cantidad de OK-432, pasados 10-15 días de la primera dosis de OK-432 para favorecer los efectos esclerosantes de esta sustancia al aumentar la dosis intralesional<sup>3</sup>.

En este caso, se desestimó la intervención quirúrgica como primera elección por las complicaciones postoperatorias que pueden suceder en la mayoría de los casos<sup>3,4</sup>. La paciente recuperó su aspecto inicial después del tratamiento, no observándose disminución del tamaño de la lesión en la RMN.

El tratamiento quirúrgico de los linfangiomas no está exento de complicaciones y recidivas. La utilización de OK-432 tiene como ventajas su fácil aplicación, la ausencia de cicatrices y no producir lesiones en las estructuras adyacentes. El inconveniente es la gran reacción inflamatoria local que, a pesar de ceder con el tiempo, hace controvertido su uso en lesiones intraorbitarias. A pesar de los logros que se han obtenido en otras localizaciones existen fallos en los orbitarios, en esta paciente, es posible que el sangrado precoz de la lesión haya impedido la acción esclerosante de este producto. El resultado insatisfactorio en nuestro caso puede aportar, uniéndonos a otros autores<sup>5</sup>, que este tratamiento no sea apropiado en localizaciones orbitarias.

## BIBLIOGRAFÍA

1. Perez Moreiras JV. Patología orbitaria, I. Barcelona: Edika Med; 2000. p. 319-26.
2. Valle Rodríguez E, Villanueva San Vicente V, Rodríguez González MA, Segarra Fenoll D, García Mateos MJ, Méndez-Trujillo S. Linfangioma cervical: manejo terapéutico con OK-432 (Picibanil). Rev Esp Ciruj Oral Maxilofac. 2007;29:399-403.
3. Yoon JS, Choi JB, Kim SJ, Lee SY. Intralesional injection of OK-432 for vision-threatening orbital lymphangioma. Graefes Arch Clin Exp Ophthalmol. 2007;245:1031-5.
4. Ruiz Jr E, Valera ET, Veríssimo F, One GT. 5 OK-432 therapy for lymphangioma in children. J Pediatr (Rio J). 2004;80 (2):154-8.
5. Pitz S, Ditttrich M. Orbital lymphangioma. Br J Ophthalmol. 2000;84:124-5.