
Hematoma disecante intramiocárdico: una forma poco frecuente de rotura cardíaca

Intramyocardial dissecting haematoma: an unusual form of cardiac rupture

F.J. García Fernández¹, J.R. Carmona¹, R. Lezaun¹, V. Ruiz Quevedo¹, R. Beloqui², E. De los Arcos¹

RESUMEN

El hematoma disecante intramiocárdico es una complicación mecánica del infarto agudo de miocardio que consiste en la formación de una neocavitación causada por la disección hemorrágica entre las fibras espirales miocárdicas y que se encuentra contenida dentro del miocardio. Es una rotura de pared libre que aparece en el 9% de las autopsias de roturas cardíacas postinfarto. Su diagnóstico es complejo y aparece en la mayor parte de los pacientes "postmortem". Comentamos el caso de un paciente de 69 años que sufrió un infarto posterolateral y fue tratado con angioplastia primaria/ stent en las primeras horas así como con ácido acetil salicílico, clopidogrel, heparina sódica y antagonistas de GPIIb-IIIa. En las siguientes horas presentó esta rara forma de rotura cardíaca que le llevó al shock cardiogénico y le causó la muerte. Se revisa la fisiopatología, diagnóstico y manejo de esta entidad que presenta una alta letalidad (90% en los pacientes tratados médicamente) y cuyo único tratamiento es la cirugía.

Palabras clave. Infarto de miocardio. Angioplastia coronaria. Inhibidores agregación plaquetaria. Rotura cardíaca. Post infarto.

ABSTRACT

The intramyocardial dissecting haematoma is an unusual rupture of the left ventricular wall, complicating acute myocardial infarction. The mechanism is an hemorrhagic dissection among the spiral myocardial fibres creating a neocavitation limited by the myocardium. It appears in 9% of left ventricular wall ruptures, complicating acute myocardial infarction. Diagnosis is often difficult and in most of the cases it is post-mortem. We present the case report of a 69 year old patient who suffered a posterolateral acute myocardial infarction treated with primary PTCA/Stent plus AAS, clopidogrel, unfractionated heparin bolus and GP IIb- IIIa inhibitors. In the following few hours he suffered this unusual form of cardiac rupture that took him into cardiogenic shock and finally led to his death. The pathophysiology, diagnosis and management of this lethal complication of acute myocardial infarction (90% mortality in the medically treated group) which is only effectively treated by surgery are also reviewed.

Key words. Myocardial infarction. Coronary angioplasty. Platelet aggregation inhibitors. Heart rupture. Post infarction.

An. sis. sanit. Navar. 2003; 26 (2): 277-282.

1. Servicio de Cardiología. Hospital de Navarra.
2. Servicio de Anatomía Patológica. Hospital de Navarra.

Aceptado para su publicación el 19 de mayo de 2003

Correspondencia

Dr. Fco. Javier García Fernández
Sº de Cardiología
Hospital de Navarra
Irunlarrea, 3
31009 Pamplona
e-mail: unidad.coronaria@cfnavarra.es
e-mail: javyergf@hotmail.com

INTRODUCCIÓN

La rotura cardíaca es la segunda causa más frecuente de muerte intrahospitalaria en el infarto agudo de miocardio (IAM) tras el shock cardiogénico y suele aparecer en el 15% de los IAM fatales¹. Es la menos frecuente (9%)² de las formas descritas de rotura cardíaca y consiste en la presencia masiva de sangre a través del miocardio y limitada por él, denominada actualmente hematoma disecante intramiocárdico (HDI) aunque inicialmente fue denominada “pseudopseudoaneurisma” puesto que angiográficamente recordaba a un pseudoaneurisma con la diferencia de que existía epicardio y tejido miocárdico infartado limitando la neocavitación³. Ocurre más frecuentemente en IAM inferoposteriores, el diagnóstico se hace por ecocardiograma y otras técnicas de imagen, aunque es difícil y aparece en muchos pacientes postmortem⁴. La mortalidad en los pacientes tratados sin cirugía es del 90% por lo que el tratamiento es quirúrgico utilizando parches y tiras de Teflon⁵

CASO CLÍNICO

Paciente varón de 69 años con antecedentes de tabaquismo, hipertensión arterial e hiperlipemia diagnosticado 19 años antes de su ingreso de angor inestable y de lesión de un vaso. Se

realizó un pontaje aortocoronario con puente de safena a arteria descendente anterior sin complicaciones. Estable con episodios anginosos esporádicos con buena respuesta a nitroglicerina. El paciente acude a nuestro centro 3 horas después del inicio de un episodio de dolor diagnosticándose de IAM posterolateral (Fig. 1) inicialmente no complicado, se decidió la realización de angioplastia coronaria transluminal percutánea (ACTP) primaria. Se objetivaron oclusiones completas de DA proximal y de puente venoso de aspecto crónico, con coronaria derecha dominante sin lesiones significativas y una oclusión de circunfleja media de aspecto trombótico realizándose ACTP/ STENT con flujo final TIMI I-II (thrombolysis in myocardial infarction-grade flow) con una extensa acinesia de la zona afectada. Se administró tratamiento con ácido acetil salicílico, 5000 UI de heparina sódica durante el procedimiento, clopidogrel 300 mg (dosis de carga, por la colocación del stent) y bolo y perfusión a las dosis correspondientes de abciximab. El paciente continuó a pesar de la apertura del vaso con sensación de opresión precordial no mejorando relevantemente el ECG pero permaneciendo hemodinámicamente estable. A partir de las 4 horas desde el procedimiento el paciente presentó tendencia importante a la hipotensión con ansiedad, oliguria, taquicardización y acidosis metabólica. Se colocó un catéter de Swan-Ganz que mostró datos de presión capilar alta con índice cardiaco bajo y presión venosa central normal (sin datos de taponamiento cardíaco) identificándose como IAM complicado con shock cardiogénico

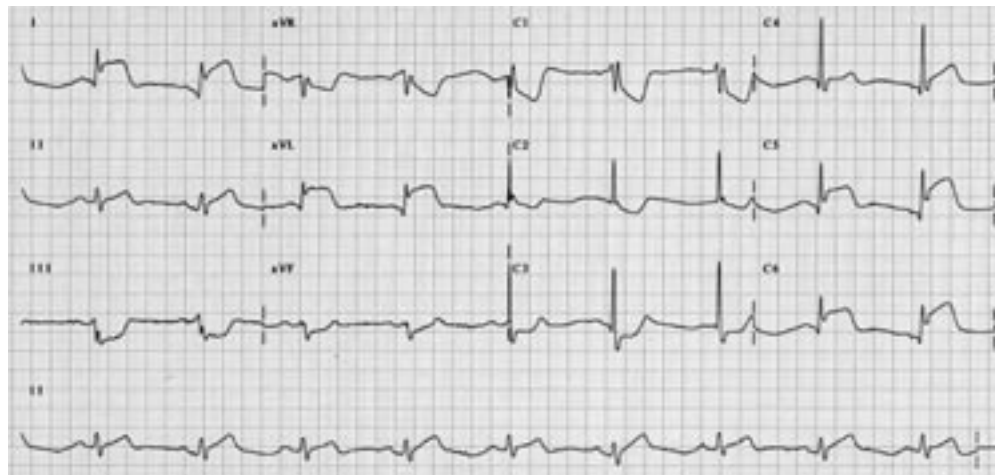


Figura 1. ECG a su ingreso que muestra elevación del segmento ST en derivaciones I, avL y V4-6 con descenso de ST de V1-3 compatible con el diagnóstico de IAM posterolateral, con la sospecha de arteria circunfleja como vaso responsable.

(patrón hemodinámico Forrester IV) presentando un curioso ECG (Fig. 2). El paciente requirió intubación orotraqueal e inotrópicos sin dar tiempo a la colocación de balón de contrapulsación intraaórtico y ecocardiograma transtorá-

cico puesto que el paciente presentó un nuevo y brusco deterioro hemodinámico que finalizó en disociación electromecánica y *éxitus*. Se realizó necropsia (Fig. 3).

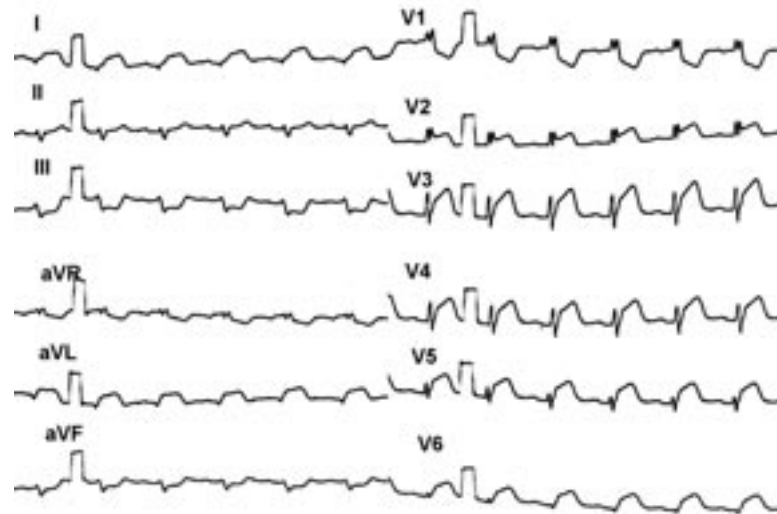


Figura 2. Varias horas después de la apertura del vaso y coincidiendo con empeoramiento clínico se observa la presencia de elevación del segmento ST anterolateral no presente en los electrocardiogramas anteriores que tras la necropsia coincide con la extensión del HDI hacia la cara anterior del ventrículo izquierdo.

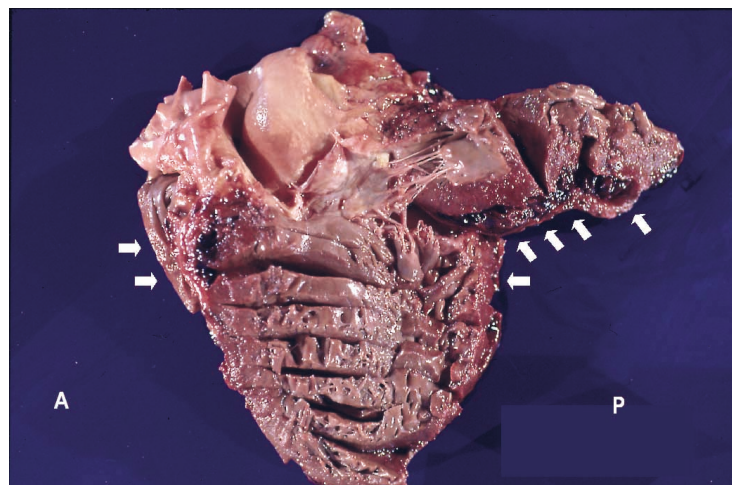


Figura 3. Pieza anatómica sin fijar (se ha seccionado el nivel de septo interventricular retirándose la cara anterolateral hacia el margen superior izquierdo). Se observaba la presencia de un mínimo derrame pericárdico y un masivo hematoma intramiocárdico ~60 cc- (flechas blancas) con puerta de entrada endocárdica en cara lateral extendiéndose hacia la zona posterior, apical y toda la cara anterior sin comunicación con pericardio. A: cara anterior; P: cara posterior.

DISCUSIÓN

Se trata de un HDI diagnosticado mediante necropsia cuya manifestación clínica fue el desarrollo de shock cardiogénico, sin datos de taponamiento cardíaco como se esperaría en una rotura cardíaca. Así mismo y a diferencia de lo que se describe en el resto de las roturas cardíacas ocurrió de forma muy precoz (primeras doce horas). La patogenia del HDI es desconocida, se cree que tras una primera rotura cardíaca con un pequeño orificio, éste puede ser sellado por el aumento de la presión intrapericárdica y que la sangre (empujada por la presión intraventricular) contenida en el miocardio se extiende entre las uniones de las fibras musculares disecando incluso tejido sano^{4,5}. Así mismo se cree que puede ser un paso intermedio en la formación de un pseudoaneurisma⁴. Suele aparecer con más frecuencia en IAM inferoposteriores presentando unos trayectos más serpiginosos sobre todo en aquellos que desarrollan bloqueo auriculoventricular completo, y suelen afectar casi en la mitad de los casos al septo interventricular^{4,5}. Se han descrito varios factores que se asocian al HDI como la realización de ACP de un tejido isquémico, por el aumento brusco de la presión de perfusión sobre un tejido habituado a la hipoperfusión y que por tanto presenta disfunción de la microcirculación⁶, traumatismos torácicos⁷, IAM reciente^{4,5,8}, pobre circulación colateral⁵ y la utilización de los inhibidores de la glicoproteína IIB-III^{4,9,10} (si bien en todos los casos descritos son utilizados junto con ACP^{4,9,10}). No sabemos si los factores clásicos (fibrinólisis tardía, hipertensión arterial, senilidad, primer IAM) descritos en las roturas clásicas afectan de igual forma al HDI. El diagnóstico es hasta en el 54% de los casos post-mortem⁵ y en los que se diagnostica en vida se hace por ecocardiograma y otras técnicas de imagen (RMN, ETE...). Se basa en la demostración de una neocavitación enteramente contenida en el miocardio y ocasionalmente puede verse un flujo de baja velocidad en la falsa luz en ocasiones con un patrón de flujo bifásico^{4,8}. La mortalidad en los pacientes tratados médicamente es del 90% y se ha descrito en los pacientes operados una supervivencia del 100%⁵ (sesgo de publicación, probablemente se diagnos-

ticarán menos y la mortalidad quirúrgica será mayor ya que se describen mortalidades quirúrgicas en roturas subagudas entre el 25-35%^{4,11}). Se recomienda cirugía de forma precoz aunque los casos publicados hacen referencia a IAM pequeños y no existen datos de supervivencia en pacientes con IAM extensos.

BIBLIOGRAFÍA

1. ANTMANN E, BRAUNWALD E. Acute Myocardial infarction. En: Braunwald E, Zipes D, Libby P editores. Heart Disease: A Textbook of cardiovascular medicine (6th edition). Philadelphia: Saunders, 2001: 1114-1232.
2. LEWIS AJ, BURCHELL HB, TITUS JL. Clinical and pathologic features of postinfarction cardiac rupture. *Am J Cardiol* 1969; 23: 43-53.
3. SAVAGE MP, HOPKINS JT, TEMPLETON JY. Left ventricular pseudopseudoaneurysm: Angiographic features and surgical treatment of impending cardiac rupture. *Am Heart J* 1988; 116: 864-866.
4. HARPAZ D, KRIWISKY M, COHEN A J, MEDALION B, ROZENMAN Y. Unusual form of cardiac rupture: Sealed subacute left ventricular free wall rupture evolving to intramyocardial dissecting hematoma and to Pseudoaneurysm formation. *J Am Soc Echocardiogr* 2001;14: 219-227.
5. PLIAM M, STERNLIEB J. Intramyocardial dissecting hematoma: An unusual form of Subacute Cardiac Rupture. *J Card Surg* 1993; 8: 628-637.
6. DROBINSKY G, MONTALESCOT G, NIVET M. Intramyocardial haemorrhage following recanalisation of a venous coronary arterial by-pass by balloon angioplasty. *Int J Cardiol* 1991; 31: 256-258.
7. MASELLI D, MICALIZZI E, PIZZIO R, AUO A, DE GASPERIS C. Posttraumatic left ventricular pseudoaneurysm due to intramyocardial dissecting hematoma. *Ann Thorac Surg* 1997; 64: 830-831.
8. VARGAS BARÓM J, ROLDÁN FJ, ROMERO CÁRDENAS A, ESPINOSA ZAVALETA N, KEIRNS C, GONZÁLEZ PACHECO H. Two and three dimensional transesophageal echocardiographic diagnosis of intramyocardial dissecting hematoma after myocardial infarction. *J Am Soc Echocardiogr* 2001; 14: 637-640.
9. BALACHANDRAN K, OLDROYD K. Free wall rupture following rescue angioplasty and intravenous abciximab for failed thrombolysis. *Scott Med J* 2001; 46: 87-88.

10. SCHROTER V, GOTTING B, TRUMMEL M, PETERS S. Fatal ventricular rupture after stent implantation in acute myocardial infarct with subsequent stent trombosis: discusión of reperfusion injury as a cause. Z Kardiol 1999; 88: 454-458.
11. PURCARO A, CONSTANTINI C, CIAMPANI N, MAZZANTI M, SILENZI C, GILI A et al. Diagnostic criteria and management of subacute ventricular free wall rupture complicating acute myocardial infarction. Am J Cardiol 1997; 80: 397-405.