

Estudio de la frecuencia, distribución y rendimiento diagnóstico en las lesiones neoplásicas sincrónicas del carcinoma colo-rectal

Study of frequency, distribution and diagnostic performance in synchronous neoplastic lesions of colorectal carcinoma

A. Borda¹, J.M. Martínez-Peñuela², C. Prieto³, M. Muñoz¹, C. Carretero¹, F. Borda³

RESUMEN

Objetivo. Analizar la frecuencia, características y el diagnóstico de las lesiones neoplásicas sincrónicas en el cáncer colo-rectal.

Material y métodos. Se han revisado 384 cánceres colo-rectales, diagnosticados mediante colonoscopia completa y resecaados. Se ha determinado los cánceres sincrónicos y las características de los adenomas: número, tamaño, tipo histológico, displasia, así como su localización en el colon y respecto al carcinoma.

Resultados. Se han encontrado 28 cánceres sincrónicos (7,3% del global): 8 tumores desarrollados y 20 pólipos malignizados. El 54,4% de los casos tenía algún adenoma sincrónico. En los pacientes con lesiones sincrónicas, un 43% presentaba un adenoma avanzado. El 20% de los pólipos sincrónicos encontrados fueron proximales al ángulo esplénico; distales el 41% y con ambas localizaciones el 38%. El 59,1% de los pacientes tenía algún adenoma proximal con respecto al cáncer, con criterios de adenoma avanzado en el 13,9%. La distribución de los adenomas estuvo más uniformemente repartida en los cánceres de localización proximal ($p = 0,038$). Un 17% de los cánceres distales presentó lesiones sincrónicas localizadas exclusivamente en colon proximal. Las endoscopias parciales diagnosticarían los cánceres distales, pero omitirían un adenoma sincrónico en el 42,3% de las sigmoidoscopias y en el 40% de las colonoscopias cortas.

Conclusiones. Se registraron unas elevadas tasas de carcinoma y adenomas sincrónicos. Destacamos el alto índice de adenomas avanzados y la frecuencia de lesiones sincrónicas proximales al cáncer, por lo que las colonoscopias incompletas, aunque permitan el diagnóstico del cáncer distal, omiten un alto porcentaje de adenomas sincrónicos, incluyendo lesiones avanzadas. Todo ello confirma la necesidad de efectuar una colonoscopia completa pre, intra o post-quirúrgica en el cáncer colo-rectal resecaable.

Palabras clave. Cáncer colo-rectal. Lesiones sincrónicas. Adenomas. Diagnóstico.

ABSTRACT

Aim. To analyse the frequency, characteristics and diagnosis of synchronous neoplastic lesions in colorectal cancer.

Methods. A review was carried out of 384 colorectal cancers, diagnosed through complete colonoscopy and resected. The synchronous cancers and the characteristics of the adenomas were determined: number, size, histological type, dysplasia, as well as their localisation in the colon and with respect to the carcinoma.

Results. Twenty-eight synchronic cancers were found (7.3% of the total); 8 developed tumours and 20 malignant polyps. In 54.4% of the cases there was a synchronic adenoma. In patients with synchronic lesions, 43% showed an advanced adenoma. Twenty percent of the synchronic polyps found were proximal to the splenic flexure; 41% were distal and 38% had both localisations. Fifty-nine point one percent of the patients had some adenoma proximal to the cancer, with criteria of advanced adenoma in 13.9%. The distribution of the adenomas was more uniformly spread in the cancers with a proximal localisation ($p = 0.038$). Seventeen percent of the distal cancers presented synchronic lesions with a proximal colon localisation exclusively. Partial endoscopies would diagnose the distal cancers, but would omit a synchronic adenoma in 42.3% of the sigmoidoscopies and 40% of the short colonoscopies.

Conclusions. High rates of carcinoma and synchronic adenomas were registered. We underline the high index of advanced adenomas and the frequency of synchronic lesions proximal to the cancer, which is why incomplete colonoscopies, although allowing the diagnosis of the distal cancer, omit a high percentage of synchronic adenomas, including advanced lesions. All of this confirms the need to perform a complete pre-, intra- and post operational colonoscopy in resectable colorectal cancer.

Key words. Colorectal cancer. Synchronic lesions. Adenomas. Diagnosis.

An. Sist. Sanit. Navar. 2008; 31 (1): 43-52.

1. Departamento de Digestivo. Clínica Universitaria de Navarra. Pamplona.
2. Servicio de Anatomía Patológica. Clínica Universitaria de Navarra. Pamplona.
3. Servicio de Digestivo. Hospital de Navarra. Pamplona.

Fecha de recepción: 10 de septiembre de 2007

Fecha de aceptación provisional: 21 de enero de 2008

Fecha de aceptación definitiva: 26 de enero de 2008

Correspondencia:

Ana Borda Martín
C/ Olite, 37, 7º Izda.
31004 Pamplona
Tfno. 948 239332
E-mail: aborda@unav.es

INTRODUCCIÓN

El carcinoma de colon y recto (CCR) representa un grave problema socio-sanitario, suponiendo el 10-15% de los nuevos casos diagnosticados de cáncer al año^{1,2}. En Navarra representa el tercer tumor más frecuente después del cáncer de pulmón y próstata en los hombres, y entre las mujeres se sitúa en segundo lugar, tras el cáncer de mama³. Presenta unas elevadas tasas de mortalidad, por lo que constituye en nuestro país la segunda causa en cuanto a número de fallecimientos ocasionados por tumores^{4,5}.

La gran mayoría de los cánceres colo-rectales se desarrollan sobre un adenoma previo, siguiendo una secuencia multi-pasos adenoma-carcinoma^{5,12} y siendo muy frecuente la presencia de lesiones neoplásicas sincrónicas, adenomas o menos habitualmente carcinomas, en el momento del diagnóstico¹³⁻¹⁹. La multiplicidad de lesiones sincrónicas constituye el rasgo fundamental de la poliposis adenomatosa familiar, producida por la mutación del gen de la poliposis adenomatosa del colon (APC)^{20,21}. En la poliposis familiar atenuada se encuentran determinados tipos de mutación en el gen APC, o mutación germinal en MYH²²⁻²⁴. En la pequeña proporción de pacientes con cáncer hereditario colo-rectal no polipósico (HNPCC), se ha descrito una mayor frecuencia de lesiones sincrónicas y metacrónicas, habiéndose relacionado la multicentricidad lesional con alteraciones en el sistema de reparación del ADN^{25,26}. No obstante, en el cáncer esporádico, que supone la gran mayoría de los cánceres colo-rectales^{6,7}, no se conocen suficientemente las causas que pudieran ocasionar el desarrollo de lesiones neoplásicas sincrónicas¹³. Estas lesiones sincrónicas pudieran ser debidas a mutaciones de genes relacionados con la apoptosis, proliferación celular y/o reparación del ADN²⁷, o con formas de cáncer hereditario colo-rectal no polipósico de baja penetrancia²⁸. Finalmente, es posible que la multicentricidad tumoral sea debida a la interacción de múltiples factores, entre los que cabría incluir determinada predisposición, tanto personal como familiar, mecanismos ambientales y/o relacionados con las características del tumor, aumentando así

la probabilidad de desarrollar neoplasias en diferentes puntos del colon^{13,29}.

La frecuencia con la que se registran carcinomas o adenomas sincrónicos es muy variable en las diferentes series publicadas¹³⁻¹⁹, dependiendo en buena parte de los métodos empleados para el diagnóstico del cáncer colo-rectal. Además de la frecuencia, es importante determinar la localización de las lesiones sincrónicas, ya que su situación proximal dentro del colon y especialmente su asiento proximal al del cáncer favorece que puedan ser omitidas en el momento inicial del diagnóstico del tumor principal, si no se ha efectuado una colonoscopia completa. La falta de diagnóstico de algún carcinoma o adenoma sincrónico proximal puede ocasionar, por una parte, una progresión lesional en un paciente teóricamente libre de neoplasias tras el tratamiento. Por otra, un falso incremento de supuestas lesiones neoplásicas metacrónicas en el control evolutivo del paciente. Debido a todo ello, planteamos el presente trabajo, con el objetivo de analizar la frecuencia y las características de las lesiones neoplásicas sincrónicas (adenomas y carcinomas) en una serie de cánceres colo-rectales, determinando su localización anatómica en el colon, y con respecto al tumor principal. Adicionalmente, estudiamos el teórico rendimiento diagnóstico para las lesiones sincrónicas de las exploraciones endoscópicas que, aunque hubieran permitido diagnosticar el tumor principal, no supusieran un estudio completo del colon.

MATERIAL Y MÉTODOS

La serie incluye cánceres colo-rectales tratados mediante resección en la Clínica Universitaria de Navarra y en el Hospital de Navarra. En todos los casos se efectuó una colonoscopia completa pre-operatoria, o completada en los tres meses siguientes a la intervención. Todos los estudios histológicos han sido revisados por un único patólogo, con el fin de unificar criterios y evitar diferencias inter-observador.

Se excluyeron los cánceres colo-rectales que se presentasen en el seno de una

poliposis múltiple familiar, o en pacientes con enfermedad inflamatoria intestinal.

Se ha analizado la frecuencia de lesiones sincrónicas entre los dos hospitales que componen nuestra serie. Consideramos lesiones neoplásicas sincrónicas a la presencia de otro carcinoma colo-rectal en el momento del diagnóstico o la de pólipos adenomatosos, tubulares y/o vellosos y adenomas serrados. No hemos incluido como lesión neoplásica sincrónica a los pólipos hiperplásicos.

Limpieza en la colonoscopia diagnóstica

Dada su importancia a la hora de poder detectar pequeñas lesiones sincrónicas, se estudió el grado de limpieza en la colonoscopia diagnóstica. Se valoró según lo indicado en el informe endoscópico, de acuerdo con la siguiente clasificación: 1. Buena: correcta visualización de la mucosa, 2. Regular: contenido de líquido aspirable que permite un adecuado examen de la mucosa, 3. Mala: el contenido del colon es sólido o líquido no aspirable, que dificulta o impide el adecuado examen de la mucosa. Se ha comparado el grado de limpieza del colon entre los casos con y sin lesiones sincrónicas.

Características y localización de los cánceres sincrónicos

En el momento del diagnóstico incluimos como cáncer colo-rectal sincrónico a los carcinomas plenamente desarrollados, así como a los pólipos malignizados. Consideramos pólipo malignizado tanto al que contiene un carcinoma "in situ" que no rebasa la *muscularis mucosae* como al pólipo con un foco de carcinoma que afecta a la submucosa, y por tanto constituye un carcinoma microinvasor con capacidad de diseminación⁷. En el caso de diagnosticar simultáneamente dos cánceres colo-rectales, se ha considerado lesión sincrónica a la que presentaba un estadio tumoral más bajo. La localización del cáncer se ha dividido en proximal y distal, teniendo como referencia anatómica el ángulo esplénico.

Se ha considerado como cáncer obstructivo el que impide el paso del endos-

copio, haciendo que la colonoscopia sea incompleta.

Características y localización de los adenomas y lesiones sincrónicas

Para facilitar el estudio se han agrupado los pólipos en las siguientes categorías: pólipo único, entre 2 y 5 pólipos, de 6 a 10 pólipos y más de 10 pólipos.

Igualmente se ha estratificado el tamaño en: menor de 5 mm, entre 5 y 10 mm, entre 11 y 20 mm y mayores de 20 mm. El tamaño se refiere al diámetro mayor, basado en las descripciones de la exploración endoscópica y/o de la pieza de resección quirúrgica.

Se han clasificado los pólipos como adenomas tubulares, tubulo-vellosos, vellosos y adenomas serrados.

Dado que en la actualidad se considera a todo pólipo adenomatoso como una lesión displásica³⁰, hemos analizado únicamente los casos con displasia de alto grado.

Se considera adenoma avanzado al pólipo que presenta componente vellosos o tamaño superior a 10 mm o displasia de alto grado³¹.

Los pólipos se han clasificado según su ubicación con respecto al ángulo esplénico: proximales, distales o en ambas localizaciones. Se ha comparado la localización de los adenomas sincrónicos, buscando posibles diferencias en su distribución entre los pacientes con cánceres proximales y distales.

Se han determinado los casos en que alguna lesión neoplásica sincrónica se localizaba proximamente al cáncer, y en cuántos casos alguna de estas lesiones proximales correspondía a un adenoma avanzado.

En los casos de cáncer obstructivo, que había impedido una colonoscopia preoperatoria completa, se ha analizado el número de casos con lesiones sincrónicas detectadas tras la resección quirúrgica del tumor y la práctica de una colonoscopia completa post-operatoria. Se ha calculado el número necesario de colonoscopias post-quirúrgicas (NNC) para diagnosticar un nuevo paciente con adenoma sincrónico.

co proximal al cáncer obstructivo, aplicando la fórmula $NNC = 1/\text{reducción absoluta del riesgo}$.

Rendimiento de las exploraciones endoscópicas para el diagnóstico de las lesiones sincrónicas

En el grupo de pacientes con carcinoma distal y lesiones neoplásicas sincrónicas, determinamos el número de casos en los que la endoscopia que diagnosticó el cáncer habría omitido alguna lesión neoplásica sincrónica, contemplando las siguientes posibilidades teóricas:

1. Sigmoidoscopia (exploración de los 45 cm distales), en los casos de cáncer de recto y sigma.
2. Colonoscopia corta (hasta ángulo esplénico) en los carcinomas de recto, sigma y descendente.

Análisis estadístico

En el estudio descriptivo expresamos los resultados en porcentajes. Para las comparaciones entre los grupos se han empleado los tests estadísticos de Chi cuadrado y Fisher, considerando como significativos los valores de $p < 0,05$.

RESULTADOS

Grado de limpieza del colon en la endoscopia diagnóstica

En los pacientes sin lesiones sincrónicas, el grado de limpieza del colon fue bueno en un 68,6%, regular en el 17,3% y malo en el 14,1%, sin diferencias significativas con respecto al grupo de adenomas sincrónicos: bueno = 70,5%, regular = 22,3% y malo = 7,2% ($p = 0,47$).

Carcinomas y adenomas sincrónicos

Del total de 384 CCR analizados, en 28 pacientes se registró la presencia de cáncer sincrónico (7,3% del global). La totalidad de los cánceres sincrónicos asentaron en pacientes que además tenían adenomas sincrónicos. Ocho pacientes presentaron un segundo cáncer plenamente desarrollado y en 20 se diagnosticó un pólipo malignizado. Uno de los casos presentó un cáncer más dos pólipos malignizados. La localización anatómica de los carcinomas sincrónicos se representa en la figura 1.

Se diagnosticó al menos un adenoma sincrónico en 208 pacientes, lo que supone un 54,4% del total de la serie (Fig. 2).

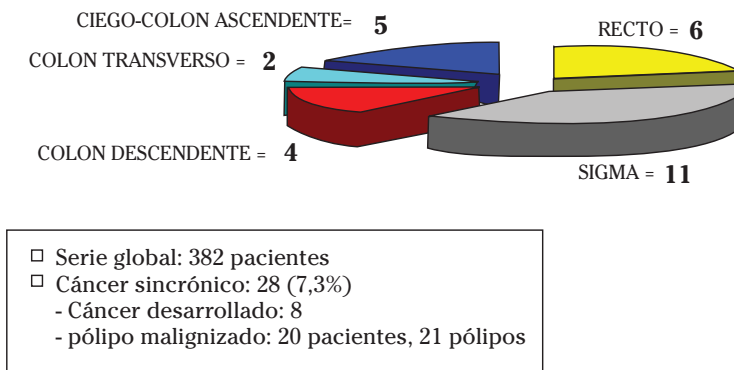


Figura 1. Localización y frecuencia del cáncer sincrónico.

Su frecuencia fue similar entre los 2 hospitales de forma nuestra serie: 52% y 57% ($p = 0,40$).

No se han apreciado diferencias significativas en cuanto a frecuencia de adenomas sincrónicos entre los cánceres de localización proximal: 52,3%, *versus* carcinoma distal: 53,3%, $p = 0,67$.

Las características de los adenomas sincrónicos: número, tamaño, tipo histológico de la lesión más avanzada, frecuencia de displasia grave y de adenoma avanzado se resumen en la tabla 1.

La localización de los adenomas con respecto al ángulo esplénico fue: proximal en el 21% de los casos y distal en el 41%. En

el 38% de los pacientes los pólipos presentaron las dos localizaciones, proximal y distal.

Localización de los adenomas sincrónicos con respecto al cáncer

De los 208 pacientes con lesiones sincrónicas, el 59,1% tuvieron algún adenoma situado proximalmente con respecto al cáncer. En el 13,9% de los casos, alguno de los pólipos proximales al cáncer cumplía criterios de adenoma avanzado (Fig. 3).

En los casos de carcinoma estenosante con colonoscopia inicial incompleta, un 12,3% presentaron lesiones adenomatosas sincrónicas proximales al tumor, siendo 8

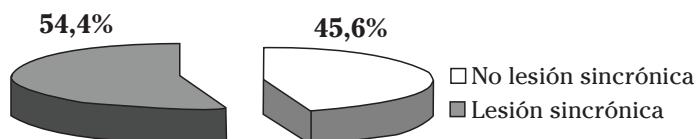


Figura 2. Frecuencia de casos con lesiones neoplásicas sincrónicas en nuestra serie de cáncer colorrectal n=384.

Tabla 1. Características de los adenomas sincrónicos.

	% CASOS
NÚMERO	
1	31,2
2-5	51,7
6-10	9,3
> 10	7,8
TAMAÑO	
< 5 mm	36,1
6-10 mm	37,6
11-20 mm	17,8
>20 mm	8,4
TIPO HISTOLÓGICO	
Adenoma tubular	70,9
Adenoma túbulo-veloso	22,1
Adenoma veloso	3,3
Adenoma serrado	2,7
DISPLASIA DE ALTO GRADO	11,5
ADENOMA AVANZADO	42,9

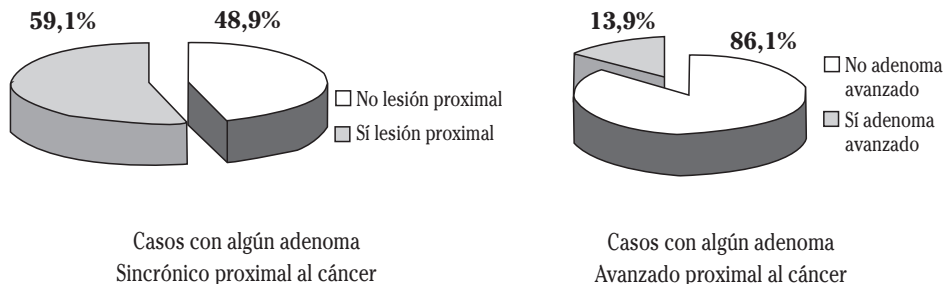


Figura 3. Frecuencia de pacientes con adenomas sincrónicos de localización proximal al cáncer.

Tabla 2. Relación entre la localización anatómica del carcinoma y la de los adenomas sincrónicos.

	Cánceres proximales	Cánceres distales	p
Localización adenomas sincrónicos (%)			
Proximal	37	31,8	0,038
Distal	29,3	17	
Ambas localizaciones	42,5	40,5	

el número necesario de colonoscopias post-quirúrgicas para diagnosticar un nuevo paciente con adenoma proximal a la estenosis.

En la tabla 2 se representa la relación entre la localización anatómica del carcinoma y la de los adenomas sincrónicos. Las diferencias de localización de los pólipos entre carcinomas proximales y distales alcanzaron significación estadística ($p = 0,038$).

Rendimiento teórico de las exploraciones endoscópicas incompletas para el diagnóstico de las lesiones sincrónicas

Asumiendo que la exploración endoscópica llegara hasta el punto de asiento del cáncer, confirmando su presencia, el rendimiento para el diagnóstico de la totalidad de las lesiones sincrónicas en nuestra serie habría sido el siguiente:

- Estrategia nº 1- sigmoidoscopia en los cánceres de recto y sigma: omi-

sión de alguna lesión en el 42,3% de los pacientes.

- Estrategia nº 2- colonoscopia “corta”, hasta el ángulo esplénico en los carcinomas de recto, sigma y descendente: omisión de algún adenoma en el 40,9% de los casos.

DISCUSIÓN

El cáncer colo-rectal presenta con gran frecuencia lesiones multicéntricas, habitualmente pre-malignas: adenomas, o mucho más ocasionalmente carcinomas sincrónicos¹⁴⁻¹⁸. En las publicaciones, la frecuencia de los cánceres colo-rectales sincrónicos es muy variable, con un rango entre el 1 y el 19%^{14-17,32}. La serie que analizamos registra una tasa de carcinomas sincrónicos del 7,3%, que puede considerarse elevada, ya que en la mayoría de los trabajos no se supera el 5%, siendo del 4,8% en una reciente y amplia casuística multicéntrica nacional¹³. Así mismo, nuestra tasa de adenomas sincrónicos (54%) está en el

límite superior de las referidas en la bibliografía: 29-60%³³⁻³⁵.

Se ha postulado que las lesiones sincrónicas serían más frecuentes en los pacientes con cáncer principal de localización proximal¹³. En nuestra serie la incidencia de lesiones sincrónicas ha sido prácticamente idéntica entre ambas localizaciones del carcinoma. Al igual que en otras publicaciones los adenomas sincrónicos son más frecuentemente múltiples^{13,33}, predominando el tamaño entre 6 y 10 mm y la histología tubular y siendo infrecuente la presentación de displasia de alto grado.

Aunque se sigue considerando a la colonoscopia como el "patrón oro" para el diagnóstico de los pólipos colónicos^{36,37}, se acepta que esta exploración omite un porcentaje de adenomas que puede oscilar entre el 1-6% para las lesiones mayores de 10 mm, y entre el 15-27% para pólipos de menos de 5mm³⁸⁻⁴¹. Los principales factores que influyen en la no detección de adenomas son la mala preparación del colon y la escasa meticulosidad del explorador, influida por un rápido tiempo de retirada del endoscopio⁴²⁻⁴⁵. No hemos encontrado diferencias en el grado de limpieza del colon entre los casos con y sin lesiones sincrónicas, lo que parece reducir la importancia de este factor en nuestra serie. Adicionalmente, un tercio de nuestras lesiones sincrónicas eran únicas y/o menores de 5 mm, que son las que más fácilmente pueden pasar desapercibidas durante una endoscopia poco minuciosa. Por último, la frecuencia de lesiones sincrónicas ha sido similar en nuestros dos hospitales, que presentan características asistenciales diferentes, lo que apoya la validez de nuestros resultados y sugiere que la frecuencia de lesiones neoplásicas sincrónicas en el cáncer colo-rectal pueda estar infravalorada. Según nuestros resultados, es muy importante profundizar en el estudio pre-operatorio, ya que un 43% de las lesiones sincrónicas encontradas correspondían a adenomas avanzados, cuyo riesgo de evolución posterior al carcinoma es mayor³¹.

Junto a la alta incidencia de las lesiones neoplásicas sincrónicas, queremos

destacar la elevada frecuencia de los adenomas en situación proximal al ángulo esplénico, con sólo un 41% de los pólipos de localización exclusiva en los segmentos distales del colon.

Analizamos si existía una relación de localización anatómica entre el cáncer principal y los adenomas sincrónicos, encontrando diferencias significativas entre los carcinomas proximales y distales. En los cánceres proximales la localización de los pólipos está más uniformemente repartida. Por el contrario, en los carcinomas distales los adenomas asientan predominantemente en esa misma localización distal o en ambas, pero es un hecho muy destacable el que un 17% de los pacientes con cáncer distal presenten lesiones sincrónicas situadas exclusivamente en segmentos proximales del colon.

Además de la localización anatómica de las lesiones sincrónicas, nos ha parecido interesante estudiar su ubicación con respecto al cáncer principal. En un 43% de nuestros pacientes con adenomas sincrónicos, alguna de estas lesiones era proximal al cáncer y en una tercera parte de ellos se trataba de adenomas avanzados. Esta localización lesional proximal al cáncer puede facilitar su omisión en un estudio pre-operatorio incompleto o que emplee métodos de menor precisión, como los radiológicos^{17,19}. Así se explica cómo en alguna publicación, hasta el 60% de las lesiones sincrónicas eran descubiertas dentro del acto quirúrgico¹⁶.

En los pacientes con cáncer de localización más distal, una endoscopia parcial hubiera sido suficiente para alcanzar la lesión y asegurar el diagnóstico. Hemos querido finalmente estudiar el rendimiento teórico de las colonoscopias incompletas para el diagnóstico de las lesiones neoplásicas sincrónicas que presentaron nuestros casos. Si nuestros cánceres recto-sigmoideos se hubieran estudiado mediante una sigmoidoscopia, se hubiera omitido algún adenoma sincrónico hasta en un 42,3% de los casos. La práctica de una colonoscopia "corta", hasta el ángulo esplénico en los cánceres distales dejaría sin diagnosticar un adenoma asociado en el 40,9% de los enfermos. Todos estos

datos refuerzan la necesidad de efectuar un estudio endoscópico completo del colon, preferentemente pre o intraoperatorio a todos los pacientes con un cáncer colo-rectal reseado^{16,46-48}. Insistiendo en la importancia de intentar realizar una colonoscopia pre-operatoria hasta el ciego, se ha comunicado recientemente que hasta en un 93% de los casos fue posible efectuar una endoscopia completa a través de una prótesis metálica auto-expandible, colocada para evitar una cirugía urgente en pacientes con cáncer obstructivo^{34,35}. Como opción menos aconsejable, se debería efectuar una colonoscopia completa tras la cirugía de resección para no omitir la presencia de lesiones sincrónicas inadvertidas, que pudieran tener un elevado potencial de malignización. Este hecho, además de crear una falsa sensación de seguridad en el paciente y su médico, demoraría y posiblemente dificultaría el tratamiento endoscópico de los adenomas residuales, que serían considerados erróneamente como metacrónicos.

BIBLIOGRAFÍA

1. LÓPEZ-ABENTE G, POLLÁN M, ARAGONÉS N, PÉREZ B, HERNÁNDEZ V, LOPE V, SUÁREZ B. Situación del cáncer en España: Incidencia. *An Sist Sanit Navar* 2004; 27: 165-173.
2. GIL-BAZO I, PÁRAMO JA, GARCÍA-FONCILLAS J. Nuevos factores predictivos y pronósticos en el cáncer colorrectal avanzado. *Med Clin (Barc)* 2006; 126: 541-548.
3. ARDANAZ E, MORENO C, PÉREZ DE RADA ME, EZPONDA C, NAVARIDAS N. Incidencia de cáncer en Navarra (1998-2000). *An Sist Sanit Navar* 2004; 27: 373-380.
4. VIÑES JJ, ARDANAZ E, ARRAZOLA A, GAMINDE I. Epidemiología poblacional de cáncer colorrectal: revisión de la causalidad. *An Sist Sanit Navar* 2003; 26: 79-97.
5. RODRIGO L, RUESTRA S. Dieta y cáncer de colon. *Rev Esp Enferm Dig* 2007; 99: 183-189.
6. WEITZ J, KOCH M, DEBUS J, HÖHLER T, GALLE PR, BÜCHLER MW. Colorectal cancer. *Lancet* 2005; 365: 153-165.
7. CASTELLS A, MARZO M, BELLAS B, AMADOR F, LANAS A, MASCORTT J et al. Guía de práctica clínica en prevención del cáncer colo-rectal. *Gastroenterol Hepatol* 2004; 27: 573-634.
8. ATKIN WS, SAUNDERS BP. Surveillance guidelines alter renewal colorectal adenomatous polyps. *Gut* 2002; 51: V6-V9.
9. LYNCH JP, HOOPS TC. The genetic pathogenesis of colorectal cancer. *Hematol Oncol Clin N Am* 2002; 16: 775-810.
10. KONDO Y, ISS JPJ. Epigenetic changes in colorectal cancer. *Cancer Met Rev* 2004; 23: 29-39.
11. YOO TW, PARK DI, KIM YH, KIM WH, KIM TI, KIM HJ et al. Clinical significance of small colorectal adenoma less than 10 mm: the KASID study. *Hepatogastroenterology* 2007; 54: 418-421.
12. JASS JR. Colorectal cancer: a multipathway disease. *Crit Rev Oncol* 2006; 12: 273-287.
13. PIÑOL V, ANDREU M, CASTELLS A, PAYA A, BESSA X, JOVER R. Synchronous colorectal neoplasms in patients with colorectal cancer: predisposing individual and familial factors. *Dis Col Rectum* 2004; 47: 1192-2000.
14. ANDERSON JC, ALPERN Z, MESSINA CR, LANE B, HUBBARD P, GRIMSON R et al. Predictors of proximal neoplasia in patients without distal adenomatous pathology. *Am J Gastroenterol* 2004; 99: 472-477.
15. SLATER G, FLESHNER P, AUFSES AH JR. Colorectal cancer location and synchronous adenomas. *Am J Gastroenterol* 1988; 83: 832-836.
16. CHEN HS, SHENN-CHEN SM. Synchronous and early metachronous colorectal adenocarcinoma: analysis of prognosis and current trends. *Dis Colon Rectum* 2000; 43: 1093-1099.
17. LUCCI S, MASCAGNI D, RIVOLTA R, ARCIERI S, CANDIOLI S, MANIGRASSO A et al. Synchronous and metachronous colorectal cancers: a case series contribution. *G Chir* 1999; 20: 461-469.
18. KONESS RG, KING TC, SLECHTER S, McLEAN SF, LODOWSKY C, WANEBO HJ. Synchronous colon carcinomas: molecular-genetic evidence for multicentricity. *Ann Surg Oncol* 1996; 3: 136-143.
19. NIKOLOUDIS N, SALIANGAS K, ECONOMOU A, ANDREADIS E, SIMINOUS S, MANNA I et al. Synchronous colorectal cancer. *Tech Coloproctol* 2004; 8 Suppl 1:s177-179.
20. LYNCH HT, DE LA CHAPPELLE A. Hereditary colorectal cancer. *N Engl J Med* 2003; 348: 919-32.
21. MITCHELL RJ, BREWSTER D, CAMPBELL H, PORTER ME, WYLLIE AH et al. Accuracy of reporting of family history of colorectal cancer. *Gut* 2004; 53: 291-295.

22. GALIATSATOS P, FOULKES WD. Familial adenomatous polyposis. *Am J Gastroenterol* 2006; 101: 385-398.
23. SIEBER OM, LIPTON L, CRABTREE M, HEINIMANN K, FIDALGO P, PHILLIPS RK et al. Multiple colorectal adenomas, classic adenomatous polyposis and germ-line mutations in MYH. *N Engl J Med* 2003; 348: 791-799.
24. VENESIO T, MOLATORE S, CATTANEO F, ARRIGONI A, RISIO M, RANZANI GN. High frequency of MYH mutation in a subset of patients with familial adenomatous polyposis. *Gastroenterology* 2004; 126: 1681-1685.
25. PELTOMAKI P, VASEN HF. Mutations predisposing to hereditary nonpolyposis colorectal cancer: database and results of a collaborative study. The International Collaborative Group on Hereditary Nonpolyposis Colorectal Cancer. *Gastroenterology* 1997; 113: 1146-1158.
26. PIÑOL V, ANDREU M, CASTELLS A, PAYA A, BESSA X, JOVER R. Frequency of hereditary nonpolyposis colorectal cancer and other colorectal familial forms in Spain: a multicentre, prospective, nationwide study. *Eur J Gastroenterol Hepatol* 2004; 16: 39-45.
27. VAN STOLK RW, BECK GJ, BARON JA, HAILE R, SUMMERS R. Polyp Prevention Study Group. Adenoma characteristics at first colonoscopy as predictors of adenoma recurrence and characteristics at follow-up. *Gastroenterology* 1998; 115: 13-8.
28. CHUNG DC, RUSTGI AK. DNA mismatch repair and cancer. *Gastroenterology* 1995; 109: 1685-1699.
29. JASS J, WITHEHALL V, YUONG J, LEGGET B. Emerging concepts in colorectal neoplasia. *Gastroenterology* 2002; 123: 862-7616.
30. O'BRIEN MJ, WINAWER SJ, ZAUBER AG, GOTTLIEB LS, STRENBURG SS, DIAZ B et al. The National Polyp Study. Patient and polyp characteristics associated with high-grade dysplasia in colorectal adenomas. *Gastroenterology* 1990; 98: 371-379.
31. GSCHWANTLER M, KRIWANEK S, LANGNER E, GORITZER B, SCHRUTKA-KÖLBL C, BROWNSTONE E et al. High-grade dysplasia and invasive carcinoma in colorectal adenomas: a multivariate analysis of the impact of adenoma and patient characteristics. *Eur J Gastroenterol Hepatol* 2002; 14: 183-188.
32. HE JJ. Meta analysis of 2025 cases with multiple primary colorectal carcinoma. *Zhonghua Wei Chang Wai Ke Za Zhi* 2006; 9: 225-229.
33. DEMETRIADES H, KANELLOS I, BLOUHOS K, TSACHALIS T, VASILIADES K, PRAMATEFTAKIS MG et al. Synchronous polyps in patients with colorectal cancer. *Tech Coloproctol* 2004; 8 Suppl. 1: s72-75.
34. VITALE MA, VILLOTTI, G, D'ALBA L, FRONTESPEZI S, IACOPINI F, IACOPINI G. Preoperative colonoscopy after self-expandable metallic stent placement in patients with acute neoplastic colon obstruction. *Gastrointest Endosc* 2006; 63: 814-819.
35. BHASIN DK, RANA SS. Malignant colorectal obstruction: looking for synchronous lesions with the scope through a metal stent...! *Gastrointest Endosc* 2006; 63: 819-823.
36. BRESSIER B, PASZAT LF, VINDEN C, LI C, HE J, RABENECK L. Colonoscopic miss rates for right-sided colon cancer: a population-based analysis. *Gastroenterology* 2004; 127: 452-456.
37. TRIADAFILOPOULOS G, WATTS HD, HIGGINS J, VAN DAM J. A novel retrograde-viewing auxiliary imaging device (third eye retroscope) improves the detection of simulated polyps in anatomic models of the colon. *Gastrointest Endosc* 2007; 65: 139-144.
38. REX DK, CUTLER CS, LEMMEL CT, RAHMANI EY, CLARK DW, HELPER DJ et al. Colonoscopic miss rates of adenomas determined by back-to-back colonoscopies. *Gastroenterology* 1997; 112: 24-28.
39. POSTIC G, LEWIN D, BICKERSTAFF C, WALLACE MB. Colonoscopic miss rates determined by direct comparison of colonoscopy with colon resection specimens. *Am J Gastroenterol* 2002; 97: 3182-3185.
40. LIEBERMAN D. A call to action- measuring the quality of colonoscopy. *N Engl J Med* 2006; 355: 2588-2589.
41. SHEHADEH I, REBALA S, KUMAR R, MARKERT RJ, BARDE C, GOPALSWAMY N. Retrospective analysis of missed advanced adenomas on surveillance colonoscopy. *Am J Gastroenterol* 2002; 97: 1143-1147.
42. CHEN SC, REX DK. Endoscopist can be more powerful than age and male gender in predicting adenoma detection at colonoscopy. *Am J Gastroenterol* 2007; 102: 865-861.
43. BARCLAY RL, VICARI JJ, DOUGHTY AS, JOHANSON JF, GREENLAW RL. Colonoscopic withdrawal times and adenoma detection during screening colonoscopy. *N Engl J Med* 2006; 355: 2533-2541.
44. REX DK. Maximizing detection of adenomas and cancer during colonoscopy. *Am J Gastroenterol* 2006; 101: 2866-2877.
45. GUPTA S, ROCKEY DC. Colonoscopic withdrawal times and adenoma detection. *N Engl J Med* 2007; 356: 1174.

46. STRUL H, KARIV R, LESHNO M, HALAK A, JAKUBOWICZ M, SANTO M. The prevalence rate and anatomic location of colorectal adenoma and cancer detected by colonoscopy in average-risk individuals aged 40-80 years. *Am J Gastroenterol* 2006; 101: 263-265.
47. TAKEUCHI H, TODA T, NAGASAKI S, KAWANO T, MINAMISONO Y, MAEHARA Y et al. Synchronous multiple colorectal adenocarcinomas. *J Surg Oncol* 1997; 64: 304-307.
48. VILLALBA F, BERNAL JC, FUSTER CA, ASENSI J, VAZQUEZ A, GARCÍA CORET MJ et al. Tumores múltiples del colon. Diagnóstico y seguimiento de 450 pacientes con carcinoma colorrectal. *Rev Esp Enfer Dig* 1997; 89: 759-763.