



NOTA CLÍNICA

## Taquicardia supraventricular sostenida tras inducción anestésica inhalatoria con sevoflurano en paciente pediátrico

### *Persistent supraventricular tachycardia after volatile inhalational anaesthetic induction with sevoflurane in a pediatric patient*

I. Rubio Baines<sup>1</sup>, A. Panadero Sánchez<sup>1</sup>, E. Belinchón de Diego<sup>1</sup>, J. Colombas<sup>2</sup>, A. Martínez Alcaraz<sup>1</sup>

#### RESUMEN

La inducción anestésica inhalatoria con sevoflurano es muy empleada en la población pediátrica. Si bien los efectos sistémicos más comunes son ampliamente conocidos, no se conocen todos los efectos secundarios de este fármaco. Presentamos el caso clínico de un varón de cuatro años que desarrolló un episodio de taquicardia supraventricular sostenida tras la inducción anestésica con sevoflurano, que no cedió hasta que no se retiró el fármaco y se sustituyó el mantenimiento anestésico por una perfusión continua de fármacos hipnóticos intravenosos (propofol y remifentanilo). Desconocemos el mecanismo exacto por el que este episodio ha tenido una relación causal tan clara con la administración de sevoflurano; las posibilidades diagnósticas serían la taquicardia por reentrada intranodal o la existencia de una vía accesoria. No hemos encontrado en la literatura un episodio de taquicardia supraventricular mantenida con una relación causal directa con la administración de sevoflurano como en el caso que presentamos.

**Palabras clave.** Sevoflurano. Anestésicos inhalados. Taquicardia. Reentrada auriculoventricular nodal. Vía accesoria auriculoventricular.

#### ABSTRACT

Inhaled anaesthetic induction with sevoflurane is very common in the pediatric population. Sevoflurane systemic effects are widely known, while not all the side effects are known. We present a four year-old child who developed a persistent supraventricular tachycardia after inhaled anaesthetic induction with sevoflurane. The arrhythmia did not end until sevoflurane was stopped and changed to an intravenous continuous perfusion of hypnotic drugs (propofol and remifentanyl). The exact mechanism for such a causal relationship with sevoflurane administration is unknown, and possible diagnoses include atrioventricular nodal reentry tachycardia (AVNRT) and the existence of an accessory pathway. An episode of persistent supraventricular tachycardia with a clear causal relationship with sevoflurane administration is not found in the literature.

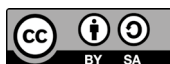**Keywords.** Sevoflurane. Anesthetics inhalation. Tachycardia. Atrioventricular nodal reentry. Accessory atrioventricular bundle.

1. Departamento de Anestesia y Cuidados Intensivos. Clínica Universidad de Navarra. Pamplona. España.
2. Departamento de Urología. Clínica Universidad de Navarra. Pamplona. España.

#### Correspondencia:

Iñigo Rubio Baines  
Anestesia y Cuidados Intensivos  
Clínica Universidad de Navarra  
Avd. Pío XII, 36  
31008 Pamplona  
España  
E-mail: [irubiob@unav.es](mailto:irubiob@unav.es)

Recibido: 05/12/2021 Revisado: 02/02/2022 Aceptado: 18/02/2022



© 2022 Gobierno de Navarra. Artículo Open Access distribuido bajo licencia Creative Commons Atribución-Compartir Igual 4.0 Internacional. Publicado por el Departamento de Salud del Gobierno de Navarra.

## INTRODUCCIÓN

El sevoflurano es un compuesto halogenado derivado del éter que se emplea de manera rutinaria para la inducción y mantenimiento de la anestesia general en adultos y en niños. Sus efectos más frecuentes a nivel sistémico, y en particular a nivel cardiovascular, son ampliamente conocidos debido a su uso extendido durante décadas<sup>1,2</sup>.

A pesar de ser un fármaco empleado a diario en la práctica totalidad de los servicios de Anestesiología de nuestros hospitales, desconocemos algunos efectos que este fármaco puede desencadenar.

Presentamos el caso clínico de un paciente pediátrico que iba a someterse a una intervención menor y que presentó un episodio de taquicardia supraventricular de QRS estrecho tras la inducción anestésica con sevoflurano.

## CASO CLÍNICO

Presentamos el caso de un varón de 4 años de edad, 22 kg de peso y 112 cm de estatura propuesto para circuncisión. El paciente no sufría ninguna alergia medicamentosa conocida, no tomaba ninguna medicación crónica, ni tenía antecedentes personales de interés. Llevaba a cabo una vida normal para su edad. Había sido estudiado por el servicio de Cardiología 15 días antes de la intervención debido a un soplo sistólico en revisión rutinaria de Pediatría, realizándose un ecocardiograma que resultó normal, con una insuficiencia tricuspídea mínima. Se le otorgó una valoración anestésica de riesgo ASA 1.

El día de la intervención, las constantes basales previas a la inducción anestésica fueron 131 latidos por minuto (lpm) de frecuencia cardiaca (FC) y 97% de saturación arterial de oxígeno (SpO<sub>2</sub>). Se procedió de manera rutinaria con una inducción anestésica inhalatoria con sevoflurano (monitoreado con pulsioximetría de inicio y electrocardiograma de 3 derivaciones y presión arterial no invasiva posteriormente). Tras la hipnosis, el paciente presentó una taquicardia supraventricular de QRS estrecho con una FC de 215 lpm que no cedía a pesar de profundizar con concentraciones mayores de sevoflurano. Se procedió a la canulación de un acceso venoso para administración de fentanilo (50 µg), propofol (50 mg) y relajación muscular con rocuronio (10 mg), y se intubó al paciente ante la

situación de taquicardia supraventricular. Durante esos 15 minutos, la FC y tensión arterial (TA) registradas de manera automática por el monitor *General Electric Carescape B650* en el sistema informático se muestran en la tabla 1 y figura 1.

**Tabla 1.** Datos de frecuencia cardiaca y tensión arterial tras inducción inhalatoria con sevoflurano

Hora	Frecuencia cardiaca (lpm)	Tensión arterial (mm Hg)
8:35	215	90/45
8:40	206	60/31
8:45	189	85/39
8:50	188	75/52

lpm: latidos por minuto; mm Hg: milímetros de mercurio.

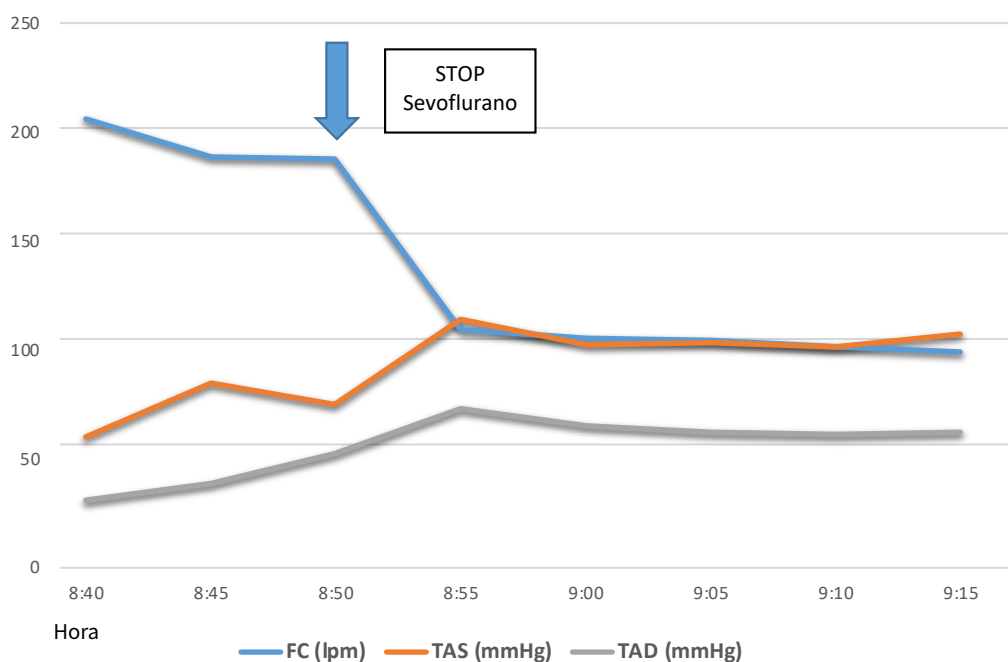
Ante la persistencia de la taquicardia supraventricular de QRS estrecho a pesar de correcta hipnosis y analgesia, y sin haber comenzado con la intervención, se decidió hacer un cambio de mantenimiento anestésico, de sevoflurano a perfusión continua intravenosa de propofol y remifentanilo. Las constantes recogidas tras el cambio a anestesia intravenosa se muestran en la tabla 2 y la figura 1. Cabe destacar que el valor de TA registrado a las 8:55, elevado para la edad del paciente, coincide con la incisión quirúrgica.

**Tabla 2.** Datos de frecuencia cardiaca y tensión arterial tras inicio de anestesia total intravenosa

Hora	Frecuencia cardiaca (lpm)	Tensión arterial (mm Hg)
8:55	109	114/73
9:00	105	102/65
9:05	104	103/62
9:10	101	101/61
9:15	99	107/62

lpm: latidos por minuto; mm Hg: milímetros de mercurio.

El resto de la intervención transcurrió sin incidencias, y con el paciente hemodinámicamente estable. Tras finalizar la intervención, se extubó al paciente en quirófano y se trasladó a la sala de recuperación. Fue trasladado a la planta de hospitalización donde fue dado de alta a su domicilio por la tarde.



FC: frecuencia cardiaca; lpm: latidos por minuto; TAS: tensión arterial sistólica; mm Hg: milímetros de mercurio; TAD: tensión arterial diastólica.

**Figura 1.** Evolución de las constantes del paciente antes y después del cambio de sevoflurano inhalado a propofol en perfusión continua intravenosa.

Tras este episodio, se solicitó informe de Cardiología; en la exploración física destacó un soplo sistólico más acusado en foco aórtico que en otros focos, ya conocido en el estudio preoperatorio, y se realizó un electrocardiograma de 12 derivaciones que fue informado como ritmo sinusal sin alteraciones.

## DISCUSIÓN

El sevoflurano es un anestésico volátil derivado del éter desarrollado a finales de la década de los 60 pero que no fue aprobado para su uso clínico hasta 1990. Su uso para el mantenimiento de la anestesia general está muy extendido, y también es muy frecuente su empleo para realizar la inducción anestésica inhalatoria en pacientes pediátricos<sup>1,2</sup>. Además, tiene otros usos secundarios, como el tratamiento de broncoespasmo severo o el tratamiento tópico de úlceras o heridas por sus características antisépticas y vasodilatadoras<sup>3</sup>.

La administración de sevoflurano tiene una serie de efectos sistémicos ampliamente descritos y conocidos. A nivel respiratorio disminuye la ventilación por minuto, así como la respuesta a la hi-

poxia e hipercapnia, con efecto broncodilatador por su acción sobre el músculo liso bronquial.

A nivel central, aumenta el flujo sanguíneo (de manera dosis dependiente), con un ligero aumento de la presión intracraneal, potencia el efecto de los relajantes neuromusculares y puede desencadenar cuadros de hipertermia maligna; el mecanismo de acción por el cual produce hipnosis es aún poco claro<sup>1,2</sup>. Desde el punto de vista cardiovascular, el sevoflurano produce una disminución de la TA por un efecto combinado de la reducción de las resistencias vasculares sistémicas y de la disminución del gasto cardiaco; la FC se mantiene estable y el intervalo QT se ve prolongado, pudiendo llegar a provocar arritmias<sup>1,2</sup>. Estas arritmias serían ventriculares (taquicardia ventricular polimorfa o *torsade des pointes*)<sup>1</sup>, morfológicamente muy diferentes a las que mostró nuestro caso.

El sevoflurano prolonga el periodo refractario de las vías accesorias en pacientes pediátricos diagnosticados de Síndrome de Wolff-Parkinson-White que se sometían a ablaciones de las vías accesorias<sup>4</sup>, pero no hay descrito en la literatura actual la aparición de un episodio de taquicardia supra-

ventricular mantenida con una relación causal tan directa como en el caso que presentamos.

Entre las posibilidades diagnósticas que valoramos tras este episodio estarían la taquicardia por reentrada intranodal o la existencia de una vía accesoria<sup>4</sup>. Ante la inusual presencia de esta arritmia supraventricular en relación con la administración de sevoflurano, cuyo mecanismo exacto desconocemos, es preciso realizar un estudio electrofisiológico detallado a nuestro paciente en busca de una vía de conducción accesoria o una vía de reentrada intranodal que pudieran explicar este episodio.

Si bien el sevoflurano es un fármaco seguro que lleva empleándose décadas para la inducción y mantenimiento de procedimientos anestésicos, cuyos efectos sistémicos más comunes son ampliamente conocidos, puede causar efectos no descritos, como la taquicardia supraventricular sostenida del presente caso. Es importante que se documenten nuevos efectos para poder explicar eventos desconocidos hasta la fecha.

---

#### *Conflictos de intereses*

Los autores declaran no tener conflictos de intereses.

---

#### *Financiación*

Los autores declaran no haber recibido financiación externa para la realización de este estudio.

---

#### *Agradecimientos*

No aplica.

#### **BIBLIOGRAFÍA**

1. SALEEM KHAN K, HAYES I, BUGGY DJ. Pharmacology of anaesthetic agents II: inhalation anaesthetic agents. *CE-ACCP* 2014; 14: 106-111.
2. TEMPLE E, WILES M. Inhalational anaesthetic agents. *Anaesth Intensive Care Med* 2019; 20: 109-117. <https://doi.org/10.1016/j.mpaic.2018.12.011>
3. GERÓNIMO-PARDO M, MARTÍNEZ-MONSALVE A, MARTÍNEZ-SERRANO M. Analgesic effect of topical sevoflurane on venous leg ulcer with intractable pain. *Phlebologie* 2011; 40: 95-97.
4. PÉREZ ER, BAROLOMÉ FB, CARRETERO PS, FERNÁNDEZ CS, MATEOS EJ, TARLOVSKY LG. Efectos electrofisiológicos del sevoflurano versus propofol en niños con síndrome de Wolff-Parkinson-White. *Rev Esp Anestesiología Reanim* 2008; 55: 26-31. [https://doi.org/10.1016/s0034-9356\(08\)70494-8](https://doi.org/10.1016/s0034-9356(08)70494-8)