

## DIVERTÍCULO URETRAL FEMENINO. A PROPÓSITO DE UN CASO

A. GOUSSE, M.F. LORENZO-GÓMEZ, L. LEBOUF

*Departamento de Urología. Universidad de Miami. Miami, Florida (USA).*

Actas Urol Esp. 27 (10): 814-821, 2003

### **RESUMEN**

#### DIVERTÍCULO URETRAL FEMENINO. A PROPÓSITO DE UN CASO

**OBJETIVO:** Se describe la reparación transvaginal de un divertículo uretral grande y complejo. Se ha realizado una revisión y análisis crítico de la epidemiología, los métodos diagnósticos, tratamientos y complicaciones de los divertículos uretrales femeninos.

**PACIENTES Y MÉTODOS:** Una mujer de 35 años consultó por goteo terminal, dispareunia e infecciones urinarias de repetición durante cuatro meses. Las imágenes de resonancia magnética nuclear mostraron dos formaciones líquidas en la pelvis de 3,5 y 1 cm de tamaño, respectivamente, que podían corresponder a un gran divertículo complejo, sin poder descartar un quiste de la glándula de Bartolino. En la cistouretroscopia se encontró un divertículo uretral a 10 mm del cuello vesical, con dos ostium. Se realizó una diverticulectomía transvaginal con colgajo de la pared anterior vaginal. Se identificó y analizó la literatura publicada de divertículo uretral femenino mediante la búsqueda en Pubmed Medline.

**RESULTADOS:** Convalecencia sin complicaciones. El tubo de cistostomía suprapúbica se retiró 2 semanas después de la intervención. La paciente recuperó la micción normal. En la literatura publicada no hay consenso ni en los métodos de diagnóstico ni en las técnicas quirúrgicas para los divertículos vesicales femeninos.

**CONCLUSIONES:** Los divertículos uretrales se diagnostican cada vez con más frecuencia. Sin embargo, continúan pasando desapercibidos porque los síntomas simulan otros trastornos. La cistouretroscopia, el uretrograma retrógrado mediante el catéter de doble balón y últimamente las imágenes de resonancia magnética nuclear pueden diagnosticar esta patología. Con la indicación quirúrgica adecuada, se curan el 86-100% de los divertículos uretrales. La extirpación completa a través de la pared vaginal anterior es el mejor tratamiento con las mínimas complicaciones postoperatorias.

**PALABRAS CLAVE:** Divertículo uretral femenino. Diverticulectomía. Catéter doble balón. Uretrograma. Resonancia magnética nuclear.

### **ABSTRACT**

#### FEMALE URETHRAL DIVERTICULA. A PROPOS OF ONE CASE

**PURPOSE:** We describe the successful repair of a large and complex urethral diverticulum in a female by transvaginal approach. Epidemiology, diagnostic methods, treatments and complications of female urethral diverticula are reviewed.

**PATIENTS AND METHODS:** A 35-year-old woman with a history of postvoid dribbling, dyspareunia and recurrent urinary tract infections for 4 months was referred. Magnetic resonance imaging demonstrated two fluido-filled collections in the pelvis of 3.5 and 1 cm in size respectively which may be a very large and complex diverticulum, however, Bartholin gland cyst could not be rule out. Cystourethroscopy revealed a urethral diverticulum at 10 mm from the bladder neck with two ostia. It was performed transvaginal diverticulectomy and an anterior vaginal wall flap was placed. The published literature on female urethral diverticula was identified using a Pubmed Medline search and analysed.

**RESULTS:** Convalescence was unremarkable. Suprapubic cystostomy tube was removed 2 weeks after surgery. The patient regained normal voiding. In the published literature there are no agreement neither in the diagnostic nor in the surgical techniques for female urethral diverticula.

**CONCLUSIONS:** Urethral diverticula are diagnosed with increasing frequency. However, this entity continues to be overlooked because the symptoms may mimic other disorders. Cystourethroscopy, retrograde urethrograme using a double balloon catheter and recently magnetic resonance imaging may diagnose this disease. The cure rate of urethral diverticula with appropriate surgical management has a range of 86-100%. Complete excision through the anterior vaginal wall is the most successful treatment modality with minimum postoperative complications.

**KEY WORDS:** Female urethral diverticula. Diverticulectomy. Double balloon catheter. Urethrograme. Magnetic resonance imaging.

Los divertículos son ensanchamientos en forma de bolsa que en el tracto urinario inferior pueden ocurrir en la vejiga o en cualquier punto a lo largo de la uretra en varones y en mujeres. Tanto su diagnóstico como su tratamiento quirúrgico reconstructivo, representan un desafío en Urología. El origen de los adquiridos se atribuye a la obstrucción y subsiguiente ruptura de las glándulas periuretrales a la luz uretral, con epitelización sobre la apertura de la cavidad periuretral resultante<sup>1</sup>. Las glándulas periuretrales existen a lo largo de toda la longitud de la uretra, drenando la mayoría en el tercio distal de la misma. Los divertículos se desarrollan principalmente en el área de estas glándulas. En la mujer, son más frecuentes en los dos tercios distales de la uretra, en la zona posterolateral<sup>2</sup>. No es infrecuente que una persona presente más de un divertículo<sup>3</sup>.

Se diagnostican cada vez con más frecuencia porque se sospecha más esta condición. Los principales síntomas son frecuencia y urgencia urinarias y disuria. Ocasionalmente pueden presentar litiasis y carcinoma. La extirpación quirúrgica es el tratamiento de elección. Con la indicación quirúrgica adecuada, se curan la mayoría y recurren raramente<sup>4</sup>.

La incidencia de divertículos uretrales femeninos se estima en 0,5-6% de todas las mujeres adultas<sup>5</sup>. Sin embargo, es probable que el trastorno sea más frecuente de lo que se diagnostica. La edad media de presentación varía entre 40-54 años, según los diferentes estudios, con un rango general entre los 20 y los 60 años<sup>6,7</sup>. Son adquiridos hasta en el 90% de casos. El 10% restante son congénitos o hereditarios<sup>8</sup>.

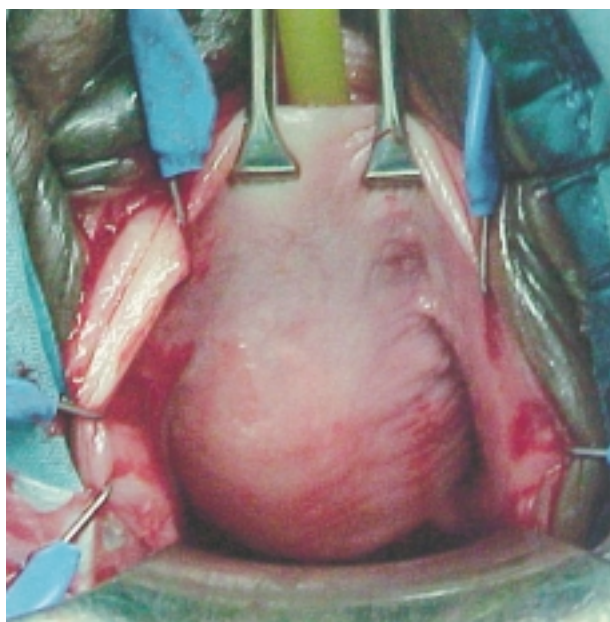
### CASO CLÍNICO

Una mujer de 35 años consultó por goteo terminal o "micción babeante", dispareunia e infecciones urinarias de repetición. En la urografía intravenosa y en la cistografía miccional se encontraron hallazgos compatibles con divertículo uretral. La paciente aquejaba frecuencia urinaria y nicturia de 3 a 4 veces. Ocasionalmente había tenido episodios aislados de incontinencia urinaria de estrés por lo que usaba una compresa diaria de protección. Presentaba urgencia urinaria e incontinencia de urgencia ocasional. No

presentaba micción entrecortada, ni sensación de presión vesical o de vaciamiento incompleto. No presentaba hematuria ni síntomas ni signos de cáncer genitourinario. Ritmo intestinal normal. No disfunción sexual femenina previa hasta la presente dispareunia que afecta a su vida sexual. No antecedentes patológicos neurológicos.

Antecedentes médicos y quirúrgicos: Hipertensión arterial. Asma en la infancia. Dolor lumbosacro ocasional. Colectomía laparoscópica hace 2 años. Dos cesáreas, la última hace 12 años. En tratamiento antihipertensivo con atenolol, chlortalidona y amlodipino. No alergias conocidas. No diabetes. No fuma ni bebe.

Exploración física: Obesidad mórbida. Buen estado de salud general. Exploración de cabeza, cuello y cardio-pulmonar sin hallazgos patológicos. Tensión arterial: 140/100. Abdomen blando, obeso, no doloroso, no hepatoesplenomegalia. Examen pélvico en posición de litotomía dorsal: Introito vaginal relativamente angosto; abultamiento en el área suburetral cerca del cuello vesical y de la uretra media de aproximadamente 2,5 cm de diámetro, fluctuante, compatible con un divertículo uretral (Fig. 1). No se obtuvo pus al presionarlo. No se observó incontinencia de estrés.

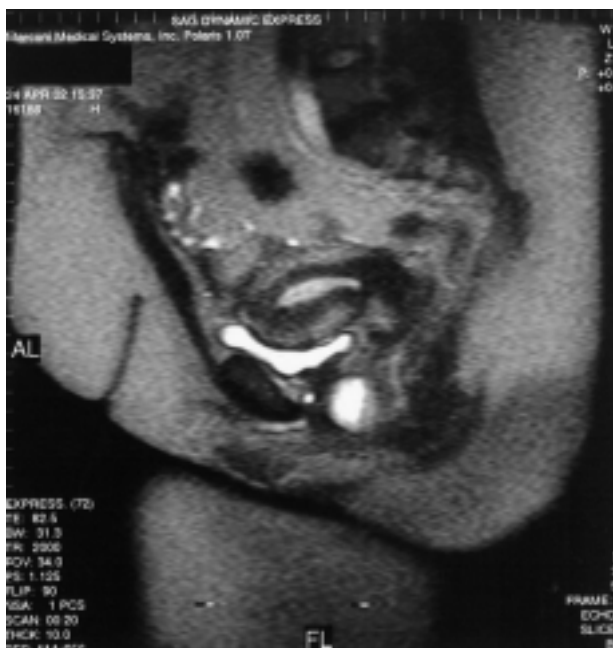

**FIGURA 1.** Exploración física: Cara anterior vaginal.

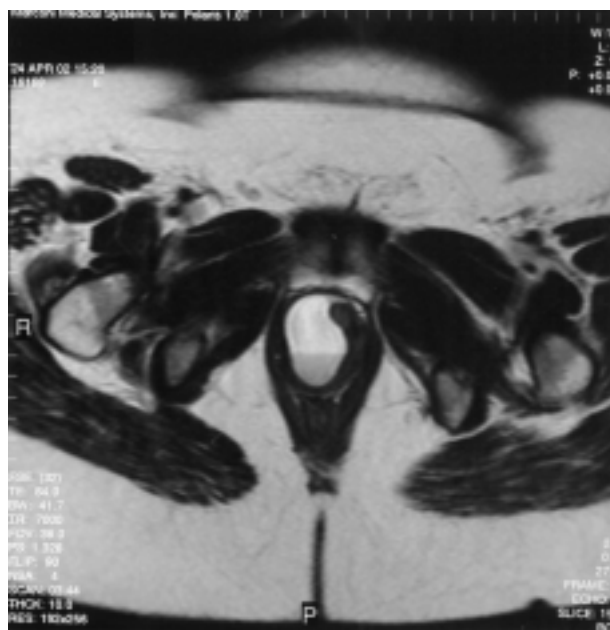Se realizó una resonancia magnética nuclear (RMN) de la pelvis en las secuencias T1 axial, T2 axial, T2 grasa en imágenes en ambos lados derecho e izquierdo. Se encontraron dos formaciones líquidas en la pelvis (Figs. 2 y 3). La más grande medía 3,4 cm en su eje longitudinal, en el área parasagital derecha, la segunda colección medía 1 cm en su eje longitudinal. La formación de un cm de diámetro era de las mismas características y estaba entre la zona parasagital y sagital media. No se pudo documentar una relación con la uretra en las otras secuencias. La impresión fue de un gran divertículo uretral, de al menos 3,5 x 2,5 cm, sin embargo, no se pudo descartar que la colección más pequeña fuera un quiste de la glándula de Bartolino.

En la cistouretroscopia flexible bajo anestesia se encontró un gran divertículo uretral a 10 mm del cuello vesical. A la compresión, no hubo drenaje por la uretra.

En la cistouretroscopia con ópticas de 12 y 70 grados se encontraron dos ostium en la uretra media a las 7 del horario cistoscópico. Los ostium estaban a pocos milímetros uno del otro. El resto de la uretra no presentaba alteraciones. Macroscópicamente, el divertículo no comprometía al cuello vesical, ni deformaba el trigono. La cistoscopia mostró ambos orificios uretrales



**FIGURA 2. RMN de la pelvis, plano sagital.**



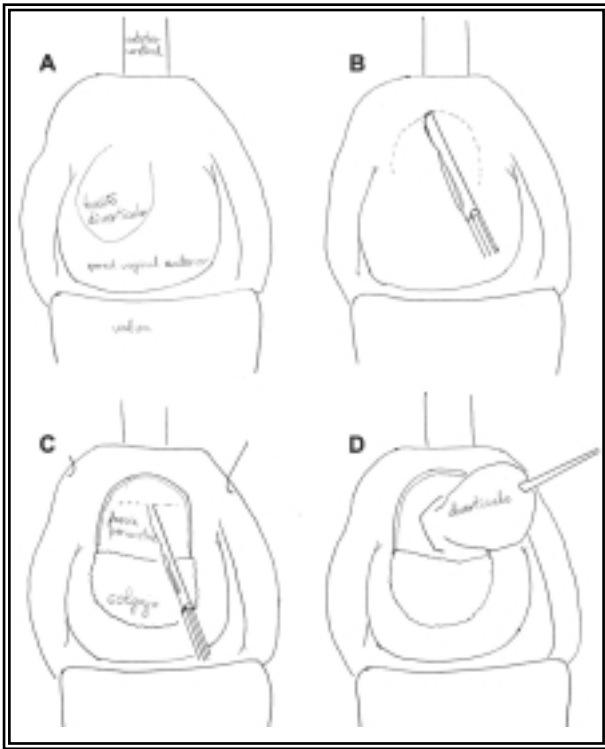
**FIGURA 3. RMN de la pelvis, plano transversal.**

normales y ortotópicos. No se encontraron alteraciones en el resto de la vejiga. La impresión diagnóstica fue de divertículo uretral complejo con dos ostium a las 7 del horario cistoscópico en la uretra media.

Se indicó una diverticulectomía uretral. Previamente se le informó a la paciente de los riesgos del procedimiento, incluidos fistula uretrovaginal, estenosis uretral, incontinencia urinaria y posible cirugía reconstructiva posteriores.

#### *Procedimiento (Fig. 4)*

Anestesia general. Posición de litotomía. Esterilización y preparación del campo de los genitales externos de la forma habitual. Puntos fijadores de seda en los labios menores para exponer la pared vaginal anterior. Colocación anterógrada de un tubo de cistostomía suprapúbica de 16 French utilizando el retractor de Lowsley. El globo de este catéter se infló 7 ml de agua estéril y se dejó como drenaje a gravedad durante toda la operación. Colocación de un catéter uretral de Foley de 16 Fr en la vejiga urinaria. Se realizó cistoscopia confirmando el diagnóstico preoperatorio. Se infiltró la pared vaginal anterior con un total de 15 ml de solución salina que contenía lidocaína y epinefrina. Se realizó una incisión en U invertida y se disecó un colgajo de la pared vaginal anterior, hasta quedar expuesta la



**FIGURA 4. Procedimiento: A) Exploración de pared vaginal anterior. B) Incisión en U invertida. C) Incisión en fascia periuretral. D) Disección hasta cuello diverticular.**

fascia periuretral. Se realizó una incisión horizontal en la fascia periuretral y se disecó cuidadosamente un plano entre el divertículo uretral y la fascia periuretral. A señalar que la pared del divertículo era muy gruesa e indurada. Se disecó el divertículo hasta el nivel de su cuello propio. Se seccionó el cuello diverticular justo al ras de la uretra, exponiendo el catéter uretral de Foley colocado previamente. Se aproximaron los bordes de la uretra suturando la mucosa uretral de forma continua con Vicryl de 3-0. En el plano horizontal se reapproximó la fascia periuretral con puntos sueltos de Vicryl. Como capa última se utilizó el colgajo vaginal anterior. Dado que había un exceso de tejido de pared vaginal anterior que recubría al divertículo, se recortó dicho exceso y se cerró la incisión vaginal anterior con sutura continua de Vicryl 2-0. Se dejaron puestos el catéter uretral de Foley y la cistotomía suprapúbica se dejó drenando a gravedad. A señalar la gran dificultad de la disección del divertículo que resultó medir 4 cm de longitud, debido sobre todo a la dificultad para disecar todo el trayecto hasta

el cuello del divertículo. Informe patológico: Fragmento tisular de 4,0 x 2,0 x 0,5 cm y otro fragmento tisular de 2,0 x 1,0 x 0,5 cm compatibles con divertículo uretral complejo, con inflamación crónica recubriendo tejido conectivo denso.

#### Resultados

No infecciones. No dolor. A las 2 semanas de la intervención, se taponó el tubo suprapúbico y la paciente empezó a orinar espontáneamente por uretra sin dificultad aunque con frecuencia. No presentó incontinencia de estrés ni de urgencia. Residuo post-miccional <10 ml. Se retiró el tubo suprapúbico. Estuvo en tratamiento con antiséptico urinario hasta 4 semanas tras la cirugía. La paciente ha recuperado la micción normal con residuo post-miccional inferior a 10 ml, y los síntomas han desaparecido.

#### DISCUSIÓN

El primer divertículo uretral femenino fue descrito por Hey en 1805. Desde ese informe inicial, los divertículos uretrales se diagnostican cada vez con más frecuencia. A pesar de una mayor conciencia en los últimos años, continúan pasando desapercibidos durante la evaluación rutinaria de la mujer con clínica miccional porque los síntomas del divertículo uretral simulan otras patologías. Este trastorno debe sospecharse en mujeres con dolor pélvico, incontinencia urinaria y síntomas miccionales irritativos que no responden al tratamiento<sup>9</sup>. Del mismo modo, durante el embarazo, aunque raros, es importante diagnosticarlos dado que asocian alta morbilidad y causan serias complicaciones<sup>10</sup>.

Se han propuesto varias teorías para explicar la etiología de los divertículos uretrales femeninos. Su presencia en niños apoya la teoría del origen congénito. Los divertículos congénitos podrían originarse de un conducto de Gartner remanente, fallo en la fusión de las hojas primarias del embrión, restos celulares, quistes de la pared vaginal de origen mülleriano, dilatación congénita de quistes periuretrales, y asociación con uréteres terminales ciegos. Prácticamente todos los autores coinciden en que la mayoría de los divertículos uretrales son adquiridos. Las teorías de causas potenciales de los adquiridos

incluyen trauma vaginal durante el parto, uretroscopia, uretrotomía, y varios procedimientos quirúrgicos abiertos. Sin embargo, todas estas teorías están prácticamente abandonadas. La teoría más ampliamente aceptada actualmente supone que las infecciones repetidas de las glándulas periuretrales con la subsiguiente obstrucción evoluciona ocasionalmente a un divertículo uretral<sup>4</sup>.

Patológicamente, consisten principalmente en tejido fibroso. Con frecuencia, carecen de capa epitelial. La inflamación crónica genera una marcada fibrosis y adherencia de la pared diverticular a las estructuras vecinas. La fascia periuretral generalmente permanece intacta. Sin embargo, un divertículo uretral con infección severa puede llegar a erosionar espontáneamente la vagina. Varían en tamaño, forma y tipo de comunicación con la uretra. Pueden ser uniloculares o multiloculares, esféricos o en forma de herradura, con apertura a la luz uretral muy angosta o muy amplia. Los gérmenes más frecuentemente identificados en los cultivos son *Escherichia coli*, *Chlamydia species*, y *gonococo*<sup>4</sup>.

Los síntomas son variables: infecciones recurrentes del tracto urinario (40%)<sup>4</sup>, dolor pélvico (48%)<sup>9</sup>, incontinencia urinaria (35%)<sup>9</sup>, dispareunia (35%)<sup>9</sup>, disuria, frecuencia y urgencia urinarias (22%)<sup>9</sup>, nicturia, sensación de vaciamiento vesical incompleto y multitud de otros síntomas del tracto urinario inferior inespecíficos<sup>11</sup>. Los síntomas más específicos son goteo terminal prolongado o micción babeante (11%), y masa vaginal anterior (16%)<sup>2</sup>. En una niña con enuresis persistente se encontró un divertículo uretral ventral<sup>12</sup>. Por otra parte, pueden ser asintomáticos y ser un hallazgo incidental durante la cirugía vaginal en 9% de casos<sup>9</sup>.

Hasta un 83% de pacientes son referidos como dilema diagnóstico con síntomas de 3 meses a 27 años de duración. El intervalo medio entre el establecimiento de los síntomas hasta el diagnóstico es de 5,2 años. El número de médicos consultados previamente está entre 3 y 20 y los tratamientos previos incluyen medicación oral y/o vaginal, cirugía anti-incontinencia y psicoterapia<sup>9</sup>.

Los síntomas de los divertículos uretrales pueden ser confundidos con otros trastornos como la cistitis intersticial, la vejiga hiperactiva o el carci-

noma in situ. Se deben sospechar en los pacientes con síntomas miccionales irritativos que no responden al tratamiento. Por otra parte, muchos son completamente asintomáticos y se descubren incidentalmente<sup>4</sup>. Durante el embarazo pueden aparecer como una masa parauretral, incontinencia urinaria, síntomas irritativos, infecciones urinarias, dolor y secreción uretrales y dificultad miccional<sup>10</sup>.

#### *Diagnóstico*

En la exploración física se puede palpar una masa en la pared vaginal anterior hasta en el 52% de los pacientes, que puede ser dolorosa y drenar a la uretra al presionarla en el 27,5% de casos<sup>9,13</sup>. Se ha de descartar la hipermovilidad uretral y el prolapso vaginal.

La cistouretroscopia generalmente se hace bien con un uretroscopio corto de pico con una óptica de 0 grados, o bien con un cistoscopio flexible. El flujo de agua continuo y la oclusión del cuello vesical durante la uretroscopia distiende la totalidad de la uretra y mejora la visualización. Si el divertículo drena se puede identificar el sitio de comunicación.

La ultrasonografía es la primera prueba no invasiva a realizar<sup>14</sup>. García-Triana ha encontrado una sensibilidad del 100% para la ecografía transrectal en el diagnóstico del divertículo de uretra femenina<sup>5</sup>. Durante el embarazo se diagnostican por ecografía transvaginal y cistoscopia<sup>10</sup>.

La pielografía intravenosa (IVP) no se recomienda dado que tiene una sensibilidad de tan sólo el 24%<sup>15</sup>.

La cistouretrografía miccional secuencial (CUMS) puede definir la localización, tamaño y número de divertículos. Los defectos de replección sugieren la posibilidad de cálculos o tumores en su interior<sup>4</sup>.

La uretrocistografía bien post-miccional o bien utilizando la sonda de Davis-Telinde para rellenar<sup>16</sup>, pueden diagnosticar los divertículos. La uretrografía retrógrada mediante el catéter doble balón es útil si un divertículo sospechado no se ve en la CUMS. Este procedimiento fue popular en el pasado pero es técnicamente difícil y habitualmente doloroso<sup>4</sup>, aunque también puede realizarse bajo anestesia. Se ha encontrado una sen-

sibilidad del 100% para la uretrografía doble balón comparada con una sensibilidad del 66,7% para la CUMS en el diagnóstico de divertículos uretrales femeninos. Además la CUMS no muestra adecuadamente las características estructurales<sup>17</sup>.

Las imágenes de resonancia magnética nuclear (RMN) evalúan de forma no invasiva los detalles anatómicos tanto de la uretra como de los tejidos periuretrales, mejor que los estudios radiográficos convencionales con medios de contraste (CUMS, uretrografía retrógrada, uretrografía con catéter doble balón) y la ultrasonografía<sup>18</sup>. Evalúa varios planos, da excelente contraste entre los tejidos y es muy sensible para visualizar los divertículos y su relación con las estructuras adyacentes<sup>19</sup>, además de tener alto valor predictivo negativo<sup>20</sup>. La RMN con coils endorectales detecta divertículos uretrales femeninos<sup>21</sup>.

Debe realizarse un estudio urodinámico en pacientes con síntomas de incontinencia urinaria de estrés o de vejiga hiperactiva<sup>4,22</sup>.

El diagnóstico diferencial de una masa de la pared anterior vaginal incluye: divertículo uretral, absceso de la glándula de Skene, ureterocele ectópico, quiste del conducto de Gartner, quiste de resto mülleriano, quiste de inclusión vaginal, carcinoma de células claras vaginal, carcinoma originado en divertículo uretral, quiste parauretral. La consistencia firme o dura puede delatar la presencia de litiasis o neoplasia en el divertículo. Los quistes parauretrales y los quistes del conducto de Gartner se distinguen generalmente por la localización anatómica (fuera de la uretra, sin continuidad con la misma) y no desplazan la uretra ni la deforman en las imágenes de RMN<sup>19,23</sup>.

#### *Tratamiento*

El tratamiento con antibióticos a bajas dosis durante un tiempo prolongado puede aliviar los síntomas, pero la alteración anatómica permanece. Hasta en un 53% de casos, la indicación para la cirugía se basa sólo en la sintomatología y en la presencia de una masa suburetral<sup>7</sup>. En los divertículos uretrales femeninos se pueden emplear diversas técnicas quirúrgicas. Para evitar los divertículos persistentes o recurrentes, el tratamiento definitivo precisa analizar el tipo y naturaleza del divertículo<sup>22</sup>.

Las opciones quirúrgicas incluyen la puesta a plano del cuello diverticular vía transuretral, la marsupialización del saco diverticular hacia la vagina o técnica de Spence<sup>24</sup>, técnica de ablación parcial de Tancer<sup>14</sup>, colgajo de Martius y excisión quirúrgica o diverticulectomía. La diverticulectomía, el empleo del colgajo de Martius, la colocación durante el mismo acto quirúrgico de un sling pubovaginal y otros procedimientos de reconstrucción uretral suponen el 76% de los casos publicados de tratamiento de los divertículos uretrales femeninos. Hasta el 95,6% de los casos se curan y el dolor desaparece<sup>9</sup>. En el 4,3% de los casos se precisa cirugía radical por cáncer diverticular<sup>9</sup>.

El saco diverticular puede estar muy adherido a la uretra longitudinalmente y la excisión del saco puede originar un defecto uretral grande que precisa reconstrucción de una neouretra. Es importante en la corrección quirúrgica identificar y cerrar el cuello diverticular, y la extirpación completa de la capa mucosa del saco diverticular para evitar recurrencia, y un cierre por capas para prevenir la formación de una fístula uretrovaginal.

Generalmente se realiza una CUMS a los 10-14 días de la intervención. Si no hay extravasación y la paciente vacía completamente la vejiga, se retira el tubo suprapúbico. Si el residuo postmiccional es más de 100 ml, se deja puesto el tubo suprapúbico y se desclampa intermitentemente para drenar la orina residual. Aproximadamente en el 50% de los casos se encuentra extravasación en el primer estudio miccional. Si hay extravasación, el catéter suprapúbico se deja drenando a gravedad. No es necesario volver a colocar un catéter uretral. Se repite la CUMS a los 7-10 días<sup>4</sup>.

En mujeres con síntomas de incontinencia y que el estudio videourodinámico demuestra incontinencia urinaria de estrés, debe realizarse diverticulectomía y colocación de un sling fascial simultáneamente<sup>22</sup>. Contrariamente a la opinión de autores que prefieren realizar la suspensión vesical en un primer tiempo<sup>25</sup>, la colocación simultánea de un sling o cabestrillo no causa infección retropúbica ni erosión transvaginal. La colocación de un sling completa la reparación y cura la incontinencia<sup>22,26-28</sup>.

Durante el embarazo, el manejo consiste en tratamiento antibiótico, aspiración del divertículo e incisión y drenaje<sup>10</sup>.

### Complicaciones

Los divertículos uretrales femeninos pueden complicarse con infección y litiasis en un 4-10% de casos<sup>8</sup>, obstrucción en el tracto de salida vesical, y malignización en un 8,3% de casos<sup>9</sup>. Un divertículo uretral muy grande puede causar retención urinaria aguda. Aunque los carcinomas de células escamosas son el tipo histológico más frecuente de la uretra femenina, el adenocarcinoma es el cáncer más frecuente en los divertículos uretrales. También se han encontrado adenomas nefrogénicos<sup>19</sup> y endometriosis en los divertículos uretrales femeninos. Los adenomas nefrogénicos son lesiones benignas pero recurren hasta en un 50% después de la extirpación quirúrgica<sup>29</sup>.

En la mitad de los pacientes tratados los síntomas recurren o persisten<sup>22</sup>. La disección vaginal puede sangrar profusamente si hay una infección diverticular activa. La cirugía en estos pacientes con infección activa puede conducir a la formación de fistulas. La formación de fistulas uretrovaginales es la complicación más temida de la cirugía diverticular. Cuando ocurren, la reparación de la fistula ha de realizarse tras un periodo adecuado de cicatrización. Si la diverticulectomía ocasiona un gran defecto, puede causar estenosis uretral (0-5% de casos<sup>4</sup>). El tratamiento de un gran divertículo proximal que se extienda debajo del trigono y el cuello vesical tiene riesgo de lesión ureteral.

Otra complicación de la cirugía puede ser la incontinencia urinaria de estrés en alrededor de 2,15% de los casos. Sin embargo, no es una complicación frecuente en las pacientes que se coloca simultáneamente un sling pubovaginal<sup>9</sup>. En la diverticulectomía con colocación en el mismo tiempo de sling fascial, la persistencia de la incontinencia puede deberse al desplazamiento del sling; la revisión del sling resuelve el problema<sup>22</sup>.

Los factores de riesgo más importantes para las complicaciones de la reparación quirúrgica de los divertículos uretrales estadísticamente significativos son: diagnóstico retardado, tamaño superior a 4 cm, divertículos laterales o en herradura<sup>30</sup>.

## CONCLUSIONES

Los divertículos uretrales pueden similar otros trastornos del suelo pélvico y resultar en un retraso del diagnóstico. Esto se debe por una parte a la baja sospecha por parte del urólogo y en parte porque se encuentra en la intersección de las áreas tradicionales de Urología y Ginecología. El tratamiento quirúrgico es exitoso en un 86-100%. La exéresis completa a través de la pared vaginal anterior es el tratamiento con mejores resultados con mínimas complicaciones post-operatorias.

## REFERENCIAS

1. GANABATHI K et al.: Experience with the management of urethral diverticulum in 63 women. *J Urol* 1994; **152** (5 Pt1): 1445-1452.
2. FORTUNATO P, SCHETTINI M, GALLUCCI M.: Diverticula of the female urethra. *Br J Urol* 1997; **80** (4): 628-632.
3. ROVNER E.: Urethral diverticulum., in *SeekWellness*. 2002.
4. CHO E J.: Urethral diverticula. 2001, Allen Donald Seftel.
5. TRIANA MG et al.: Divertículos de la uretra femenina. *Arch Esp Urol* 2001; **54** (5): 441-444.
6. BENJAMIN J et al.: Urethral diverticulum in adult female. Clinical aspects, operative procedures and pathology. *Urology* 1974; **3**: 1.
7. JENSEN L et al.: Female urethral diverticulum. Clinical aspects and a presentation of 15 cases. *Acta Obst et Gynecol Scand* 1996; **75** (8): 748-752.
8. PÉREZ VG et al.: Divertículo uretral complicado con litiasis gigante. *Actas Urol Esp* 1998; **22** (3): 250-252.
9. ROMANZI L, AG A, BLAIVAS J.: Urethral diverticulum in women: diverse presentations resulting in diagnostic delay and mismanagement. *J Urol* 2000; **164** (2): 428-433.
10. MORAN P, CAREY M, DWYER P.: Urethral diverticula in pregnancy. *Aust N Z J Obstet Gynaecol* 1998; **38** (1): 102-106.
11. ROBERTSON J.: Urethral diverticula. *Urogynecology & Urodynamics*, ed. D.O.A. Bent. 1996, Baltimore: 361-370.
12. BURST M et al.: Ventral urethral diverticulum. Case report of a 10-year-old girl. *Urologie A* 1999; **38** (4): 372-375.
13. CHANCELLOR M et al.: Intraoperative endo-luminal ultrasound evaluation of urethral diverticula. *J Urol* 1995; **153** (1): 72-75.
14. FORTUNATO P, SCHETTINI M, GALLUCCI M.: Diagnosis and therapy of the female urethral diverticula. *Int Urogynecol J Pelvic Floor Dysfunct* 2001; **12** (1): 51-57.
15. AMNA MB et al.: The female urethral diverticula: apropos of 21 cases. *Ann Urol (Paris)* 2002; **36** (4): 272-276.

16. MERINO RD.: Divertículo uretral femenino. 2001, *Tecnimedia Editorial SL*.
17. GOLOMB J et al.: Comparison of voiding cystourethrography and double-balloon urethrography in the diagnosis of complex female urethral diverticula., in *Eur Radiol* 2002, Springer.
18. RYU J, B.K. B.: MR imaging of the male and female urethra. *Radiographics* 2001; **21** (5): 1169-1185.
19. KLUTKE C, AKDMAN E, BROWN J.: Nephrogenic adenoma arising from a urethral diverticulum: magnetic resonance features. *Urology* 1994; **45** (2): 323-325.
20. NEITLICH J et al.: Detection of urethral diverticula in women: comparison of a high resolution fast spin echo technique with double balloon urethrography. *J Urol* 1998; **159** (2): 408-410.
21. DANESHGARI F, ZIMMERN P, JACOMIDES L.: Magnetic resonance imaging detection of symptomatic noncommunicating intraurethral wall diverticula in women. *J Urol* 1999; **161** (4): 1259-1261.
22. LENG W, MCGUIRE E.: Management of female urethral diverticula: a new classification. *J Urol* 1998; **160** (4): 1297-1300.
23. KIM B, HRICAK H, TANAGHO E.: Diagnosis of urethral diverticula in women: value of MR imaging. *AJR Am J Roentgenol* 1993; **161** (4): 809-815.
24. SPENCE H, J.D. Jr.: Diverticulum of the female urethra: clinical aspects and presentation of a simple operative technique for cure. *J Urol* 1970; **104** (3): 432-437.
25. YOUNG G, WHALE G, RAZ S.: Female urethral diverticulum, in *Female Urology*, S. Raz, Editor. 1996, *WB Saunders*: Philadelphia: 477-489.
26. CHMEL R, KAWACIUK I.: Diverticula of the female urinary tract: still a problem in Urogynecology. *Ceska Gynekol* 2002; **67** (3): 152-157.
27. DMOCHOWSKI R.: Urethral diverticula: evolving diagnostics and improved surgical management. *Curr Urol Rep* 2001; **2** (5): 373-378.
28. FAERBER G.: Urethral diverticulectomy and pubovaginal sling for simultaneous treatment of urethral diverticulum and intrinsic sphincter deficiency. *Tech Urol* 1998; **4** (4): 192-197.
29. DAVIS T.: Hamartoma of the urinary bladder. *Northwest Med* 1949; **48**: 182-185.
30. PORPIGLIA F et al.: Preoperative risk factors for surgery female urethral diverticula. Our experience. *Urol Int* 2002; **69** (1): 7-11.

---

Dra. M.F. Lorenzo Gómez

C/ Larga, 19 - 1º I

37185 Villamayor de la Armuña (Salamanca)

(Trabajo recibido el 9 enero de 2003)