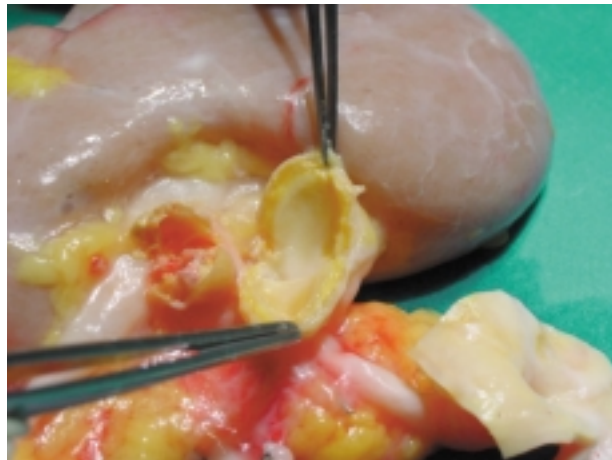
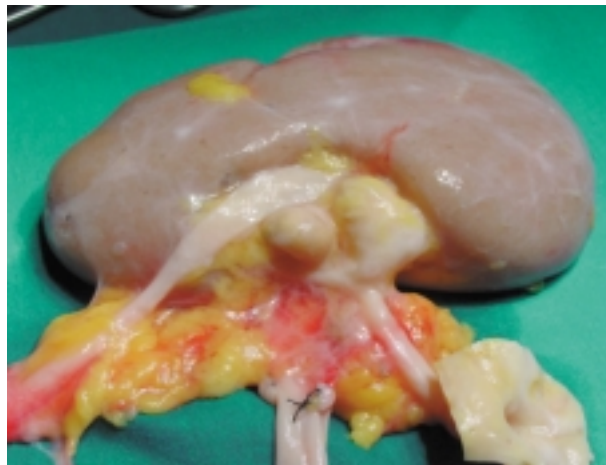


IMÁGENES EN UROLOGÍA



ANEURISMAS DE LA ARTERIA RENAL

Riñón para trasplante renal, extraído en otro Centro a una mujer de 73 años, hipertensa, cuya causa de muerte fue un politraumatismo. Al realizar la cirugía de banco previa al trasplante, se apreciaron dos nódulos duros en el hilio renal. Tras la disección del sinus se comprobó que correspondían a dos aneurismas calcificados de las ramas principales de división de la arteria renal. No siendo factible la cirugía reparadora dado el tamaño, localización y trombosis de uno de ellos, se desestimó el trasplante.

O. Arango Toro, N. Alonso Gracia, A. Gelabert Mas
Servicio y Cátedra de Urología. Hospital Universitario del Mar. Barcelona.