

ADENOCARCINOMA MUCINOSO DE URACO

A. OJEA CALVO, A. NÚÑEZ LÓPEZ, F. DOMÍNGUEZ FREIRE, A. ALONSO RODRIGO,
B. RODRÍGUEZ IGLESIAS, J. BENAVENTE DELGADO, J.M. BARROS RODRÍGUEZ,
A. GONZÁLEZ PIÑEIRO, M. OTERO GARCÍA, D. LÓPEZ BELLIDO

Servicio de Urología. Complejo Hospitalario Xeral-Cies. Vigo. Pontevedra.

Actas Urol Esp. 27 (2). 142-146, 2003

RESUMEN

“ADENOCARCINOMA MUCINOSO DE URACO”

OBJETIVO: El adenocarcinoma de uraco es un tumor extremadamente raro, con una incidencia de 1/5.000.000 de habitantes, lo que representa menos del 0,001 de todos los tumores de vejiga.

CASO CLÍNICO: Varón de 51 años con historia de dolor suprapúbico y hematuria. La exploración física y la urografía intravenosa eran normales. La cistoscopia demostraba un área edematosa en la cúpula de la vejiga. La biopsia transuretral confirmó un adenocarcinoma moderadamente diferenciado, con anticuerpos positivos CK7 y CK20. El antígeno carcinoembrionario era de 6,6. Se practicó cistectomía parcial extensa, seguida de quimioterapia y radioterapia.

CONCLUSIONES: El tratamiento del adenocarcinoma de uraco con una combinación de cistectomía parcial extensa, quimioterapia y radioterapia es eficaz.

PALABRAS CLAVE: Uraco. Carcinoma. Tumores de vejiga.

ABSTRACT

“MUCINOUS ADENOCARCINOMA OF THE URACHUS”

OBJECTIVE: The Adenocarcinoma of the Urachus is very rare tumor, with an incidence of 1/5.000.000 inhabitants, represents less than 0.001 of all types of bladder cancer.

CASE REPORT: A 51 year old man with a chronic history of suprapubic pain and hematuria. Physical examination and excretory urography were normal. The cistoscopy demonstrated a oedematosa area in cupola of bladder wall. The transuretral biopsy was moderately differentiated adenocarcinoma, with positive antibody to CK7 and CK20. the carcinoembryonic antigen was 6.6 ng/ml. Extended partial cystectomy was done, followed for chemotherapy and radiotherapy.

CONCLUSIONS: The treatment of adenocarcinoma of the urachus with a combination of extended partial cystectomy, chemotherapy and radiation, is a efective treatment.

KEY WORDS: Urachus. Carcinoma. Bladder neoplasms.

El uraco es el remanente embriológico del alantoides obliterado. Es una estructura fibrosa extraperitoneal que discurre por la línea media, desde la cúpula vesical y el ombligo, entre la lámina posterior de la vaina de los rectos por delante y la pared del peritoneo por detrás.

La mayoría de los carcinomas de uraco son adenocarcinomas¹. Son tumores muy poco fre-

cuentes, con una incidencia de 1 caso anual por cada 5.000.000 de habitantes, lo que representa el 0,001 de todos los cánceres de vejiga²⁻⁴. La incidencia es más alta en los varones que en las mujeres, con una relación de 4/1^{5,6}.

Las manifestaciones clínicas del carcinoma de uraco suelen ser las derivadas de la invasión por el tumor de las estructuras vecinas. El síntoma más

frecuente es la hematuria, debido a la erosión de la cúpula vesical^{7,8}. Otros síntomas como la disuria, dolor en hipogastrio o moco en la orina, son menos frecuentes^{8,9}.

La actitud inicial ante un posible tumor de uraco es idéntica a la que se manifiesta para diagnosticar el resto de los tumores de vejiga. La cistoscopia y la resección transuretral son dos técnicas esenciales, tanto para determinar la situación del tumor en la vejiga como para hacer el diagnóstico histopatológico.

La cirugía constituye la mejor opción de tratamiento. La mayoría de los autores son partidarios de una cistectomía parcial extensa que incluya, el ombligo, el uraco con el peritoneo y la lámina posterior de la vaina de los rectos situada entre los ligamentos umbilicales, la cúpula de vejiga y los ganglios pélvicos (linfadenectomía pélvica bilateral)^{9,10}.

En la literatura española sólo existen 14 casos publicados de adenocarcinoma de uraco, lo que da una idea de la escasa incidencia de esta patología¹¹⁻²⁰.

El objetivo de esta publicación es aportar un nuevo caso a la literatura.

CASO CLÍNICO

El paciente era un varón de 51 años de edad que consultaba por dolor crónico suprapúbico y hematuria.

La exploración física era normal. Al tacto rectal, la próstata estaba bien delimitada y era de consistencia normal.

El hemograma y la bioquímica de sangre eran normales. La determinación de PSA estaba en 1,58 ng/ml.

La urografía intravenosa ponía de manifiesto unos riñones de tamaño normal, con captación y eliminación de contraste de forma simétrica. El citograma de eliminación era de características normales.

En la exploración cistoscópica se observaba un área edematosa localizada en cúpula vesical. El aspecto macroscópico del resto de la mucosa vesical era de características normales.

La Tomografía Axial Computarizada evidenciaba una tumoración sólida que invadía la cúpula vesical y la pared abdominal anterior (Fig. 1).

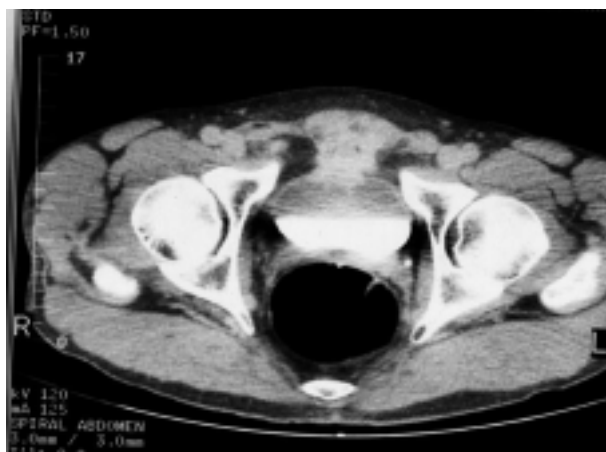


FIGURA 1. Cortes axiales de TAC con contraste intravenoso, a nivel de pelvis. Observamos una masa hipercaptante, de bordes mal definidos, que se extiende desde la cara anterior vesical a músculos rectos de la pared abdominal anterior.

Se practicó biopsia por Resección Transuretral de la zona de la mucosa alterada en la cistoscopia, con el resultado histopatológico de adenocarcinoma moderadamente diferenciado.

El Antígeno Carcinoembrionario era de 6,6 ng/ml (normal 0-5).

Con el diagnóstico de adenocarcinoma de uraco se practicó cistectomía parcial extensa, que incluía el ombligo, el uraco, la inserción en el pubis de los músculos rectos del abdomen, la cara posterior del pubis, el peritoneo entre los ligamentos umbilicales y la lámina posterior de la vaina de los rectos. También se practicó linfadenectomía pélvica bilateral.

Macroscópicamente la pieza de cistectomía parcial incluye partes blandas que se extienden hacia el ombligo. Desde la superficie mucosa se reconoce una tumoración ulcerada, de 4,5 x 4 cm, que al corte corresponde con un tejido blanquecino firme, con extensión masiva a tejidos perivesicales, donde se localiza la mayor parte de tejido tumoral, extendiéndose de forma radial por los tejidos que se dirigen a piel umbilical. El tejido produce la retracción de la superficie peritoneal incluida en la pieza. Por separado, también se recibe la inserción de recto anterior derecho de 3,5 x 1 x 0,7 cm, la inserción de recto anterior izquierdo de 3 x 1 x 1, hueso de pubis de 3 x 2 x 1 cm, y ganglios pélvicos derechos e izquierdos (Fig. 2).

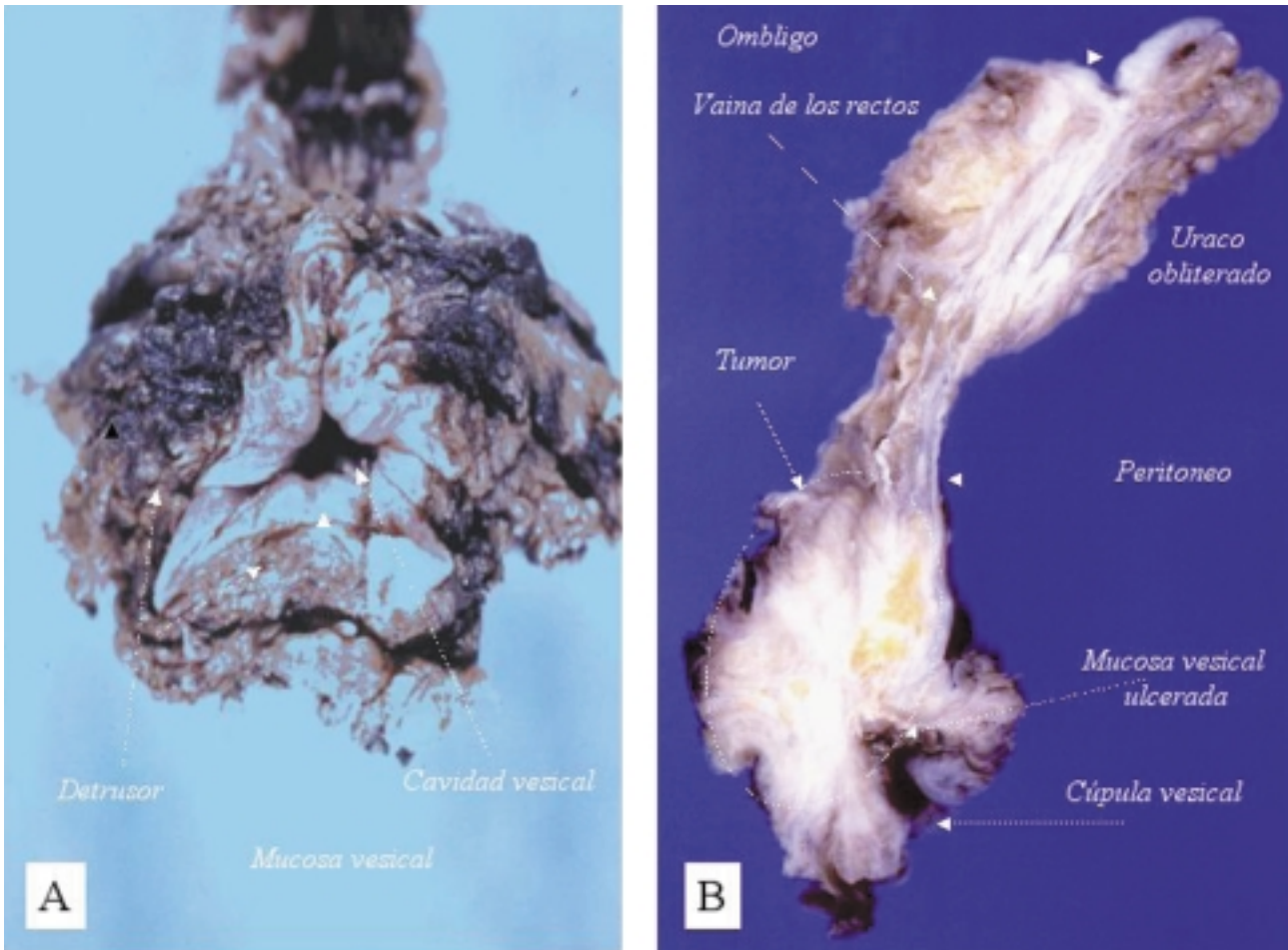


FIGURA 2. A) Vista axial de la pieza de cistectomía parcial, en la que se reconoce la cavidad vesical a nivel de la cúpula, con el detrusor y la mucosa de aspecto macroscópico normal a ese nivel. B) Corte longitudinal de la pieza de cistectomía parcial que incluye, cúpula vesical, tumor, peritoneo, vaina de los rectos, restos uracales y ombligo. El tumor se sitúa en la cúpula vesical, con una zona central que ulcera la mucosa, con extensión masiva a tejidos perivesicales y extensión radial por los tejidos que se dirigen a piel umbilical.

Microscópicamente, la pieza de cistectomía parcial aparece infiltrada por adenocarcinoma moderadamente diferenciado, con patrón de tipo intestinal, que afecta a la grasa perivesical, al peritoneo y a los tejidos del segmento de la pieza que se dirigen hacia la piel del ombligo. Estos tejidos corresponden a tractos de tejido fibroso denso, tejido adiposo, troncos nerviosos con afectación perineural, sin que se puedan identificar estructuras residuales de uraco normal a ese nivel. El perfil inmunohistoquímico de queratinas que muestra es de CK7 y CK20 positivas. Con respecto al urotelio adyacente al tumor, no se reconoce cistitis glandular en la mucosa vesical que rodea la zona tumoral ulcerada, ni metaplasia intestinal, ni focos de displasia/carcino-

ma “in situ” o neoplasia de células transicionales y los márgenes laterales de la pared vesical aparecen respetados por el tumor. Las inserciones de los músculos rectos presentan infiltración focal por adenocarcinoma. En el hueso del pubis y en los ganglios pélvicos aislados, no evidencia infiltración neoplásica.

El diagnóstico anatomopatológico fue de adenocarcinoma de uraco Estadio III-C, que infiltra la inserción de los músculos rectos en el pubis y el peritoneo (Fig. 3).

Se completó tratamiento, con 3 ciclos de poliquimioterapia, cisplatino y gencitavina, y radioterapia externa con acelerador lineal, después de los 3 ciclos de quimioterapia, con respuesta completa a los 6 meses de seguimiento.

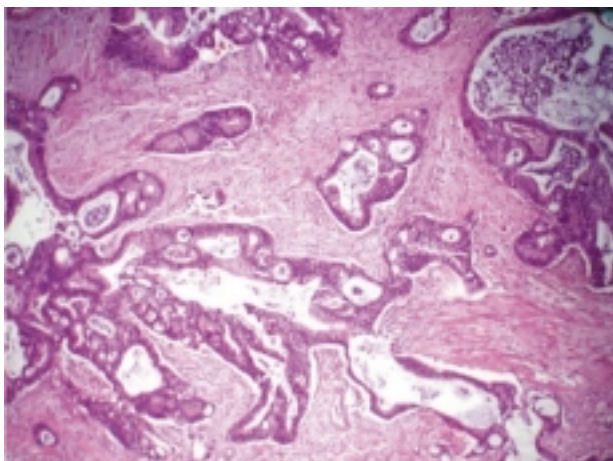


FIGURA 3. Adenocarcinoma infiltrante con rasgos de tipo intestinal (H/E, 10X).

COMENTARIOS

Los adenocarcinomas de uraco son tumores poco frecuentes, representando entre el 20% y el 39% de todos los adenocarcinomas de vejiga^{1,21}. Los criterios que se siguen para diferenciar los adenocarcinomas vesicales de origen uracal de los adenocarcinomas vesicales propiamente dichos son los que describió Wheeler JD en 1954²²: a) tumor localizado en cúpula de vejiga; b) ausencia de cistitis quística y cistitis glandular; c) presencia de remanente uracal con tumor o crecimiento del tumor en la vejiga con extensión al espacio de Retzius, a la pared abdominal anterior o al ombligo; d) demarcación bien definida entre el tumor y el urotelio. Tanto el adenocarcinoma vesical de origen uracal como el adenocarcinoma vesical de origen vesical producen tinción para el antígeno carcinoembrionario¹.

Teniendo en cuenta la arquitectura, disposición y contenido en mucina de las células de los adenocarcinomas de uraco, se subdividen desde el punto de vista histopatológico en adenocarcinomas tubulares, papilares, mucinosos o coloides y adenocarcinomas en células de anillo de sello. Las características histopatológicas del tumor son las variables que mejor predicen la supervivencia. En este sentido, los tumores en los que predomina la mucina tienen mejor pronóstico que los tumores papilares, tubulares o en anillo de sello¹.

El diagnóstico diferencial de adenocarcinoma de uraco con el adenocarcinoma de colon, en aquellos casos en los que exista duda, puede hacerse

con técnicas inmunohistoquímicas. Un perfil inmunohistoquímico de CK7 positiva y CK20 positiva, apunta a un origen transicional y urológico, frente a un posible origen colónico, que suele presentar patrón de CK7 negativo²⁰.

El tumor tiene tendencia a la invasión local y no suele dar síntomas clínicos hasta que erosiona y entra en la vejiga. Se extiende por el espacio de Retzius, la pared abdominal anterior y el peritoneo. Antes de que se dispusiera de la Tomografía Axial Computarizada y de la Resonancia Nuclear Magnética, las técnicas radiológicas convencionales proporcionaban información muy limitada para el diagnóstico. Las radiografías simples suelen ser normales y la urografía intravenosa rara vez presenta un defecto de repleción en la cúpula vesical en estadios precoces. La Tomografía Axial Computarizada y la Resonancia Nuclear Magnética son las pruebas radiológicas más específicas para hacer el diagnóstico y estadiar y el estadiaje de este tipo de tumores. En la mayoría de los adenocarcinomas de uraco aparecen áreas de baja atenuación características, que reflejan el alto contenido de mucina de sus células.

Sheldon en 1984¹ propuso el siguiente sistema para clasificar y estadiar a los adenocarcinomas de uraco:

1. Estadio I. Tumor localizado en la mucosa uracal.
2. Estadio II. Tumor que invade la submucosa o la capa muscular del uraco, pero que se encuentra confinado en el uraco.
3. Estadio III. Tumor que se extiende fuera del uraco, III-A a la vejiga, III-B a la pared abdominal, III-C al peritoneo y III-D a alguna víscera diferente.
4. Estadio IV. Tumor con metástasis, IV-A afectación de los ganglios linfáticos regionales y VI-B metástasis a distancia.

El pronóstico no es bueno, en la mayoría de los casos se diagnostican con enfermedad en estadio III. Se estima que la supervivencia global a 5 años con cualquier tipo de tratamiento quirúrgico asignado, cistectomía radical o cistectomía parcial extensa, está entre el 43 y el 50%. La radioterapia no ha conseguido mejorar la supervivencia, ya que la mayoría son radiorresistentes. La poliquimioterapia adyuvante a la cirugía, tampoco ha mejorado los resultados. Los regímenes de quimioterapia

más usados han sido los que hay de referencia para el cáncer de células transicionales de vejiga, el FAM, 5-fluorouracilo, Doxorrubicina y Mitomicina C, el CISCA, Cisplatino, Ciclofosfamida y Doxorrubicina, el FAM modificado, que sustituye la Adriamicina por la Mitoxantrona y el M-VAC, Metotrexate, Vinblastina, Adriamicina y Cisplatino. Últimamente se han comunicado buenos resultados, en adenocarcinomas metastáticos de uraco, asociando cirugía, radioterapia y poliquimioterapia, con periodos libres de enfermedad de hasta 10 años^{9,21-26}.

El caso que aportamos es un ejemplo de adenocarcinoma vesical, con perfil inmunohistoquímico de carcinoma de origen transicional-uroológico que cumple los criterios de Wheeler JD²² para ser incluido en los adenocarcinomas de vejiga que se originan en el uraco. El tratamiento multimodal, con cistectomía parcial, quimioterapia y radioterapia, fue eficaz, a falta de un seguimiento a largo plazo.

REFERENCIAS

- SHELDON CA, CLAYMAN RV, GONZÁLEZ R et al.: Malignant urachal lesions. *J Urol* 1984; **131**: 1-8.
- OMÁN U, VON GARRELT B, MOBERG A.: Carcinoma of the urachus: review of the literature and report of 2 cases. *Scand J Urol and Nephro* 1971; **5**: 91-95.
- YU HHY, LEONG CH.: Carcinoma of the urachus: report of one case and review of the literature. *Surgery* 1975; **77**: 726-729.
- JAKSE G, SCHEIDER HM, JACOBI GH.: Urachal signet ring cell carcinoma, a rare variant of vesical adenocarcinoma: incidence and pathological criteria. *J Urol* 1978; **120**: 764-766.
- GHAZIZADEH M, YAMAMOTO S, KUROKAWA K.: Clinical features of urachal carcinoma in Japan: review of 157 patients. *Urol Res* 1983; **11**: 235-238.
- WHITEHEAD ED, TESSLER AN.: Carcinoma of the urachus. *Br J Urol* 1971; **468**-476.
- PANTUCK AJ, BANCILLA EX, DAX KM et al.: Adenocarcinoma of the urachus and bladder expresses unique colonic epithelium epitope: an immunohistochemical study. *J Urol* 1997; **158**: 1.722-1.727.
- HENLY DR, FAROW GM, ZINKE H.: Urachal cancer. Rol of conservative surgery. *Urology* 1993; **42**: 635-639.
- HERR HW.: Urachal carcinoma: the case for extended partial cystectomy. *J Urol* 1994; **151**: 365-366.
- SANTUCCI RA, TRUE LD, LANGE PH.: Is partial cystectomy the treatment of choice for mucinous adenocarcinoma of the urachus?. *Urology* 1997; **49**: 536-540.
- ALONSO CORREA M, MONPO-SANCHIS JA, JORDA-CUEVAS M, FROUFE A, JIMÉNEZ-CRUZ JF.: Signet ring cell adenocarcinoma of the urachus. *Eur Urol* 1985; **11**: 282-284.
- BARROS RODRÍGUEZ JM, FERNÁNDEZ MARTÍN R, GUATE ORTIZ JL, OJEA CALVO A, MACHUCA SANTA-CRUZ J, MATA VARELA J, JAMARDO GONZÁLEZ D, FIGUEIREDO GODOY L, NOGUEIRA MARCH JL.: Adenocarcinoma mucinoso de uraco. *Actas Urológicas Españolas* 1989; **13**: 399-401.
- FERNÁNDEZ FERNÁNDEZ A, MAGANTO PAVÓN E, VALLEJO HERRADOR J, ESCUDERO BARRILERO A.: Adenocarcinoma primario de vejiga como tumor único: estudio de siete casos y revisión de la literatura. *Actas Urológicas Españolas* 1990; **14**: 18-22.
- RAVI R.: Carcinoma de uraco en células de anillo de sello: aportación de un caso y revisión de la literatura. *Archivos Españoles de Urología* 1990; **43**: 927-929.
- MARTÍNEZ-PIÑEIRO L, GONZÁLEZ-PERAMOTO P, HIDALGO L, DE LA PEÑA J, CISNEROS J, CÓZAR JM, MARTÍNEZ-PIÑEIRO JA.: Adenocarcinoma primario de vejiga: estudio retrospectivo de 11 casos y revisión de la literatura. *Archivos Españoles de Urología* 1991; **44**: 131-138.
- FARIÑA LA, ALGABA F, VILLAVICENCIO H.: Adenocarcinoma mucinoso de uraco. *Actas Urológicas Españolas* 1991; **15**: 199-201.
- SALINAS SÁNCHEZ AS, ALCALÁ-SANTAELLA CASANOVA C, MARTÍNEZ MARTÍN M, PASTOR GUZMÁN JM, CANAMARES PABOLAZA L, VIRSEDA RODRÍGUEZ J.: Adenocarcinomas de uraco. *Archivos Españoles de Urología* 1991; **44**: 31-36.
- GONZÁLEZ ENGUITA C, MARTÍNEZ BENGOCHEA J, GIL SANZ MJ, RODRÍGUEZ VELA L, CABERO REBOLLO O, CAY DIARTE A, RONCALES VADAL A, LIEDANA TORRES JM, RIOJA SANZ LA.: Adenocarcinoma de vejiga de origen uracal: un tumor raro. *Actas Urológicas Españolas* 1991; **15**: 278-282.
- ORTIZ J, SILVA J, FLORES T.: Adenocarcinoma mucinoso de uraco. A propósito de un caso. *Actas Urológicas Españolas* 1993; **17**: 76-78.
- ÁLVAREZ ÁLVAREZ C, SÁNCHEZ MERINO JM, BUSTO CASTAÑÓN L, POMBO FELIPE F, ARNAL MONREAL F.: Adenocarcinoma mucinoso de uraco sincrónico con adenocarcinoma colorrectal. Valor de la inmunohistoquímica en el diagnóstico diferencial. *Actas Urológicas Españolas* 1998; **22**: 515-518.
- MOSTOFI FK, THOMSON RV, DEAN AL.: Mucus adenocarcinoma involving the urinary bladder. *Cancer* 1995; **8**: 741-758.
- WHEELER JD, HILL WT.: Adenocarcinoma involving the urinary bladder. *Cancer* 1954; **7**: 119-134.
- QUILTY PM.: Urachal carcinoma: a response to chemotherapy. *Br J Urol* 1987; **360**-372.
- WEISS RE, FAIR WR.: Anomalías uracales y carcinoma uracal. *AUA Update Series Edición Española* 1999; **4**: 55-61.
- ICHIYANAGI O, SASAGAWA I, SUZUKI Y, LIJIMA Y, KUBOTA Y, NAKADA T, ARAI I.: Successful chemotherapy in a patient with recurrent carcinoma of the urachus. *Int Urol Nephrol* 1998; **30**: 569-563.
- KAWAKAMI S, KAGEYAMA Y, YONESE K, FUKUI I, KITAHARA S, ARAI G, HYOUCHI N, SUZUKI M, MASUDA H, HAYASI T, OKUNO T, KIHARA K.: Successful treatment of metastatic adenocarcinoma of the urachus: report of 2 cases with more than 10 year survival. *Urology* 2001; **58**: 462.

Dr. A. Ojea Calvo
Servicio de Urología.
Complejo Hospitalario Xeral-Cies
C/ Pizarro, 22
36204 Vigo (Pontevedra)

(Trabajo recibido el 17 junio de 2002)