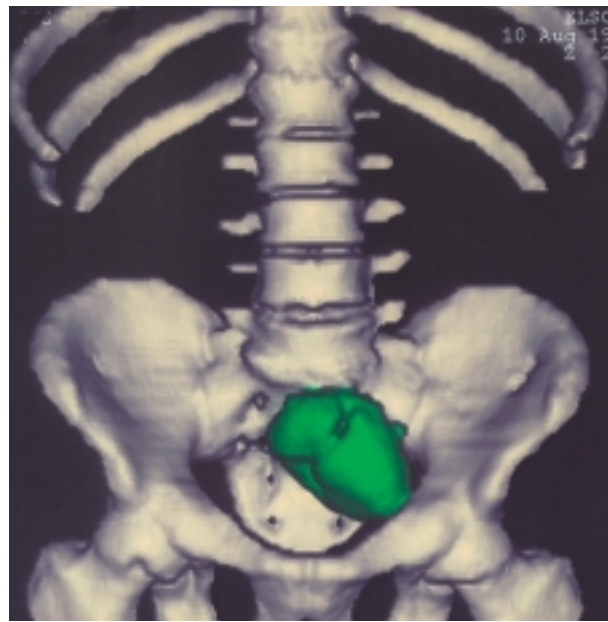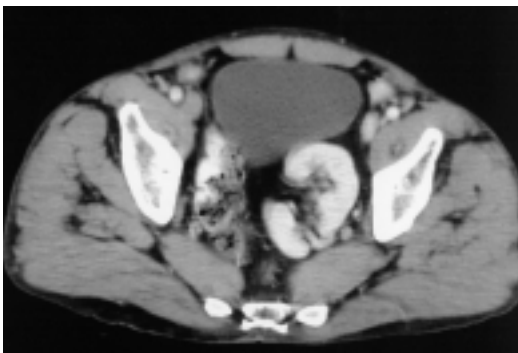
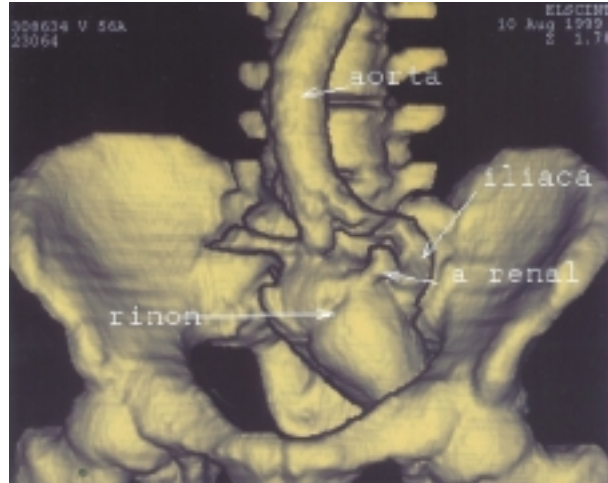

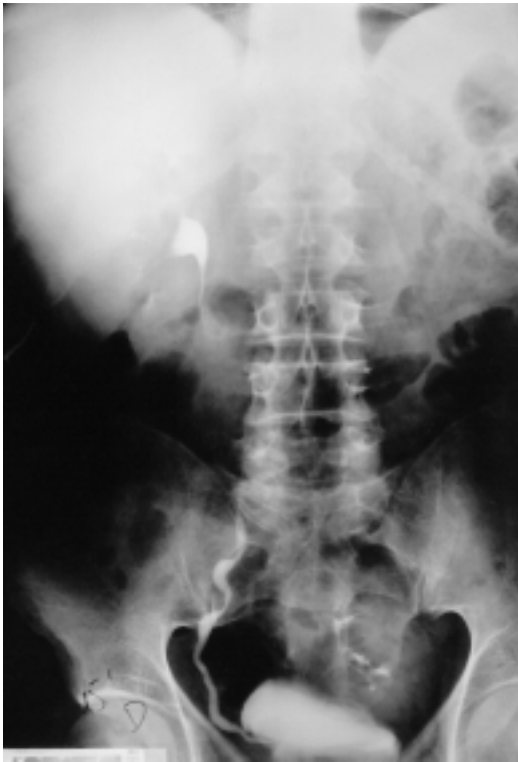
IMÁGENES EN UROLOGÍA

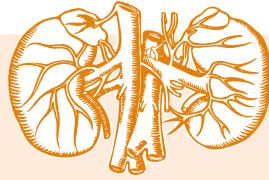


ECTOPIA RENAL IZQUIERDA

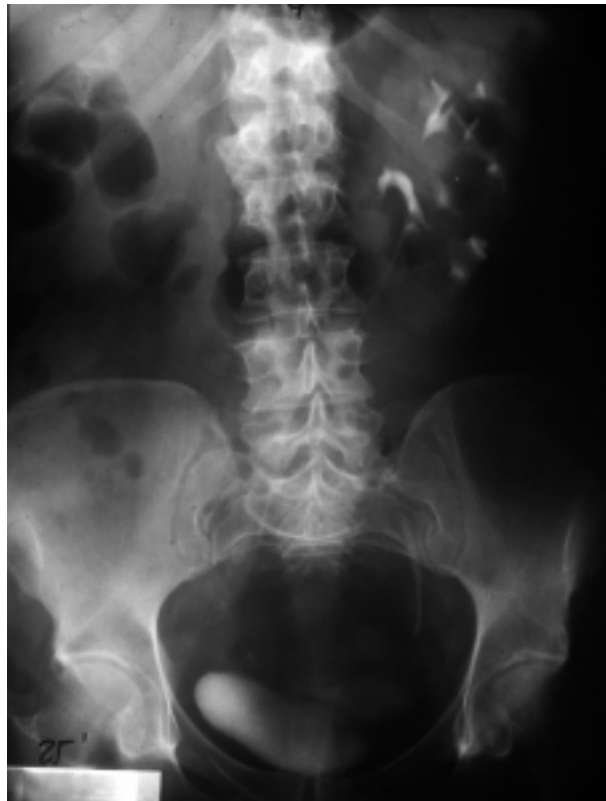En estas imágenes (U.I.V., TAC y reconstrucción multiplanar 3 D), queremos resaltar la ectopia renal izquierda.

Corresponden a un paciente varón, de 56 años de edad, que consulta por hematuria, y durante el estudio, se objetiva de manera incidental, una ectopia renal izquierda.

B. Rodríguez Iglesias, J. Benavente, A. Alonso, F. Domínguez, A. Núñez, M. Otero*, J.M. Barros, A. Ojea.
Servicio de Urología. *Servicio de Radiología. Complejo Hospitalario Xeral-Cies. Vigo (Pontevedra).



IMÁGENES EN UROLOGÍA



ECTOPIA RENAL CRUZADA

Paciente mujer de 58 años, que consulta en el servicio de digestivo por dispepsia. Dentro de las pruebas solicitadas por dicho servicio se incluye un estudio ecográfico. En dicho estudio se informa la ausencia de riñón derecho describiéndose como agenesia renal y riñón izquierdo compensador.

Para completar estudios solicitamos urografía intravenosa (Figura), en la que en lugar de riñón compensador se evidencia una ectopia renal cruzada fusionada.

La paciente está asintomática desde el punto de vista urológico, no precisando ningún tipo de actitud terapéutica.

O. Rodríguez Faba, A. San Martín Blanco, J.M. Fernández Gómez, J. García Rodríguez, A. Jalón Monzón, J.J. Rodríguez Martínez, F. Martínez Gómez, J. Regadera Sejas, J.L. Martín Benito, A. Sánchez Trilla
Servicio de Urología I. Hospital Central de Asturias. Asturias.