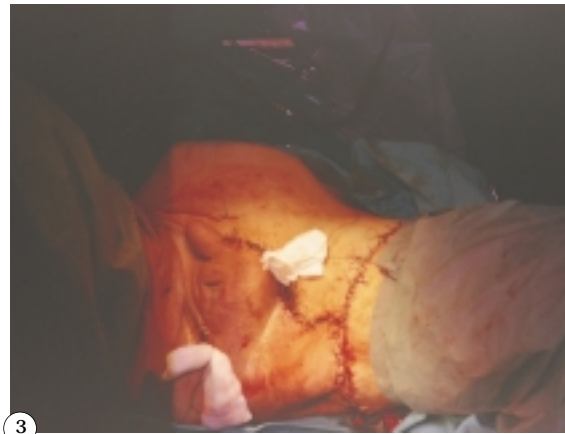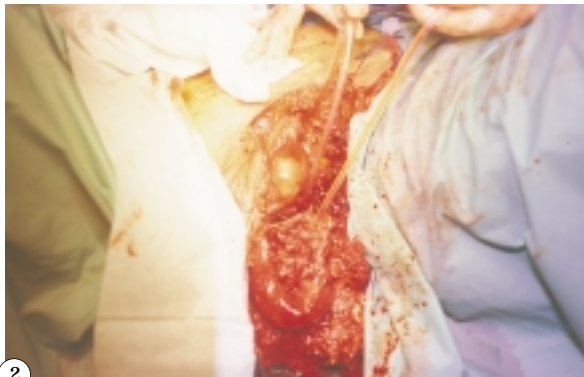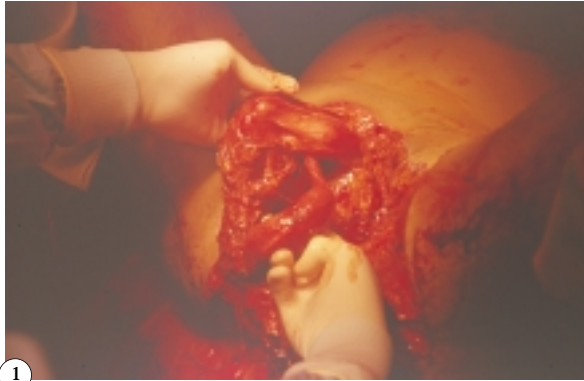


## IMÁGENES EN UROLOGÍA



### **LESIÓN EN DEDO DE GUANTE DEL PENE CON ROTURA COMPLETA DE URETRA POSTERIOR**

**Paciente que ingresó en urgencias tras sufrir aplastamiento por un tractor. En el lugar del accidente, y antes de la llegada de la UVI móvil, se procedió a su extracción provocándole un arrancamiento con desgarro de piel y tejidos subcutáneos a nivel hipogástrico y perineal (Fig. 1).**

**Se realizó exploración quirúrgica bajo anestesia general encontrándose fractura conminuta de sínfisis de pubis y ramas isquio e iliopúbicas, desgarro de pared vesical y lesión en "dedo de guante" del pene con rotura completa de uretra posterior a nivel del ápex prostático.**

**Se llevó a cabo retirada de restos óseos, cierre vesical en dos planos, subinvaginación del pene en su piel y realineamiento de uretra mediante la colocación de sonda uretral y cistostomía suprapúbica, con sutura término-terminal uretral (Fig. 2).**

**Finalmente se procedió a la sutura de piel y colocación de drenajes (Fig. 3).**

**En la actualidad y tras un año de evolución, el paciente está continente, habiéndose observado una fístula vésico-cutánea pendiente de reparar.**

A. Jalón Monzón, J.J. Rodríguez Martínez, J. García Rodríguez, J.M. Fernández Gómez,  
O. Rodríguez Faba, J. Regadera Sejas  
Servicio de Urología. Hospital Universitario Central de Asturias. Oviedo (Asturias).