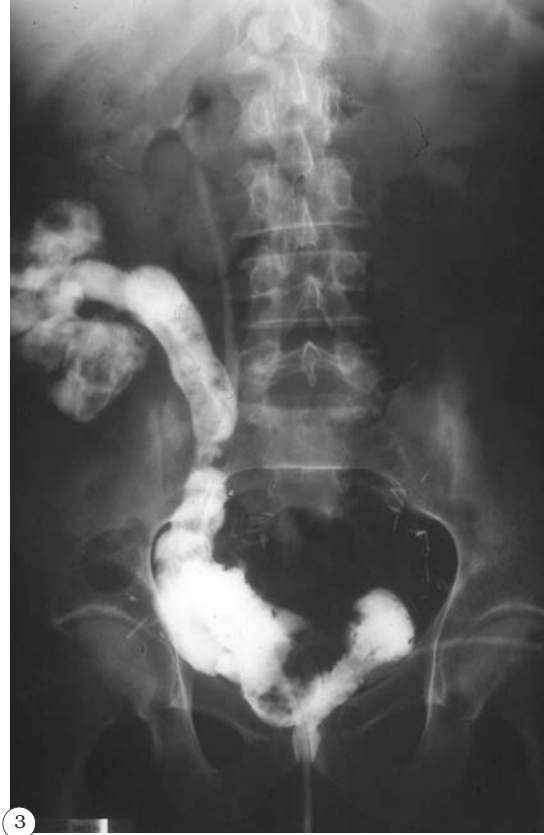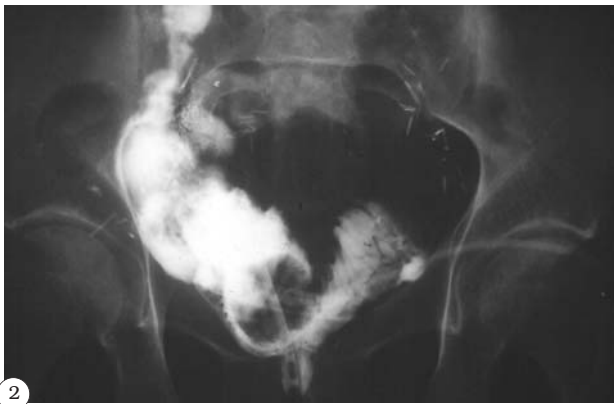

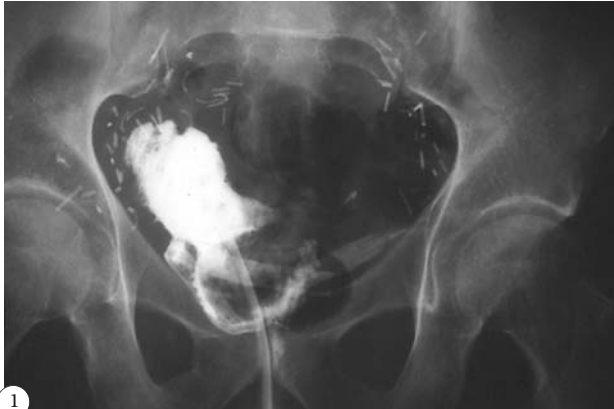
## IMÁGENES EN UROLOGÍA



### FÍSTULA ENTERONEOVESICAL

**Varón de 62 años, intervenido por carcinoma de células transicionales vesical infiltrante, realizándose cistectomía radical - Camey II. En el séptimo día post-operatorio se procede al cierre de evisceración por fallo de la sutura. Cinco días más tarde se objetiva débito, por sonda y drenaje, con aspecto sugestivo de contenido intestinal.**

**Con la sospecha de fistula entérica se realiza reservoriografía (Figs. 1-3): fuga en el cuerno derecho del reservorio, que inicialmente recoge el drenaje; más tardíamente existe relleno del íleon terminal y del ciego, así como del uréter derecho.**

**Una vez confirmada la fistula enteroneovesical se lleva a cabo actitud expectante, instaurando dieta absoluta, nutrición parenteral, antibioterapia y aspiración suave a la sonda neovesical. Tras dos semanas sin lograr la resolución del cuadro se decide intervención quirúrgica: resección intestinal, anastomosis ileal laterolateral y cierre del cuerno derecho de la neovejiga.**

**El paciente se encuentra asintomático y con reservoriografía normal a los cuatro meses de la cistectomía.**

A. de Pablo Cárdenas, J.I. Jiménez Aristu, M.Á. Pinós Paul, J.M. Jiménez Calvo, F. Lozano Uruñuela, J.I. Villanueva Pérez, A.M. Santiago González de Garibay  
Servicio de Urología. Hospital Virgen del Camino. Pamplona (Navarra).