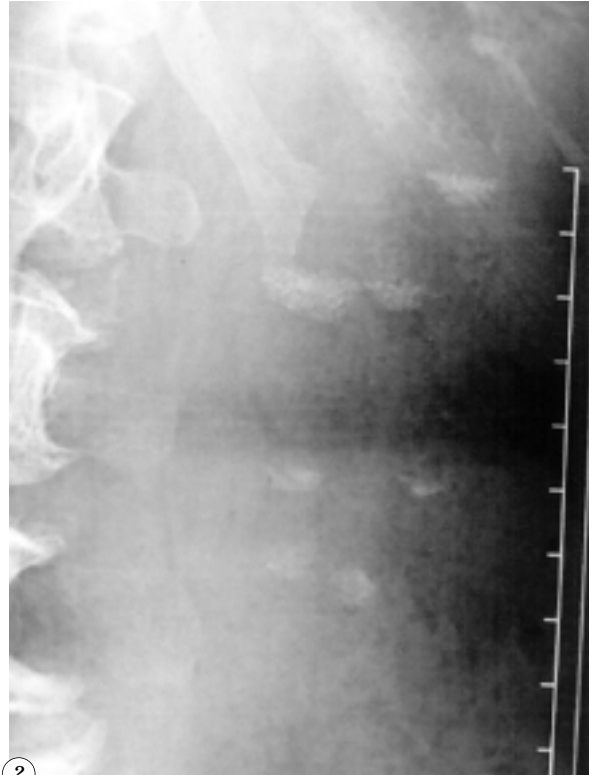
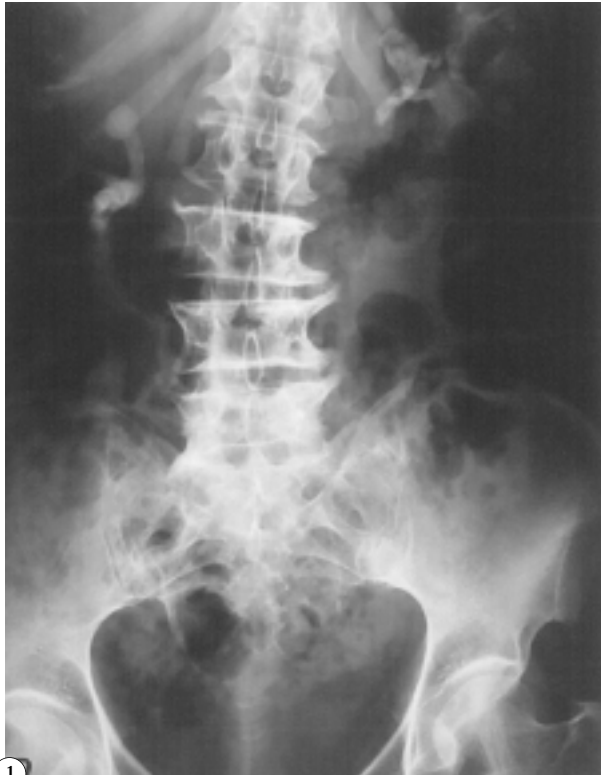

IMÁGENES EN UROLOGÍA



NIVELES DE FRAGMENTOS DE LITIASIS EN TODOS LOS CALICES RENALES TRAS SESIÓN DE LITOTRICIA EN CÁLCULO CORALIFORME

Paciente mujer de 68 años con infecciones de orina de repetición que es remitida para tratamiento de litiasis coraliforme bilateral (Fig. 1). Tras una sesión la paciente acude a revisión observándose imágenes de niveles de arenas de la litiasis completamente fragmentada que ocupa la base de los cálices renales, dando esta imagen inusual (Fig. 2). Se comprueba la eliminación de las mismas durante el seguimiento.

A. Vega Vega, D. García Alonso, C. Giménez García.
Servicio de Urología. Unidad de Litotricia. Obra Hospitalaria Ntra Sra de Regla. León.