

Catéter Doble J “olvidado” durante cuatro años

V. Menéndez López, A. Sala Aznar, C. Carro Rubias, L. de Paz Cruz, J.A. Galán Llopis, F. García López

Servicio de Urología. Hospital General Universitario de Elche. Alicante.

Actas Urol Esp 2005; 29 (10): 1002

Paciente de 69 años de edad, diagnosticado de fibrosis retroperitoneal idiopática (enfermedad de Ormond) en 1997, a raíz de molestias gastrointestinales y deterioro de la función renal secundaria al atrapamiento de ambos uréteres. En tratamiento con tamoxifeno y metilprednisolona y portador de catéteres ureterales bilaterales. Ante la buena respuesta al tratamiento y ante la reducción de la masa retroperitoneal, se retira uno de los catéteres. Quedando pendiente de control para valorar la retirada del catéter derecho restante.

El paciente deja de acudir a los controles, apareciendo a los cuatro años, asintomático y man-

teniendo la medicación con tamoxifeno y metilprednisolona a dosis bajas.

Se realiza UIV evidenciándose una adecuada función renal bilateral y catéter ureteral doble J alojado en vejiga que se extrae sin dificultad. El catéter no presenta calcificaciones ni aparentes signos de deterioro.

Dra. V. Menéndez López
 Servicio de Urología.
 Hospital General Universitario de Elche
 Elche (Alicante)

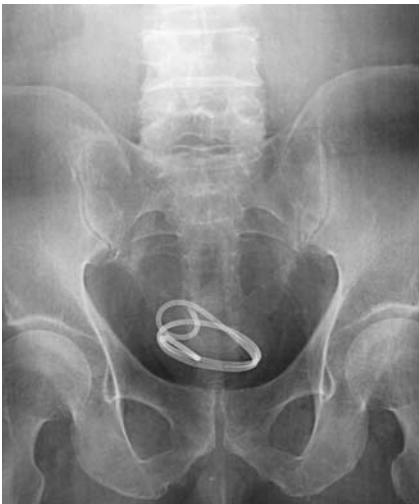

FIGURA 1

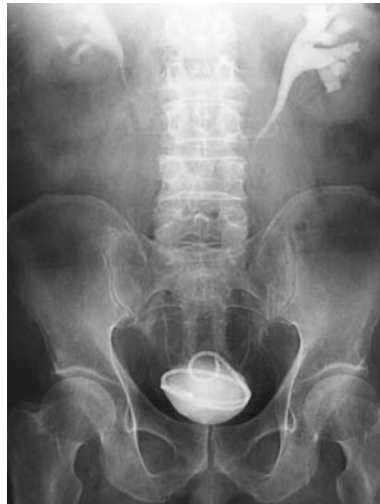

FIGURA 2




FIGURA 3