

Hernia inguinoescrotal bilateral gigante

J.A. Suárez González, A.V. Núñez López, M. Vérez Vivero

Servicio de Urología. H. Da Costa. Burela. Lugo

Actas Urol Esp 2005; 29 (4): 437

Paciente que acude a Urgencias por retención aguda de orina. A la exploración se objetiva aumento de tamaño escrotal bilateral que impide visualizar meato uretral, con gran dificultad para el sondaje vesical (Figs. 1 y 2).

Se realiza TAC, observando gran hernia inguinoescrotal bilateral (Fig. 3).

Dr. J.A. Suárez González
Servicio de Urología. Hospital da Costa
C/ Rafael Vior, s/n. - Burela (Lugo)

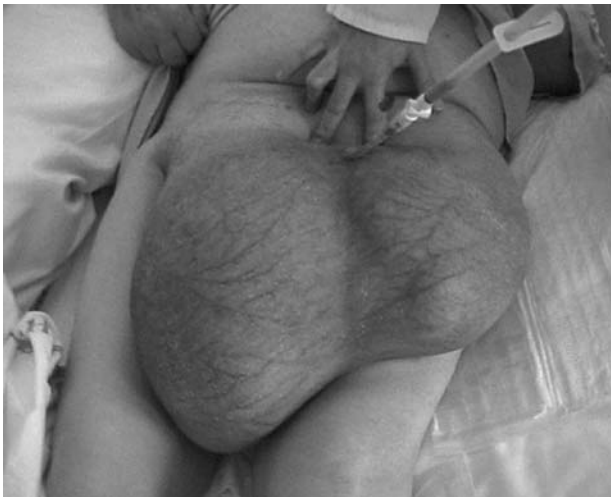

FIGURA 1

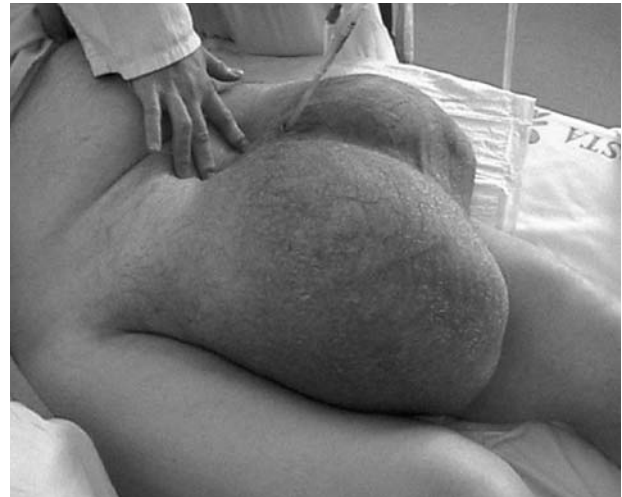

FIGURA 2

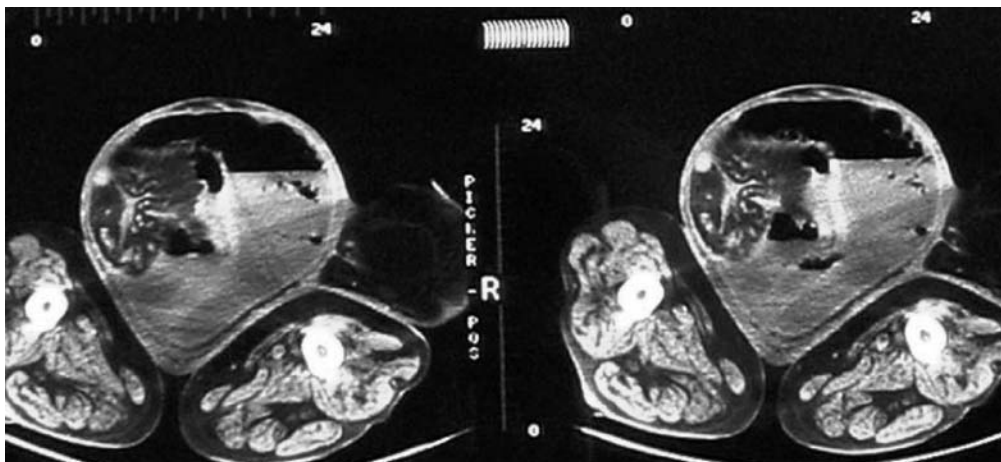


FIGURA 3