

Gangrena de Fournier con afectación uretral: reepitelización uretral con tratamiento conservador

L. Gómez Pérez, F.J. Delgado Oliva, V. Gimeno Argente, S. Arlandis Guzmán, B. Arce Casado, F.J. Jiménez Cruz

*Servicio de Urología. Hospital Univ. La Fe. Valencia. *Hospital General Virgen de la Luz. Cuenca.*

Actas Urol Esp 2006; 30 (1): 101

Varón de 48 años sin antecedentes de interés, que presenta un cuadro de Gangrena de Fournier con afectación uretral de unos 4 cm (Fig. 1), tras un episodio de uretritis. Se realizó un tratamiento quirúrgico inicial consistente en escisión amplia de los tejidos necróticos, junto con antibioterapia de amplio espectro, analgesia intravenosa y derivación de la orina, seguido de curas diarias con apósitos hidrocoloides. En la uretrografía retrógrada realizada a las tres semanas, se observa la restitución anatómica de la

uretra (Fig. 2) y funcional, con un Qmax de 25 ml/s en la flujometría de control, por lo que no fue precisa una uretroplastia posterior como hubiera sido de esperar.

Dr. L. Gómez Pérez
 Pache Fullana, 4 - piso 7, puerta 14
 46015 Valencia
 E-mail: luisgope@hotmail.com

(Trabajo recibido el 22 de septiembre 2005)

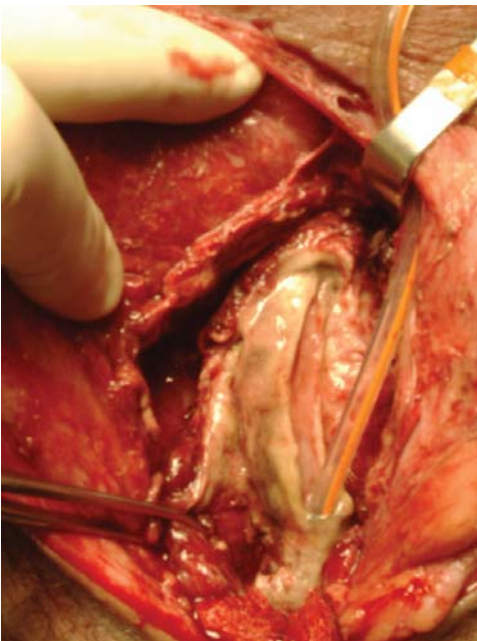


FIGURA 1. Defecto uretral.

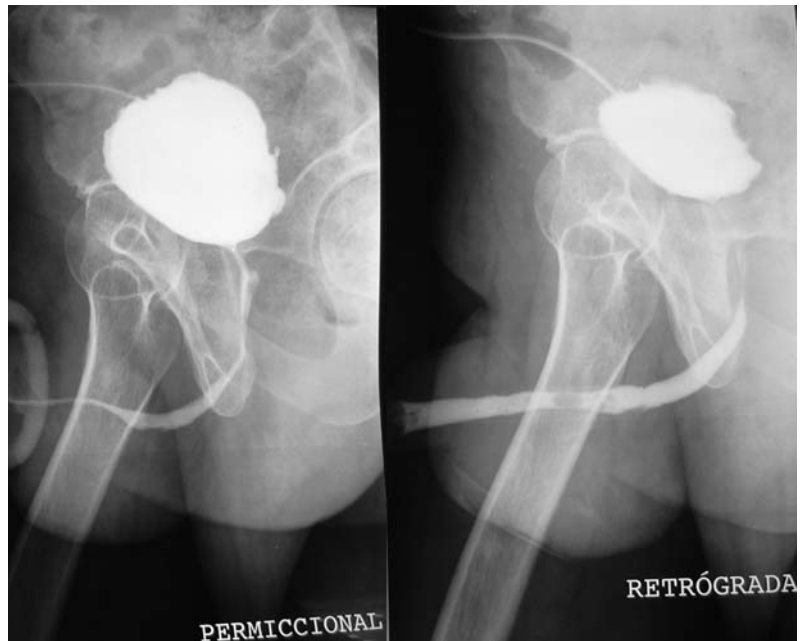


FIGURA 2. Uretrografía.