

Cuerpo extraño en pene

Jalón Monzón A, Álvarez Múgica M, Rodríguez Martínez JJ, Martín Benito JL,
González Álvarez RC, Regadera Sejas FJ.

Urología-1. Hospital Universitario Central de Asturias. Oviedo. Asturias.

Actas Urol Esp 2006; 30 (4): 430

Varón de 26 años que acudió a urgencias por dolor en pene. Refirió haber estado afilando una guadaña, notando bruscamente dolor en pene. A la exploración presentaba una pequeña herida contusa de 3-4 mm en mitad anterior y dorsal del cuerpo del pene, con hematoma circundante. Se realizó una radiografía de pene (Fig. 1), donde se evidenció cuerpo extraño metálico en el espesor del pene. Con anestesia local y una pequeña incisión a través del orificio de entrada, se extrajo una esquirla metálica procedente del filo de la guadaña.

Dr. A. Jalón Monzón
Electra nº 1, 4º L
33208 Gijón (Asturias)
E-mail: ajalonm@hotmail.com

(Trabajo recibido el 15 de julio de 2005)

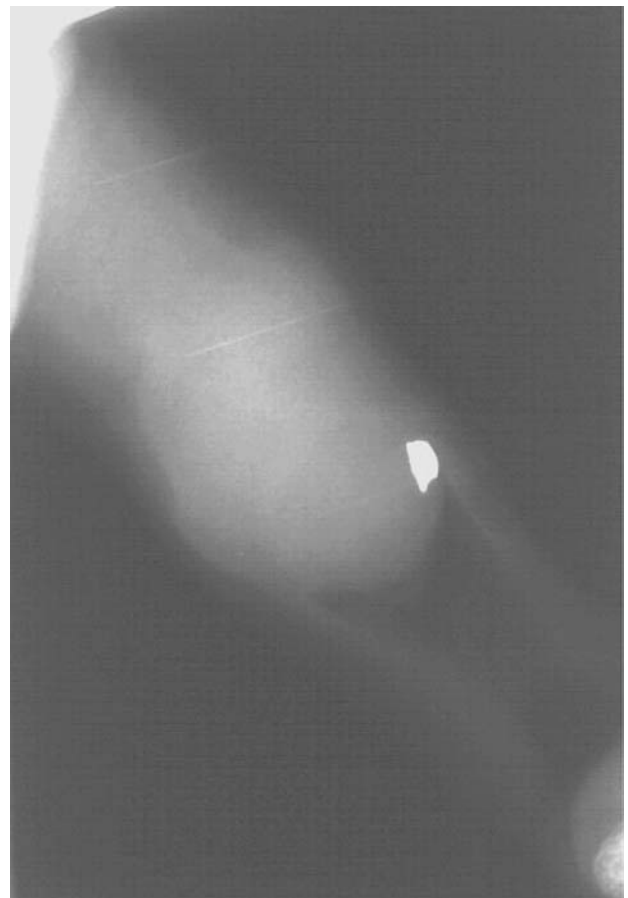


FIGURA 1