

Quiste renal complejo (pseudoquiste hiliar)

Rodríguez Corchero J, González Resina R, Martín Jiménez C, Campoy Martínez P.

Servicio de Urología. Hospital Universitario Virgen del Rocío. Sevilla.

Actas Urol Esp. 2007;31(1):66

Paciente varón de 71 años de edad con antecedentes personales de Melanoma cutáneo abdominal intervenido hace 20 años y Fibrilación auricular crónica que presenta fiebre de varias semanas de evolución.

Se realiza Ecografía abdominal para intentar localizar el foco de la fiebre, objetivándose en la misma una lesión quística multitabicada en el riñón izquierdo de 8 cm de diámetro (Fig. 1). Posteriormente se completa el estudio con una Tomografía Axial Computerizada (TAC) confirmando el hallazgo anterior (Fig. 2).

Decidimos intervenir quirúrgicamente al paciente, una vez comprobada la buena funcionalidad del riñón contralateral, realizándose Nefrectomía izquierda.

En la pieza se aprecia una lesión quística de 5 cm (Fig. 3), siendo el resultado anatomopatológico de la misma un Pseudoquiste hiliar con hematoma intraquístico.

Correspondencia autor: Dr. J. Rodríguez Corchero. Servicio de Urología. Hospital Virgen del Rocío. Avda. Manuel Sirot, s/n. 41013 Sevilla. Tel.: 955 012 000
E-mail autor: jrcorchero@hotmail.com
Información artículo: Imágenes en Urología
(Trabajo aceptado enero 2006)

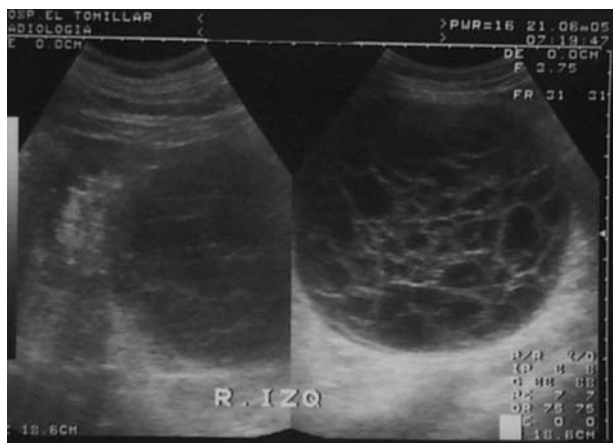


FIGURA 1

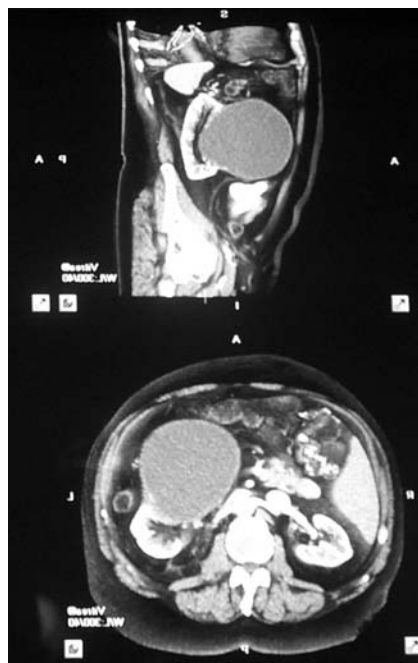


FIGURA 2

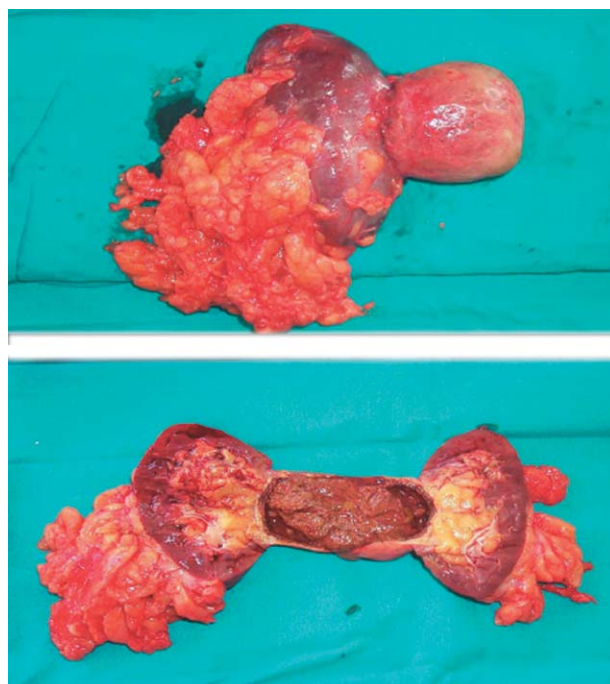

FIGURA 3