

Hemangioma vesical

Martín Martín S*, Muller Arteaga C*, Gonzalo Rodríguez V*, García Lagarto E**,
Egea Camacho J*, Fernández del Busto E*.

*Servicio de Urología. **Servicio de Anatomía Patológica. Hospital Clínico Universitario de Valladolid.

Actas Urol Esp. 2007;31(10):1172-1174

RESUMEN

HEMANGIOMA VESICAL

Los hemangiomas vesicales son tumores de origen mesenquimal, de naturaleza benigna y de diagnóstico poco frecuente, representando únicamente el 0.6% de las neoplasias con origen en la vejiga. Su reconocimiento fundamentalmente es histológico, pues los hallazgos encontrados en las pruebas de imagen son similares a los encontrados en otras neoplasias vesicales.

Se presenta un caso de un varón de 60 años que ingresa en nuestro servicio, por hematuria macroscópica. Se practica RTU de una neoformación vesical de color azulado, con diagnóstico anatómopatológico de Hemangioma cavernoso vesical.

Se realiza una revisión de la literatura, comentando los aspectos clínicos más característicos, los métodos diagnósticos y las últimas modalidades terapéuticas en este tipo de lesiones.

Palabras clave: Hemangioma. Vejiga. Tracto Urinario. Resección.

ABSTRACT

VESICAL HEMANGIOMA

Bladder hemangiomas are mesenchymal tumors, generally benign and of difficult diagnosis, representing only 0.6 % primary bladder tumors. Fundamental diagnosis is histological, since imaging test can't differentiate this from other bladder tumors. We present a case of a 60-year-old male who came to our service with macroscopic hematuria. RTU of one blue mass in the bladder was performed and the histological examination showed to be cavernous hemangioma.

A review of literature was realized, commenting on the most typical clinical aspects, the diagnostic methods and the last therapeutic techniques in this type of lesions.

Keywords: Hemangioma. Bladder. Urinary Tract. Resection.

El hemangioma vesical es un tumor raro, benigno y de origen mesenquimal (a partir de células angioblásticas embrionarias). Se clasifica en cavernoso, capilar y arteriovenoso.

La hematuria macroscópica suele ser la manifestación clínica principal.

En el diagnóstico se han empleado diversas técnicas de imagen, desde la ecografía hasta la resonancia magnética, aunque el diagnóstico definitivo será histológico. Existen numerosas alternativas terapéuticas, siendo la resección transuretral una técnica muy útil en las lesiones de pequeño tamaño.

CASO CLÍNICO

Se trata de un varón de 60 años, sin antecedentes personales de interés, que acude al Servicio de Urgencias por presentar hematuria franca monosintomática. El paciente no refiere episodios previos.

A la exploración física: Abdomen blando y depresible, sin signos de irritación peritoneal. Genitales externos normales. Tacto rectal: próstata volumen II, fibroelástica, no sospechosa de malignidad.

Hemograma, bioquímica y coagulación dentro de la normalidad.

Ecografía: riñones sin alteraciones ecográficas significativas. Se objetiva lesión sólida, vascularizada, de unos 2 cm en cara lateral derecha de la vejiga. Urografía intravenosa: Buena excreción de contraste, sin apreciarse signos de uropatía obstructiva ni defectos de replección ureteral ni vesical.

Cistoscopia: neoformación en cara lateral derecha y yuxtacervical, sobreelevada, vascularizada, con vasos angiomatosos en superficie.

Ante la sospecha de neoformación vesical de origen angiomatoso y tras estudios preoperatorios dentro de la normalidad, se practica la resección endoscópica de la lesión descrita anteriormente. El postoperatorio transcurrió sin incidencias y el paciente fue dado de alta a las 48 horas de la intervención para su seguimiento periódico en consulta.

El estudio anatomopatológico de los fragmentos de pared vesical mostró lo siguiente:

- Descripción macroscópica: Múltiples fragmentos irregulares grisáceos friables, que juntos ocupan aproximadamente 0,6 c.c. y que se incluye totalmente en un bloque.

- Descripción microscópica: Histológicamente se observan fragmentos de pared vesical, en los que llama la atención la existencia de marcado edema a nivel de la submucosa y de una lesión ligeramente sobreelevada constituida por urotelio parcialmente erosionado a expensas de una proliferación vascular localizada a nivel de la lámina propia y que está constituida por grandes vasos dilatados con fina pared y con contenido hemático (Fig. 1). Periféricamente existen áreas de fibrina y extravasación hemática. No se observan datos histológicos de malignidad y la capa muscular no muestra alteraciones.

Diagnóstico: Hemangioma cavernoso vesical.

DISCUSIÓN

El hemangioma se puede presentar en cualquier parte del sistema genitourinario, siendo la vejiga la segunda localización en frecuencia, después del riñón¹. Se trata de una lesión benigna, de origen mesenquimal, poco frecuente, que representa aproximadamente el 0,6% de todos los tumores vesicales¹⁻⁴. Se han descrito poco más de cien casos en la literatura. El hemangioma se clasifica histológicamente en cavernoso, que es el más común, capilar y arteriovenoso^{1-4,6}.

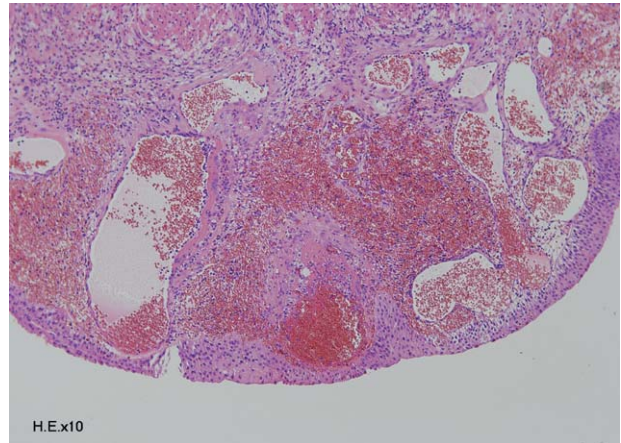


FIGURA 1. Vasos amplios y dilatados en la lámina propia, llenos de sangre y revestidos por una fina pared.

Suelen ser lesiones únicas (66%)^{1,3}, de pequeño tamaño (≤ 3 cm), localizadas generalmente en cúpula, pared posterior y trigono de la vejiga². Se origina en la submucosa, aunque puede extenderse a capas musculares hasta en un 64%¹. Este tipo de tumores pueden aparecer a cualquier edad, aunque frecuentemente se presentan en menores de 30 años y con una ligera predominancia por el sexo masculino^{2,4}.

Clinicamente se manifiesta como un cuadro de hematuria macroscópica monosintomática, aunque otras veces se trata de pacientes con anemia crónica y dolor en hipogastrio, síndrome miccional o que presentan retención aguda de orina, sobre todo si hay afectación del cuello vesical. Está descrita la asociación con el síndrome de Klippel-Trenaunay-Weber o hemihipertrofia hemangiectásica (caracterizado por hemangiomas cutáneos, venas varicosas e hipertrofia de las extremidades), en estos pacientes los hemangiomas vesicales son frecuentes (del 3 al 6%) y suelen localizarse en la pared anterior o en la cúpula vesical⁵. También puede asociarse al síndrome de Sturge-Weber o angiomatosis encefalotrigeminal (que asocia un angioma plano unilateral en el territorio de las ramas oftálmica y maxilar del trigémino “mancha en vino de Oporto”, un angioma leptomeníngeo que produce epilepsia y angiomas oculares) y a la enfermedad de Rendu-Osler-Weber o telangiectasia hemorrágica hereditaria (que consiste en una malformación vascular congénita, con vasos reducidos a un simple endotelio, sin soporte anatómico ni capacidad contráctil.

Como consecuencia, se producen dilataciones vasculares, telangiéctasias y fistulas arteriovenosas).

En el diagnóstico se pueden emplear diferentes técnicas de imagen. La ecografía no presenta una masa sólida heterogénea, la urografía intravenosa objetiva defectos de replección hasta en un 50% de los casos. La TAC puede mostrar una masa con múltiples calcificaciones y la RM una imagen hiper captante en T2, siendo muy útil en el diagnóstico diferencial con otras tumoraciones como los rabdomiosarcomas¹. La imagen en la cistoscopia (imagen sobreelevada, rojo-azulada, con vascularización superficial), nos puede orientar al diagnóstico, como ocurrió en nuestro caso. La biopsia vesical no es esencial, debido a la alta posibilidad de sangrado incontrolable⁴. El diagnóstico diferencial debe hacerse con lesiones pigmentadas sobreelevadas como la endometriosis, el melanoma y el angiosarcoma¹⁻⁴. Histológicamente, el hemangioma se diferencia del angiosarcoma porque no presenta atípicas celulares. También pueden observarse grandes proliferaciones vasculares en la cistitis papilar polipoide y en el tejido de granulación, pero en estas lesiones abunda el componente inflamatorio, que la mayor parte de las veces no está presente en el hemangioma. La cistitis hemorrágica cuya etiología está asociada al adenovirus, se caracteriza por la presencia de cuerpos intranucleares de inclusión en las células infectadas.

El manejo de los pacientes con hemangioma es controvertido, ya que existen varias posibilidades terapéuticas. Las lesiones únicas y pequeñas pueden ser controladas con éxito tanto con la resección endoscópica¹, como con la electrocoagulación o con el Láser de Neodimio-Yag⁷, el cual puede usarse como reductor o como método para controlar la hemorragia.

En tumores extensos o ante la sospecha de malignidad, la cistectomía parcial puede ser la técnica de elección⁶.

La radioterapia es una alternativa válida en los hemangiomas no candidatos a tratamiento quirúrgico, o en los que dicho tratamiento fue sólo parcial³.

La evolución en los pacientes con hemangiomas, suele ser favorable, aunque será necesario un control posterior para detectar posibles recidivas.

REFERENCIAS

1. García Rodríguez J, Fernández Gómez JM, Jalón Monzón A, Rodríguez Martínez JJ, Martínez Gómez FJ, González Álvarez RC, et al. Resección endoscópica como tratamiento del hemangioma cavernoso de vejiga. Arch Esp Urol. 2004;57(7):731-733.
2. Cheng L, Nascimento AG, Neumann RM, Nehra A, Chevillat JC, Ramnani DM, et al. Hemangioma of the urinary bladder. Cancer. 1999;86(3):498-504.
3. Vázquez Blanc S, Vázquez Navarrete S, Pinzón Bohórquez J, Goñi Zurita MJ, Romero Maturana JM, Lahoz Romero E. Hemangioma cavernoso vesical. Actas Urol Esp. 2001;25(8):586-588.
4. García Peñalver C, Alloza Planet M, Carrero López VM, Gallego I, Alvarez del Río A, Cristos Alvaro C, et al. Hemangioma vesical postradioterapia. Arch Esp Urol. 2003; 56(3):307-309.
5. Favorito LA. Vesical hemangioma in patient with Klippel-Trenaunay-Weber Syndrome. Int Braz J Urol. 2003;29(2):149-150.
6. Ikeda T, Shimamoto K, Tanji N, Ohoka H, Nishio S, Yokoyama M, et al. Cavernous hemangioma of the urinary bladder in an 8-year-old child. Int J Urol. 2004;11(6):429-431.
7. Smith JA Jr. Laser treatment of bladder hemangioma. J Urol. 1990;143(2):282-284.

Correspondencia autor: Dr. S. Martín Martín
 Servicio de Urología
 Hospital Clínico Universitario de Valladolid
 Ramón y Cajal, s/n - 47005 Valladolid
 Tel.: 983 420 000
 E-mail autor: risimartin7@hotmail.com
 Información artículo: Nota clínica
 Trabajo recibido: mayo 2006
 Trabajo aceptado: julio 2007