

Arteritis de la temporal como forma de presentación del carcinoma de células renales

Trassierra Villa M, Bonillo García MA, Cervera Miguel JI*, Ramírez Backhaus M, Palmero Martí JL, Jiménez Cruz F.

*Servicio de Urología y *Servicio Medicina Interna. Hospital Universitario La Fe, Valencia.*

Actas Urol Esp. 2007;31(10):1179-1181

RESUMEN

ARTERITIS DE LA TEMPORAL COMO FORMA DE PRESENTACIÓN DEL CARCINOMA DE CÉLULAS RENALES

La vasculitis como síndrome paraneoplásico del carcinoma de células renales (CCR) ha sido raramente descrito. Presentamos el caso de una paciente que debutó con un cuadro Arteritis de la Temporal, diagnosticándose posteriormente de un CCR asintomático. La vasculitis resolvió tras el tratamiento quirúrgico del tumor.

Palabras clave: Arteritis Temporal. Carcinoma células renales. Síndrome paraneoplásico.

ABSTRACT

TEMPORAL ARTERITIS AS INITIAL MANIFESTATION OF RENAL CELL CARCINOMA

Vasculitis as paraneoplastic syndrome of renal cell carcinoma has been rarely report. We report a patient who initially was studied for temporal arteritis, and was later diagnosed of a renal cell carcinoma. The vasculitis resolves after surgery treatment of the tumour.

Keywords: Temporal Arteriti. Renal cell carcinoma. Paraneoplastic syndrome.

El carcinoma de células renales (CCR) se asocia a un gran número de síndromes paraneoplásicos, entre los que destacan la eritrocitosis, hipertensión arterial (HTA), hipercalcemia y la disfunción hepática no metastásica. La vasculitis como síndrome paraneoplásico secundario al CCR muestra una incidencia excepcionalmente baja. Presentamos un caso de carcinoma renal diagnosticado en el contexto del estudio de una arteritis de la temporal.

CASO CLÍNICO

Mujer de 75 años con antecedentes de HTA, artrosis e histerectomía, que acude al hospital por un cuadro clínico caracterizado por un síndrome constitucional, astenia, anorexia, pérdida de peso, artromialgias generalizadas y molestias mandibulares a la masticación de dos meses de evolución. La exploración clínica fue normal y en el análisis realizado se detectó una anemia normocítica normocrómica, con una hemoglobina de

8,5 mg/dl, un hematocrito de 28,6%, y una velocidad de sedimentación globular (VSG) de 112 mm/h. Durante el ingreso en el servicio de Medicina Interna presenta episodios de cefalea y claudicación mandibular motivo por el cual se le practicó una biopsia de la arteria temporal de 1cm. La anatomía patológica mostró la presencia de células histiocíticas gigantes multinucleadas en la pared arterial, con lo que se llegó al diagnóstico de Arteritis de la Temporal. Se inició el tratamiento con Prednisona 40 mg diarios que desencadena una hiperglucemia secundaria, subsidiaria de insulino terapia, y agravada por una arritmia completa por fibrilación auricular que precisó el inicio de anticoagulación con dicumarínicos de forma indefinida. La paciente se estabilizó a los 26 días y se procedió al alta continuando el tratamiento con dosis de Prednisona 50 mg/día.

A los 30 días acudió de nuevo a Urgencias por un cuadro de hematuria franca que requirió ingre-

so hospitalario, cediendo tras la suspensión de la anticoagulación. Durante su estancia en el servicio de Urología se objetivó una anemia severa y una elevación progresiva de la VSG. Se le solicitó una ecografía abdominal, donde se encontró una masa heterogénea de 5,7 x 5,8 cm en el polo superior de riñón izquierdo (Fig. 1) que la tomografía (TC) tóraco-abdomino-pélvica identifica como un CCR sin evidencia de adenopatías ni metástasis (Figs. 2 y 3). El rastreo óseo descartó también la presencia de metástasis óseas.

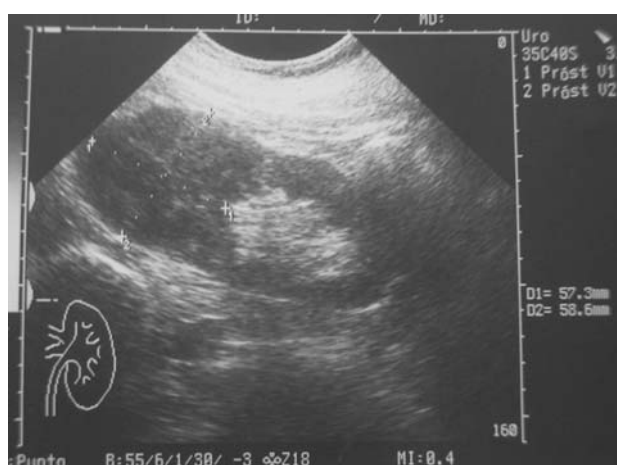

FIGURA 1

Se le practicó una nefrectomía radical izquierda, cuyo diagnóstico anatomopatológico reveló un carcinoma renal de células granulares y fusiformes que afectaba al 40% de la pieza (Fig. 4), invadiendo grasa perirenal y pelvis, y una adenopatía hiliar ipsilateral (pT3aN1M0).

Tras dos meses de la cirugía la paciente precisa de un nuevo ingreso por empeoramiento del estado general y dolor óseo generalizado diagnosticándose en TC de metástasis vertebrales dorsales, con una evolución tórpida de la enfermedad que ocasionó el fallecimiento de enferma a los pocos meses del ingreso hospitalario.

DISCUSIÓN

La vasculitis asociada al cáncer renal ha sido raramente descrita, y su fisiopatología es desconocida. La hipótesis propuesta actualmente es la existencia de mediadores químicos con poder antigénico tipo citocinas, producidos por células neoplásicas, que estarían implicados en la apari-

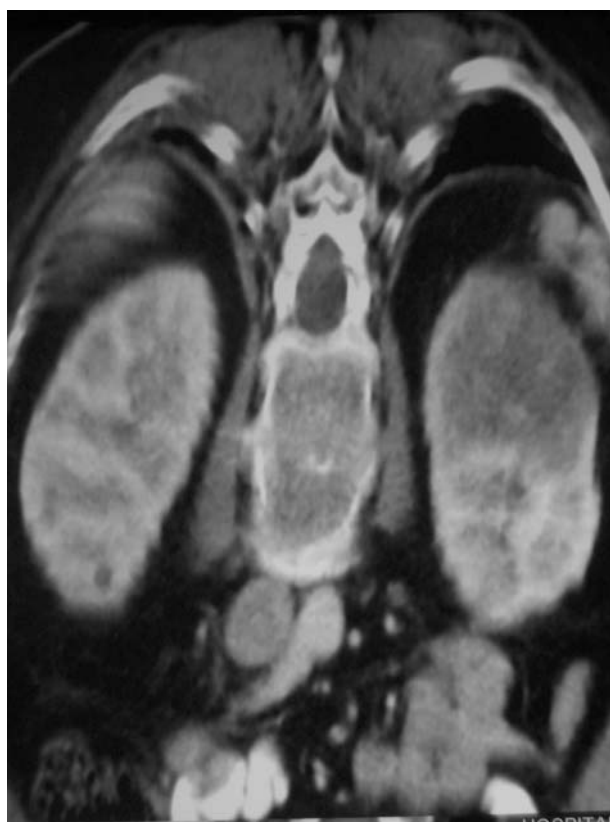

FIGURA 2

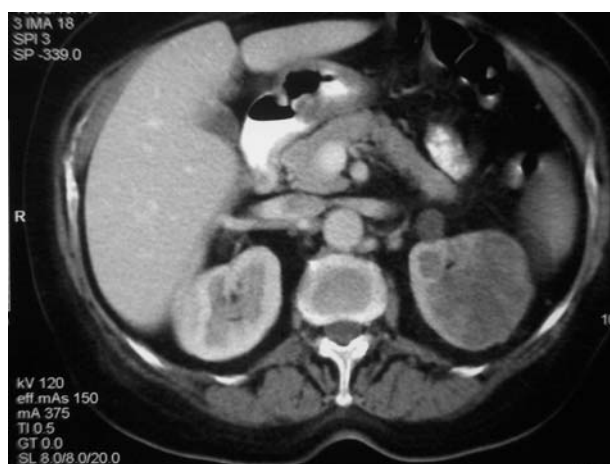

FIGURA 3

ción de reacciones inflamatorias en las arterias similares a las que acontecen en las vasculitis clásicas^{1,2}. Tatsis et al. realizaron un estudio retrospectivo sobre 477 pacientes con granulomatosis de Wegener, encontrando cáncer renal en 7 de ellos, siendo la aparición de ambas enfermedades simultánea en 5 casos. Estudiaron la posible participación de la proteinasa 3 (PR-3) en la

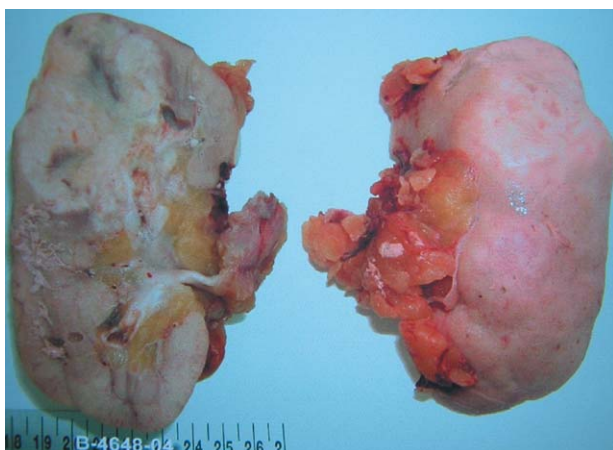


FIGURA 4

patogénesis determinando su presencia en los tejidos malignos y su función como autoantígeno causante de la granulomatosis paraneoplásica, pero no pudieron demostrar la existencia de esta proteína en los tejidos analizados³.

En la mayoría de los casos descritos en la literatura, la vasculitis se describe como cuadro clínico previo al adenocarcinoma renal. En dos casos los pacientes debutaron con lesiones purpúricas compatibles con una vasculitis leucocito-clástica^{1,2} mientras que en otro paciente se presentó en el contexto de un cuadro respiratorio asociado a granulomatosis de Wegener⁴. Finalmente, otros comenzaron con una isquemia digital por angeítis⁵ y una vasculitis urticariforme⁶. Tan solo hay un caso descrito de arteritis de la temporal en una mujer de 77 años en la que posteriormente la autopsia reveló un cáncer renal⁷.

El diagnóstico de CCR en pacientes que sufren de estos cuadros de vasculitis sistémicas es incidental. No obstante, en el caso presentado por Curungulu et al², al igual que el que presentamos, la hematuria condujo al hallazgo de la masa renal,

y esta no fue atribuible en ninguno de los dos casos a una afectación vascular renal puesto que no se evidenció en la pieza de anatomía patológica.

La relación temporal de la vasculitis con el cáncer renal y su comportamiento como síndrome paraneoplásico es cierta ya que la clínica desapareció en la mayoría de los casos tras la nefrectomía, a excepción de un caso asociado a una crioglobulinemia¹. Sin embargo, los mecanismos autoinmunes implicados en la aparición de la vasculitis continúan siendo desconocidos. A pesar de la baja frecuencia con que se presenta deberemos tener presente la posibilidad de un cáncer renal en pacientes con clínica de vasculitis no filiadas que habrían pasado desapercibidos hasta entonces.

REFERENCIAS

1. Mautner G, Roth JS, Grossman ME. Leukocytoclastic vasculitis in association with cryoglobulinemia and renal cell carcinoma. *Nephron*. 1993;63(3):356-357.
2. Curungulu A, Karter Y, Uyanik O, Tunckale A, Curungulu S. Leukocytoclastic vasculitis and renal cell carcinoma. *Intern Med*. 2004;43(3):256-257.
3. Tatsis E, Reinhold-Keller E, Steindorf K, Feller AC, Gross WL. Wegener's granulomatosis associated with renal cell carcinoma. *Arthritis Rheum*. 1999;42(2):751-756.
4. Villa-Forte A, Hoffman GS. Wegener's granulomatosis presenting with renal mass. *J Rheumatol*. 199;26(2):457-458.
5. Andrasch RH, Bardana EJ, Porter JM, Pirofsky B. Digital ischemia and gangrene preceding renal neoplasm. *Arch Intern Med*. 1976;136:486-488.
6. Ducarme G, Rey D, Bryckaert PE, Reguiai Z, Bernard P, Staerman F. Paraneoplastic urticarial vasculitis and renal carcinoma. *Prog Urol*. 2003;13(3):495-497.
7. Hoag GN. Renal cell carcinoma and vasculitis: report of two cases. *J Surg Oncol*. 1987;35(1):35-38.

Correspondencia autora: Dra. M. Tassierra Villa
 Servicio de Urología. Hospital Universitario La Fe
 Avda. Campanar, 21 - 46009 Valencia
 Tel.: 963 862 700
 E-mail autora: m_trassierra@yahoo.es
 Información artículo: Nota clínica
 Trabajo recibido: junio 2006
 Trabajo aceptado: septiembre 2007