

## Abordaje transtorácico de una recidiva en diafragma de un carcinoma renal

Rodríguez Escovar F, Palou Redorta J, Martínez Rodríguez R, Rodríguez Faba O, Rosales Bordes A, Villavicencio Mavrich H.

*Servicio de Urología de la Fundació Puigvert. Barcelona.*

Actas Urol Esp. 2007;31(4):426-427

La recidiva en celda renal después de una nefrectomía por carcinoma renal es un evento raro. Presentamos un caso de un recidiva en cara posteroinferior del diafragma a los 5 años de la nefrectomía.

### CASO CLÍNICO

Paciente mujer de 73 años de edad con antecedente de nefrectomía radical izquierda en mayo del 2000 por tumor carcinoma renal grado 2 estadio pt1.

Fue controlada periódicamente en nuestro centro y en TAC realizado en julio del 2004 se evidenció una lesión nodular de 12mm de diámetro a nivel subdiafragmático, compatible con recidiva local de tumor.

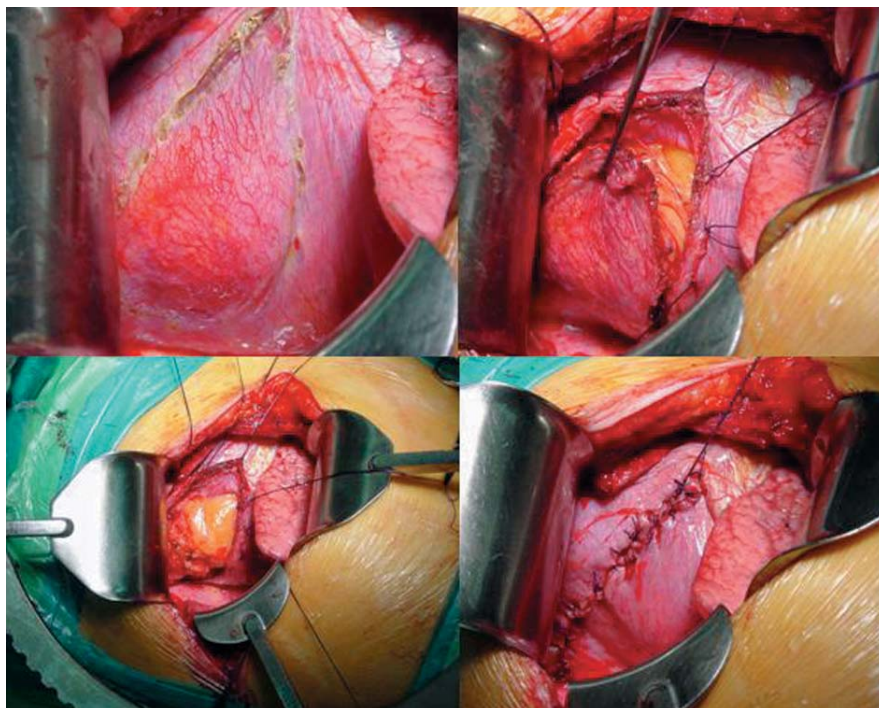
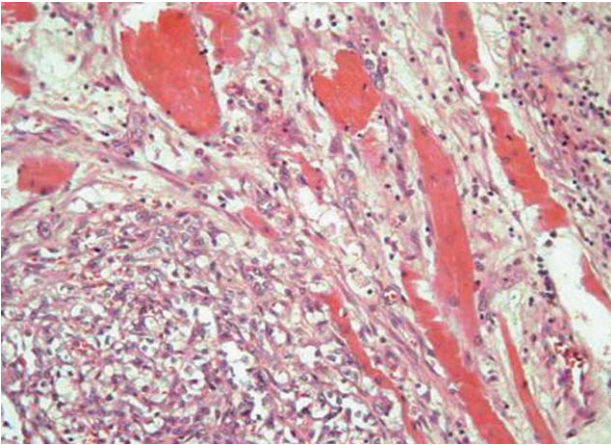


FIGURA 2

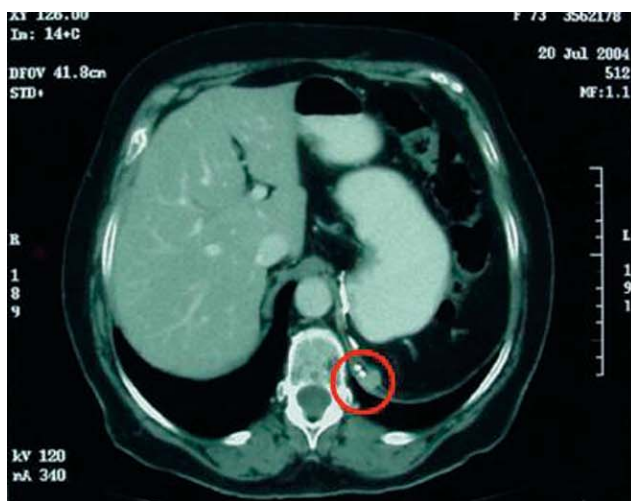
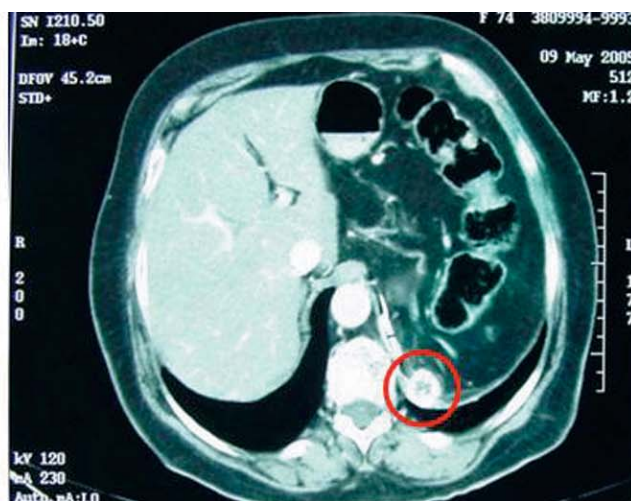
FIGURA 1





**FIGURA 3**

Dado el pequeño tamaño se decidió nuevo control periódico con crecimiento progresivo a 17 y 22 mm. No se visualizaban adenopatías intrabdominales ni retroperitoneales aumentadas significativamente de tamaño. El último TAC se evi-

denció la lesión nodular vascularizada adyacente a crura diafragmática y clips quirúrgicos, con una zona periférica hipercaptante y un área central hipodensa de probable origen necrótico, compatible con recidiva tumoral local. Se procedió a un abordaje transtorácico izquierdo con exéresis parcial de diafragma junto con la lesión adherida al mismo. Postoperatorio correcto. La paciente fue dada de alta a los 7 días.

Anatomía patológica: Carcinoma renal de células claras G2-3, patrón sólido con infiltración de músculo y grasa compatible con recidiva local del tumor renal.

---

Correspondencia autor: Dr. FP. Rodríguez Escovar.  
Servicio de Urología. Fundació Puigvert  
Cartagena 340-350. 08025 Barcelona  
Tel.: 934 169 700  
E-mail autor: fprodriguez@hotmail.com  
Información artículo: Imágenes en Urología  
Trabajo recibido: enero 2006  
Trabajo aceptado: febrero 2006