

*Nota clínica***Fístula arteriovenosa renal congénita**

Antonio Ramírez Zambrana, Fátima Lallave Martín, Juan Zapata Blanco\*, Jesús Mateos Blanco, M<sup>a</sup> José Toledo Serrano, Juan L. Molina Suárez

*Servicio Urología. \*Servicio de Radiología Vasculare e Intervencionista. Hospital Universitario Infanta Cristina. Badajoz, España.*

**Resumen**

Presentamos el caso de una mujer joven que acudió a urgencias con un cuadro de hematuria macroscópica anemizante. A su vez confirmamos que ante la sospecha de encontrarnos ante una fístula arteriovenosa, la arteriografía es la prueba diagnóstica de elección y la embolización selectiva, la mejor opción terapéutica.

Palabras clave: Hematuria macroscópica. Arteriografía renal. Embolización selectiva. Malformación renal arteriovenosa.

**Arteriovenous renal congenital fistula****Abstract**

We present the case of a young woman who went to the Emergency Department with macroscopic and anaemic haematuria. We also confirm that, when faced with the possibility of finding an arteriovenous fistula, arteriography is the best choice for diagnosis, and the best option for treatment is selective embolization.

Keywords: Macroscopic haematuria. Renal arteriography. Selective embolization. Arteriovenous renal disgenesisia.

La FAV (fístula arteriovenosa) renal congénita es una entidad nosológica rara, sin embargo desde su primera descripción en 1928 se han realizado grandes avances en lo relativo a su diagnóstico y tratamiento. En los últimos años se ha puesto de relieve la importancia de conservar al máximo la función renal utilizando técnicas menos invasivas en pacientes que presentan este problema. La radiología intervencionista es actualmente uno de los métodos de elección y más eficaz para tratar conservadoramente estas lesiones<sup>7</sup>. Presentamos un caso de MAV (malformación arteriovenosa) renal tratada mediante embolización selectiva, con la obtención de buenos resultados. A su vez, se revisa la literatura para señalar las características clínicas, el acceso al diagnóstico y los métodos de tratamiento.

**CASO CLÍNICO**

Mujer de 33 años que acude al servicio de urgencias por presentar desde hace 24 h un cuadro de hematuria macroscópica acompañada de coágulos. Como antecedentes personales, presenta anemia

ferropénica de origen ginecológico; resto sin interés. A la exploración física muestra buen estado general, afebril, normotensa, con el abdomen blando, deprimible, sin signos de irritación peritoneal. Refiere molestias en el flanco y fosa iliaca izquierda. En las pruebas complementarias los datos bioquímicos no están alterados. Hemograma: HTO: 29,6%, Hgb: 9,8 g/dl Plaquetas 227 mil/mm<sup>3</sup>, leucocitosis 12.400 (85% neutrófilos). Rx Simple aparato urinario sin incidencia. Ecografía abdominal: riñón derecho normal, riñón izquierdo con mínima dilatación de vías. Vejiga distendida con masa de unos 10 cm. heterogénea en su interior, compatible con coágulo sin poderse descartar la presencia de tumor.

Se establece tratamiento conservador con lavados vesicales continuos de suero fisiológico frío, a pesar de ello, persiste la hematuria franca acompañada de un deterioro de los valores analíticos del hemograma: Hgb 8,3 g/dl, HTO 25,3 leucocitosis 13.800 mil/mm<sup>3</sup>.

Procedemos a su hospitalización, transfusión de concentrados de hematíes y solicitamos TAC abdomino-pélvico con contraste: riñón derecho normal,

riñón izquierdo con retraso en la concentración de contraste y ectasia piélica; defecto de replección en pared posterior izquierda de la vejiga compatible con neoplasia vesical, no pudiéndose descartar que se trate de coágulos (Fig. 1).

Se realiza cistoscopia y observamos: mucosa vesical normal, meato ureteral derecho normal y eyaculado de coágulos a través del meato ureteral izquierdo. Realizamos en el mismo acto pielografía ascendente izquierda con ausencia de relleno de contraste a partir de uréter lumbar alto por coágulos. Solicitamos URORM: en T1 riñón izquierdo con dilatación pielocalicial ocupada por contenido hipointenso a modo de molde; en T2 no existe captación de contraste siendo compatible con coágulos en el sistema excretor.

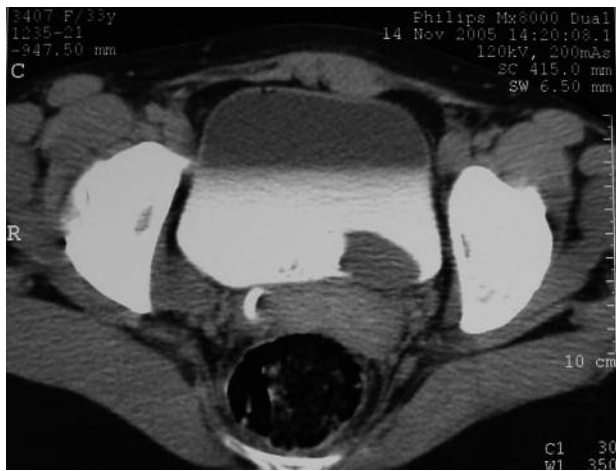Se realiza finalmente arteriografía renal dónde encontramos gran fistula arteriovenosa de aspecto cirsoide a nivel del riñón izquierdo dependiente de 2 vasos que van al polo inferior (Fig. 2).

Se procede a embolización selectiva por radiología intervencionista con buen resultado (Fig. 3). A los tres meses la paciente estaba asintomática, sin microhematuria en el sedimento de orina y con ecografía renal y UIV normales.

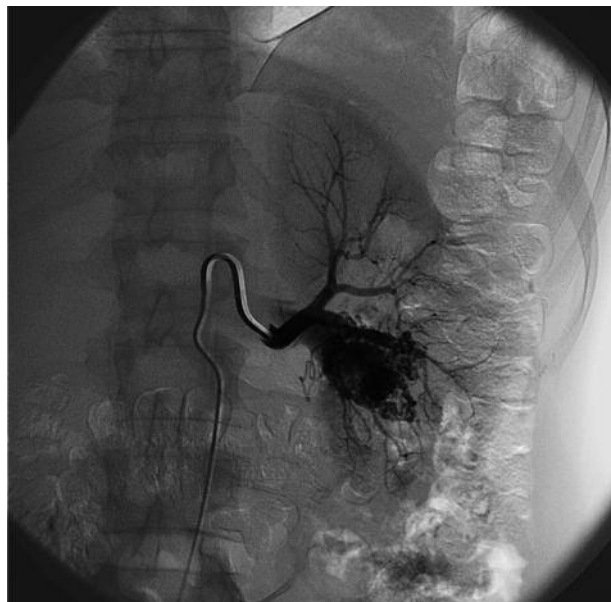### DISCUSIÓN

La entidad nosológica que presentamos, está enmarcada dentro de las comunicaciones arteriovenosas patológicas, tienen una incidencia  $< 0,04\%$ <sup>7</sup> y se dividen en:

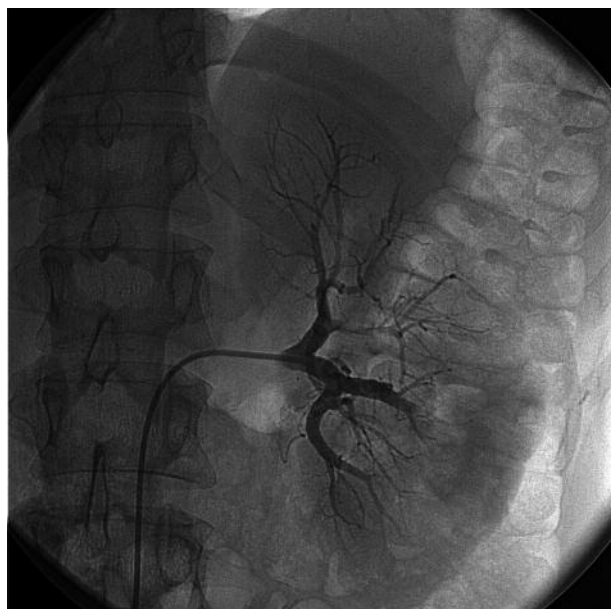
- *Malformaciones arteriovenosas (MAV) renales o fístula arteriovenosas renales congénita*, que son redes complejas de comunicaciones arteriovenosas.



**FIGURA 1.** Imagen de TAC con contraste, corte a nivel de vejiga donde se observa un defecto de replección en pared posterior izquierda.



**FIGURA 2.** Arteriografía. Fístula arteriovenosa de aspecto cirsoide a nivel del polo inferior.



**FIGURA 3.** Arteriografía postembolización. Objetivamos desaparición de la FAV.

- *Fístulas arteriovenosas (FAV) adquiridas*<sup>6</sup>. Las primeras constituyen un 25 % del total y las diferenciamos, según su morfología, en cirsoides y en aneurismáticas<sup>6</sup>.

Las cirsoides son comunicaciones múltiples, entre arterias renales principales o segmentarias y conductos venosos<sup>4</sup>. Son de causa desconocida<sup>4</sup>. Rara vez se presentan antes de la tercera o cuarta década de la vida, más frecuente en mujeres 3:1,

sobre todo en riñón derecho, un 45% a nivel del polo superior, un 25 % a nivel del polo inferior y un 30% mesorrenales<sup>4</sup>. El cortocircuito es el que origina un cuadro clínico variable<sup>4</sup>. Las aneurismáticas presentan un único canal dilatado.

Por otro lado las FAV adquiridas son el 75 % restante, son comunicaciones solitarias entre una arteria y una vena, las más frecuentes son de origen iatrogénico, tras biopsia renal por punción<sup>3,6</sup>, también tras cirugía renal percutánea, nefrectomías parciales o totales, de causa traumática, neoplásica e idiopática. La clínica es variable y depende del tamaño de la fístula y de su tiempo de evolución, pueden presentar: Hematuria 75%<sup>4</sup> (sobre todo cuando la fístula se localiza cerca del sistema colector), HTA (se relaciona con un fenómeno de robo que se produce por la isquemia en el tejido renal, distal a la lesión, lo que da lugar a una descarga de renina y el consiguiente aumento de la tensión<sup>4,6</sup>), soplo lumbar/abdominal 75%<sup>3</sup> (es intenso, de tono elevado, continuo y se acentúa durante la sístole), dolor lumbar, hemorragia retro/intraperitoneal<sup>1</sup>. Un 50% de estos pacientes presentan insuficiencia cardiaca congestiva, cardiomegalia e HTA diastólica<sup>3</sup>; el aumento del retorno venoso y el aumento del gasto cardiaco con disminución simultánea de las resistencias periféricas pueden dar lugar a una hipertrofia ventricular izquierda y finalmente a un fenómeno de insuficiencia cardiaca con gasto cardiaco elevado<sup>4</sup>.

### Diagnóstico

La arteriografía, es la prueba diagnóstica de certeza, se aprecia en las MAV un aspecto cirsoide con múltiples conductos tortuosos pequeños, el llenado venoso rápido y una vena renal y posiblemente una vena gonadal aumentada de tamaño son patognomónicos de una MAV<sup>4</sup>. Un saco fistuloso más o menos voluminoso con grandes venas de drenaje se aprecia en las FAV adquiridas<sup>5</sup>. Ecodoppler, es un excelente método para su detección; existe un aumento de la velocidad de flujo (flujo turbulento)<sup>5</sup>, un índice de resistencias disminuido y una arterialización de la forma de la curva venosa<sup>6</sup>. TAC, demuestra una masa generalmente sinusoidal, realizada por el medio de contraste y con frecuencia una gran vena de drenaje. URORNM, puede sugerir la presencia de estas lesiones vasculares<sup>6</sup>. Ecografía abdominal, puede confundirse una MAV con una hidronefrosis porque la malformación parece una pelvis dilatada, pero a diferencia de éstas, la hidronefrosis presenta los cálices menores

dilatados, en la MAV, no<sup>2</sup>. UIV, puede mostrar disminución o ausencia de la función en un segmento o en todo el riñón, mostrando un defecto de llenado irregular en la pelvis o los cálices y/o distorsión u obstrucción de los cálices, distales al sitio de la lesión; sólo el 50% de las UIV puede advertir ésta anomalía<sup>4</sup>.

### Tratamiento

Son tres las actitudes terapéuticas a adoptar según la situación clínica del paciente<sup>5</sup>:

- *Seguimiento*, ante la ausencia de síntomas y se realiza a través de ecografía doppler, el 70% de las FAV secundarias a biopsia se cierran espontáneamente en un plazo de 18 meses<sup>3</sup>.

- *Embolización selectiva*, que es el tratamiento de elección; puede preceder a la cirugía y facilita una intervención conservadora. Sus complicaciones son excepcionales (embolia pulmonar, mayor o menor grado de infarto renal, problemas sépticos)<sup>5</sup>.

- *Tratamiento quirúrgico*, cuando fracasa la embolización, en caso de recidiva<sup>5</sup> o exista HTA diastólica severa refractaria a tratamiento médico, se asocia a lesión neoplásica<sup>5</sup>. Siempre que se pueda intentando conservar la mayor parte de parénquima posible.

### CONCLUSIONES

La celeridad en el desenvolvimiento de las prestaciones sanitarias y la escasa incidencia de esta patología, motivan la posibilidad de que cuadros de hematuria macroscópica anemizante, debidos a esta entidad nosológica, escapen en un primer momento al diagnóstico diferencial. La arteriografía hoy día es una prueba limitada en nuestra práctica, tanto por los riesgos que supone para el paciente, como por la existencia de otras pruebas diagnósticas de más fácil acceso. En estos casos de hematuria donde las pruebas habituales no son concluyentes, con la arteriografía se obtiene un importante beneficio tanto diagnóstico, ya que es la prueba que presenta la mayor sensibilidad y especificidad, como terapéutico.

Otros métodos diagnósticos de interés son la ecografía doppler, de gran utilidad sobre todo en casos donde la actitud conservadora sea la terapéutica a seguir, la UIV y la TAC.

El tratamiento deberá ir dirigido a conservar la mayor cantidad de parénquima renal, la mejor alternativa es la embolización selectiva, siempre y cuando las circunstancias lo permitan.

**Abreviaturas:** MAV (malformación arteriovenosa), FAV (fístula arteriovenosa) UIV (urografía intravenosa) TC (tomografía computerizada) URORM (uroresonancia magnética).

**REFERENCIAS**

1. Bloom A.I, Marder S. R, Gordon R. L. Radiología vascular intervencionista. Tanagho E. A, McAninch J. W, Urología general de Smith 12ª edición, pp 121 , Ed Manual moderno, México 2001.
2. O' Nelly W. C. Patología vascular, Ecografía renal, pp 176-177. Ed Marban S.L , Madrid 2003.
3. Novick A. C, Fergany A. Hipertensión renovascular y neuropatía isquémica. Walsh P. C, Retik A. B, Vaughan E. D, WEIN A. J, Urología de Campbell, 8ª edición, Ed Médica Panamericana, Buenos Aires, 2004, pp 286-287.
4. Bauer S. B, Anomalías del tracto urinario superior, Walsh P. C, Retik A. B, Vaughan E. D, WEIN A. J, Urología de Campbell, 8ª edición, Ed Médica Panamericana, Buenos Aires, 2004, pp 2090-2091.
5. Cormier L, Pinelli G, Claudon M, Mangin P, Hubert J. Patología de la arteria y la vena renales. Encyclopedie Médico-Chirurgicale, E-18-120-A-10, pp 13; Ed Scientifiques et Medicales Elsevier SAS, París 2002.
6. Hyup Kim S. Enfermedades vasculares del riñón. Hyup Kim S, Imágenes en urología, pp 438. Ed Médica Panamericana, Buenos Aires 2005
7. Contreras Escamilla A, Castro Gaytán A, Lasky D, Grimberg I, Fernández Capistrán R, Fístula renal congénita: informe de un caso y revisión de la literatura. Bol Col Mex Urol. 1995; 12:150.

---

Correspondencia autor: Dr. Antonio Ramírez Zambrana  
 Servicio de Urología. Hospital Universitario Infanta Cristina  
 Avda. Elvas, s/n - 06071 Badajoz.Tel.: 924 218 094  
 E-mail autor: antonioramirezzambrana@hotmail.com  
 Información artículo: Nota clínica  
 Trabajo recibido: septiembre 2007  
 Trabajo aceptado: octubre 2007