

*Imágenes en Urología***Masas residuales post-quimioterapia en tumor testicular**

Ignacio Rodríguez Gómez, Luis M. Álvarez Castelo, Francisco A. Gómez Veiga, Sara Martínez Breijo, Venancio Chantada Abal, Marcelino González Martín

Servicio de Urología. Complejo Hospitalario Universitario Juan Canalejo. La Coruña, España.

El avance en el tratamiento quimioterápico del tumor testicular, en sus diferentes esquemas, ha supuesto que, aún en presencia de afectación metastásica importante, el porcentaje de curación sea elevado.

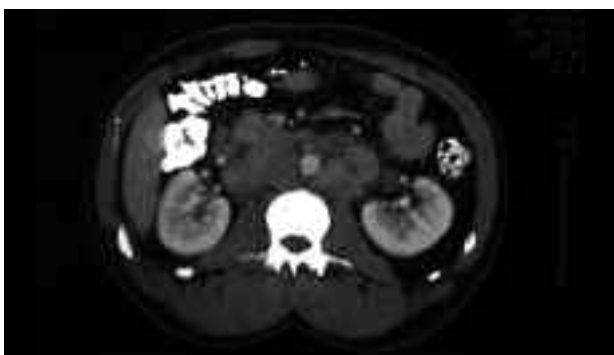

FIGURA 1. Caso 1.

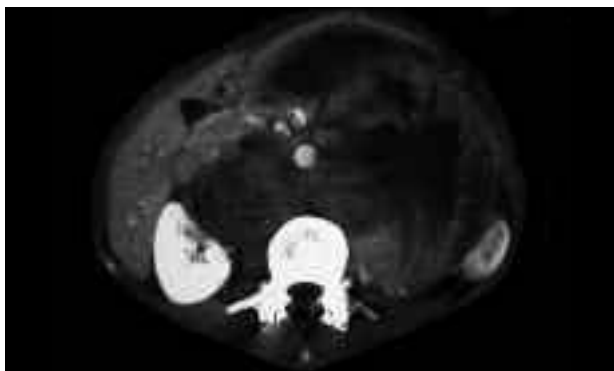


FIGURA 2. Caso 2.

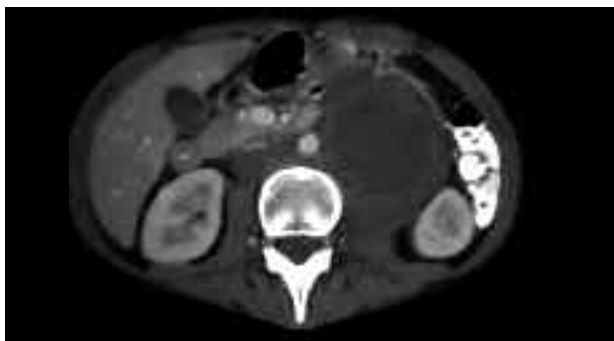

FIGURA 3. Caso 2.

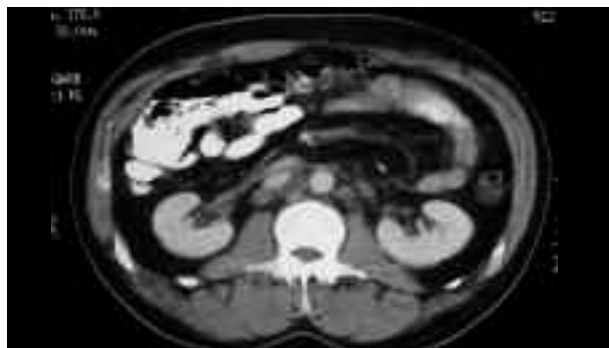

FIGURA 4. Control caso 1.

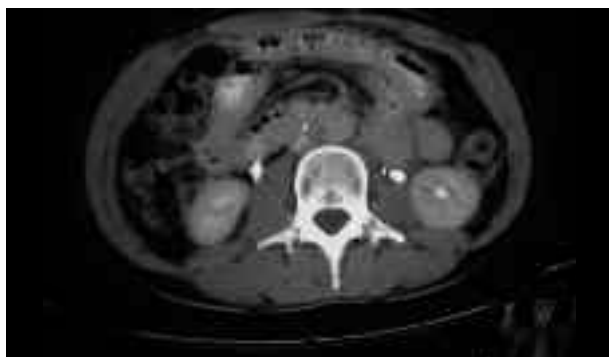

FIGURA 5. Control caso 2.

El papel de la cirugía sigue siendo esencial, tanto en la orquiectomía radical de inicio como en la exéresis de masas residuales retroperitoneales tras quimioterapia.

Presentamos dos casos con diferente grado de afectación, así como los estudios de control tras la exéresis.

En ambos casos se trata de tumores no seminomatosos, con importante volumen residual tras quimioterapia en uno de ellos.

Correspondencia autor: Dr. Ignacio Rodríguez Gómez
Servicio de Urología. Complejo Hospitalario Univ. Juan Canalejo
Xubias de Arriba, 84 - 15006 La Coruña. Tel.: 981 178 057
E-mail autor: urogomez@hotmail.com
Información artículo: Imágenes en Urología
Trabajo recibido: enero 2007
Trabajo aceptado: febrero 2007