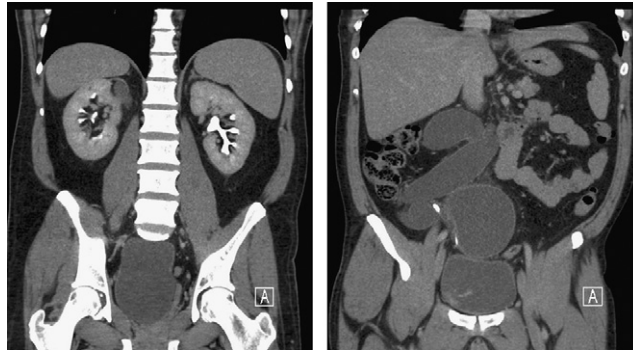

Duplicidad ureteral derecha obstructiva y ectópica

Obstructive ectopic right ureteral duplicity



Figuras 1 y 2 – Paciente de 53 años con cuadro infeccioso por colección de 3 litros de pus abacteriano en duplicidad ureteral ectópica. Cistoscopia y peilografía retrógrada demuestran orificio ureteral obstruido a nivel de la próstata.

A. Vega Vega* y W. O'Callaghan

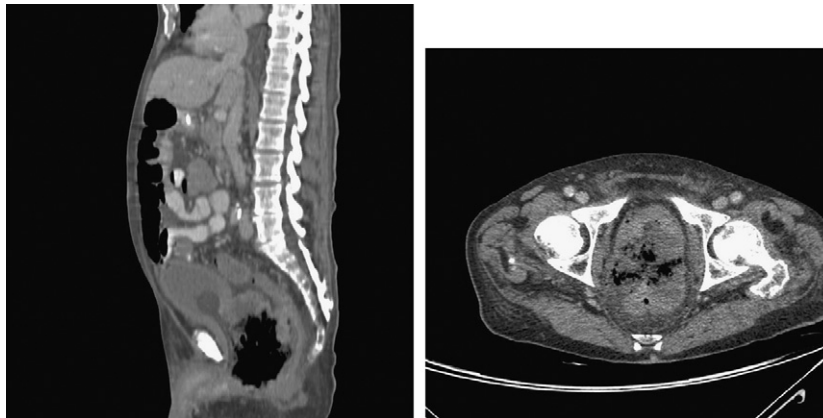
Servicio de Urología, Royal Brisbane and Woman Hospital, Brisbane, Australia

*Autor para correspondencia.

Correo electrónico: antonyvegavega@gmail.com (A. Vega Vega).
doi: 10.1016/j.acuro.2010.02.061

Fístula recto-protato uretral

Recto-prostato urethral fistula



Figuras 1 y 2 – Paciente de 84 años diagnosticado de cáncer de próstata hace 10 años, PSA de 36. Lesión fungoide en el ano produciendo una fístula en uretra prostática y próstata con el recto por invasión local.

A. Vega Vega*, W. O'Callaghan y T. Smith

Servicio de Urología, Royal Brisbane and Woman Hospital Brisbane, Australia

*Autor para correspondencia.

Correo electrónico: antonyvegavega@gmail.com (A. Vega Vega).
doi: 10.1016/j.acuro.2010.02.062