

Rotura extremo piélico de catéter doble J incrustado

Traumatic break of ureteral stent

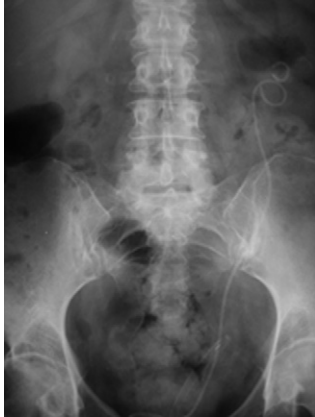

Figura 1 – Rotura del extremo piélico en el mismo acto que obligó a colocar nuevo doble J izquierdo.

J.M. Abascal Junquera*, M. Hevia Suárez, J.M. Abascal García y R. Abascal García

Servicio de Urología II, Hospital Universitario Central de Asturias, Oviedo, España

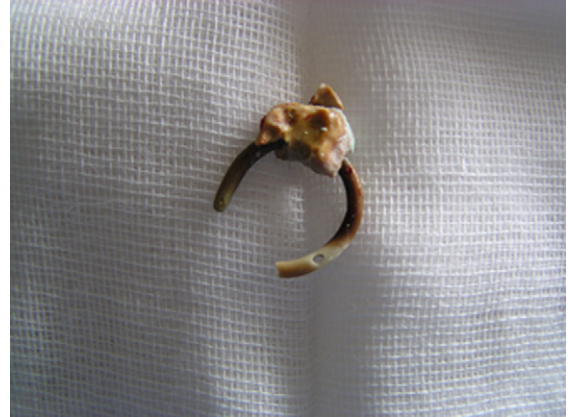

Figura 2 – Retirada del extremo piélico del catéter doble J con incrustación mediante acceso percutáneo, tras intento sin éxito en el mismo acto de retirada vía retrógrada con ureterorenoscopia.

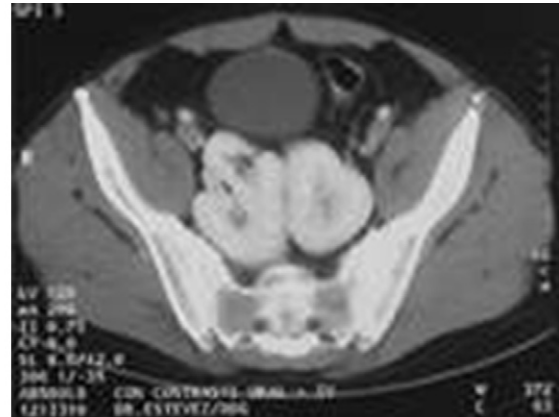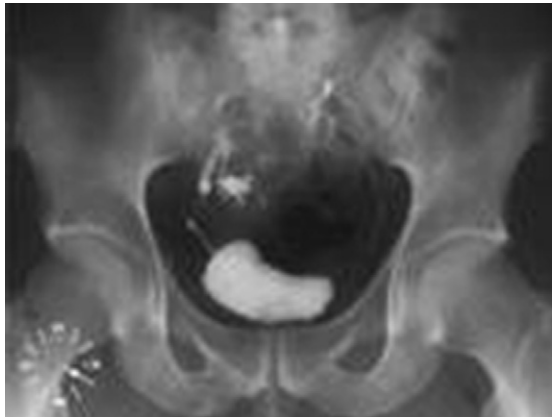
*Autor para correspondencia.

Correo electrónico: josuvargas@hotmail.com (J.M. Abascal Junquera).

doi: 10.1016/j.acuro.2010.02.063

Litiasis en ectopia renal cruzada sin fusión

Lithiasis in cross renal ectopy without fusion



Figuras 1 y 2 – La urografía intravenosa muestra ambos riñones intrapélvicos que captan y eliminan contraste, y una imagen litiásica en uréter proximal derecho de aproximadamente 5 mm que provoca mínima extasia pielocalicial. El TAC confirma estos hallazgos.

M.A. Arrabal Polo*, M. Arrabal Martín, F. Valle Diaz de La Guardiã y A. Zuluaga Gómez

*Autor para correspondencia.

Correo electrónico: arrabalp@ono.com (M.A. Arrabal Polo).

doi: 10.1016/j.acuro.2010.02.064