

Adenocarcinoma uretral

Urethral adenocarcinoma

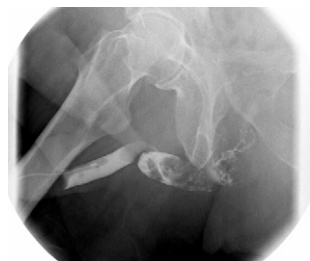

Figura 1 – Uretrografía retrograda en proyección oblicua.

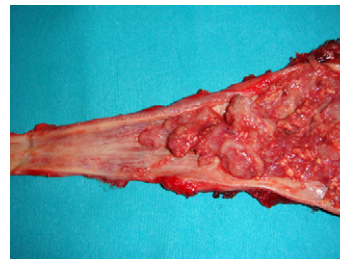


Figura 2 – Detalle del tumor en la zona distal.

H. Pastor Navarro*, M.J. Donate Moreno, J. Martínez Ruiz, P. Carrion Lopez, C. Martínez Sanchiz y J.A. Virseda Rodríguez

Servicio Urología, Complejo Hospitalario Universitario de Albacete, España

*Autor para correspondencia.

Correo electrónico: hektorpn@hotmail.com (H. Pastor Navarro)

doi: 10.1016/j.acuro.2010.01.009

Quiste congénito gigante de próstata asociado a agenesia renal homolateral. Presentación asintomática en adulto

Congenital protatic cyst associated with homolateral renal agenesis. An asymptomatic case report of an adult

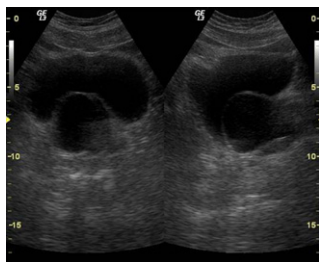


Figura 1 – Imagen ecográfica transversal y longitudinal realizada el primer día en la consulta de alta resolución. Se observa imagen redondeada anecoica con pared fina de unos 5 cm compatible con quiste prostático.

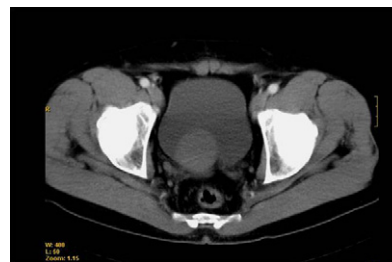

Figura 2 – Imagen ecográfica transrectal anterior y posterior al tratamiento endourológico.

J. Navarro Gil*, J.A. Pérez Arbej, J.M. Sánchez Zalabardo, D. García Calero, I. Hijazo Conejos y J.G. Valdivia Uría

Servicio de Urología, Hospital Clínico Universitario «Lozano Blesa», Zaragoza, España

*Autor para correspondencia.

Correo electrónico: telonman@hotmail.com (J. Navarro Gil)

doi: 10.1016/j.acuro.2010.01.010