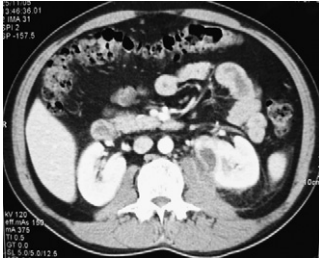
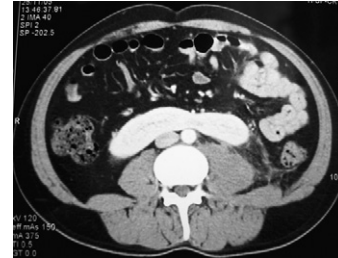


## Coincidencia de dos entidades infrecuentes

### Association of two infrequent diseases



**Imagen 1** – TAC, corte transversal. Colección que afecta al músculo psoas izquierdo borrando los límites. Foco de pielonefritis en el hemirriñón del mismo lado.



**Imagen 2** – TAC, corte transversal. Fusión de los polos inferiores de ambos hemirriñones. A este nivel aún se observa el borramiento de los límites del psoas.

J. Navarro Gil\*, J. Subirá Ríos, J. García-Magariño Alonso,  
D. García Calero, J.M. Sánchez Zalabardo y J. Valdivia Uría

Servicio de Urología, Hospital Clínico Universitario Lozano Blesa,  
Zaragoza, España

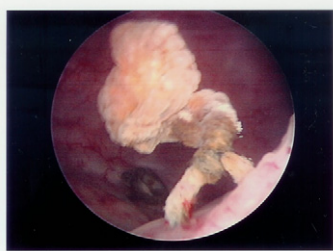
\*Autor para correspondencia.

Correo electrónico: telonman@hotmail.com (J. Navarro Gil)

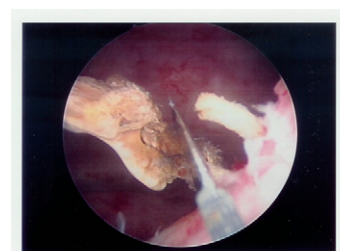
doi: 10.1016/j.acuro.2010.02.012

## Retención aguda de orina en paciente con antecedente de prostatectomía radical

### Urinary retention in a patient with antecedents of radical prostatectomy



**Foto 1** – Hilo de sutura reabsorbible calcificada, en horario 5 de cuello vesical.



**Foto 2** – Sección mediante cuchillete.

J. Subirá Ríos\*, B. Blasco Beltrán, J. García-Magariño Alonso,  
D. García Calero y J.G. Valdivia Uría

Servicio de Urología, Hospital Clínico Universitario Lozano Blesa,  
Zaragoza, España

\*Autor para correspondencia.

Correo electrónico: kokedoc@hotmail.com (J. Subirá Ríos)

doi: 10.1016/j.acuro.2010.02.013