

Coincidencia de dos entidades infrecuentes

Association of two infrequent diseases

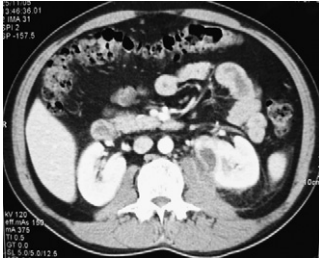


Imagen 1 – TAC, corte transversal. Colección que afecta al músculo psoas izquierdo borrando los límites. Foco de pielonefritis en el hemirriñón del mismo lado.

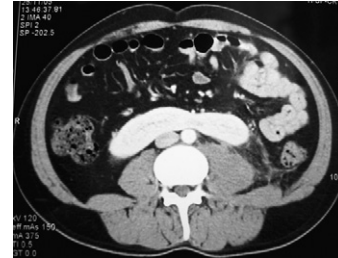


Imagen 2 – TAC, corte transversal. Fusión de los polos inferiores de ambos hemirriñones. A este nivel aún se observa el borramiento de los límites del psoas.

J. Navarro Gil*, J. Subirá Ríos, J. García-Magariño Alonso,
D. García Calero, J.M. Sánchez Zalabardo y J. Valdivia Uría

Servicio de Urología, Hospital Clínico Universitario Lozano Blesa,
Zaragoza, España

*Autor para correspondencia.

Correo electrónico: telonman@hotmail.com (J. Navarro Gil)

doi: 10.1016/j.acuro.2010.02.012

Retención aguda de orina en paciente con antecedente de prostatectomía radical

Urinary retention in a patient with antecedents of radical prostatectomy

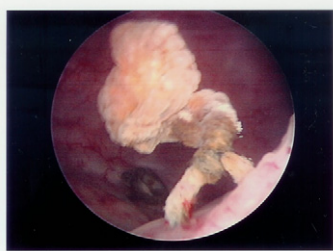


Foto 1 – Hilo de sutura reabsorbible calcificada, en horario 5 de cuello vesical.

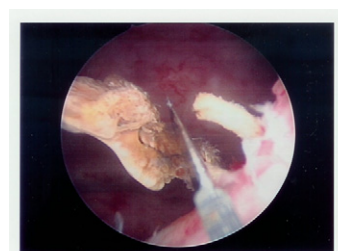


Foto 2 – Sección mediante cuchillete.

J. Subirá Ríos*, B. Blasco Beltrán, J. García-Magariño Alonso,
D. García Calero y J.G. Valdivia Uría

Servicio de Urología, Hospital Clínico Universitario Lozano Blesa,
Zaragoza, España

*Autor para correspondencia.

Correo electrónico: kokedoc@hotmail.com (J. Subirá Ríos)

doi: 10.1016/j.acuro.2010.02.013