

# Reconstrucción de cuero cabelludo mediante colgajo de galea frontal: a propósito de un caso

## Scalp reconstruction with galeal frontalis flap: case report



Balaguer-Cambra, J.

Balaguer-Cambra, J.\*, Landín Jarillo, L.\*, Hidalgo Gallego, J.C.\*\*,  
Francés Gorospe, M.J.\*\*, Codina García, J.\*\*\*

### Resumen

Las grandes pérdidas de sustancia a nivel de cuero cabelludo a menudo presentan dificultad de cobertura debido a la rigidez de los tejidos locales a movilizar, debiéndose recurrir a reconstrucción con colgajos locales y expansión tisular, o bien a la transferencia microvascular de tejido libre.

El presente trabajo tiene por objeto presentar el tratamiento para la resolución de una pérdida de sustancia de 6 meses de evolución a nivel temporal izquierdo, de 10 x 12 cm. con exposición de hueso temporal, junto con la restitución de la línea de implantación del pelo mediante utilización de colgajo de galea frontal y expansión tisular posterior.

El colgajo de galea frontal tiene una vascularización rica y constante procedente del eje supratroclear, y su anatomía y disección ha sido estudiada y ampliamente descrita.

En nuestro caso el colgajo de galea frontal ha resultado de utilidad en la reconstrucción de la zona temporal, permitiendo la cobertura de la bóveda craneal y la reconstrucción del cuero cabelludo mediante expansión tisular.

### Abstract

Large defects of scalp are difficult for reconstruction because of lacking of local tissues. Most of the times, local flaps, tissue expansion and even free microvascular tissue transfer are indicated.

This paper aims the treatment of a 6 months 10x12cm left temporal bone exposure, which was solved with a galea frontalis flap followed by scalp expansion for hair line restitution.

The galea frontalis flap has a rich constant vascularization, and it's anatomy and surgical dissection has been described elsewhere. This flap has been useful in our case for temporal area reconstruction, allowing bone coverage and hairline reconstruction with expansion tissue technique.

**Palabras clave** Colgajo galea frontal. Reconstrucción cuero cabelludo.

**Código numérico** 200-15831

**Key words** Galea frontalis flap. Scalp reconstruction.

**Código numérico** 200-15831

\* Médico Interno Residente.

\*\* Médico Adjunto.

\*\*\* Jefe de Servicio.

## Introducción

La reconstrucción de una pérdida de sustancia a nivel de cuero cabelludo en la línea de implantación del pelo supone un doble reto reconstructivo, ya que debemos proveer de cobertura estable al elemento noble que quede expuesto, en nuestro caso el diploe a nivel temporal subyacente, y restituir la estética de implantación del pelo.

Desde el punto anatómico, al realizar una sección del espesor total del cuero cabelludo éste se divide en una serie de capas (de superficie a profundidad), recordadas por el acrónimo anglosajón "SCALP": S (Skin) piel, C (subCutaneous) tejido celular subcutáneo, A (Aponeurosis) galea o aponeurosis, L (loose) espacio subaponeurótico de Merckel, P (periostium) periostio.

La galea es la capa aponeurótica, ricamente vascularizada, que se sigue sin solución de continuidad con el músculo frontal en la parte anterior, con el músculo occipital en la zona posterior y con la fascia superficial del músculo temporal en la vertiente lateral. Se encuentra firmemente unida a la piel a través de las trabéculas fibrosas de tejido celular subcutáneo.

Las técnicas de reconstrucción de una pérdida de sustancia (traumática, oncológica, quemadura, etc) a

nivel de cuero cabelludo, se pueden dividir básicamente en dos grupos: aquellas que permiten un cierre directo (cuando el área no excede de 2 o 3 cm de ancho, aunque esto depende de la elasticidad del tejido que varía con la edad y con el área topográfica de la bóveda craneal) y aquellas en las que no se puede realizar el cierre directo, siendo necesario tratar la pérdida de sustancia mediante un injerto de piel parcial fina o semigruesa, siempre que el lecho esté bien vascularizado (tejido celular subcutáneo, galea, periostio, tejido de granulación). Este tipo de reconstrucción tiene el inconveniente de dejar una zona alopécica e inestable, que puede lesionarse con el menor traumatismo.

Para pérdidas de sustancia menores de 6-7 cm. (incluidas las alopecias residuales tras un tratamiento inicial) es posible la reconstrucción mediante uno o varios colgajos de rotación-deslizamiento. A partir de los 7 cm., aunque es posible tratarlos de éste modo, estaremos obligados a injertar los lechos donantes (1, 2). Cuando necesitamos una cobertura estable, de dimensiones superiores a los 7-8 cm. de ancho y se nos permite un tiempo de demora (no en situaciones de urgencia) podemos utilizar la expansión tisular del cuero cabelludo como alternativa a colgajos a distancia microvasculares.

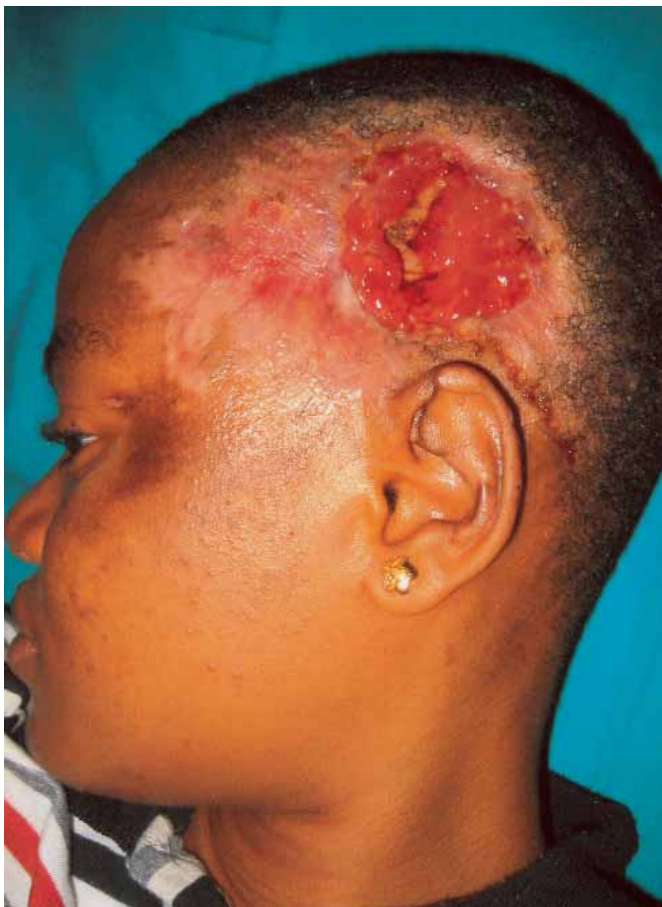

Figura 1: Pérdida de sustancia de 10 x 12 cm. Frontotemporal izquierda con exposición de hueso temporal.

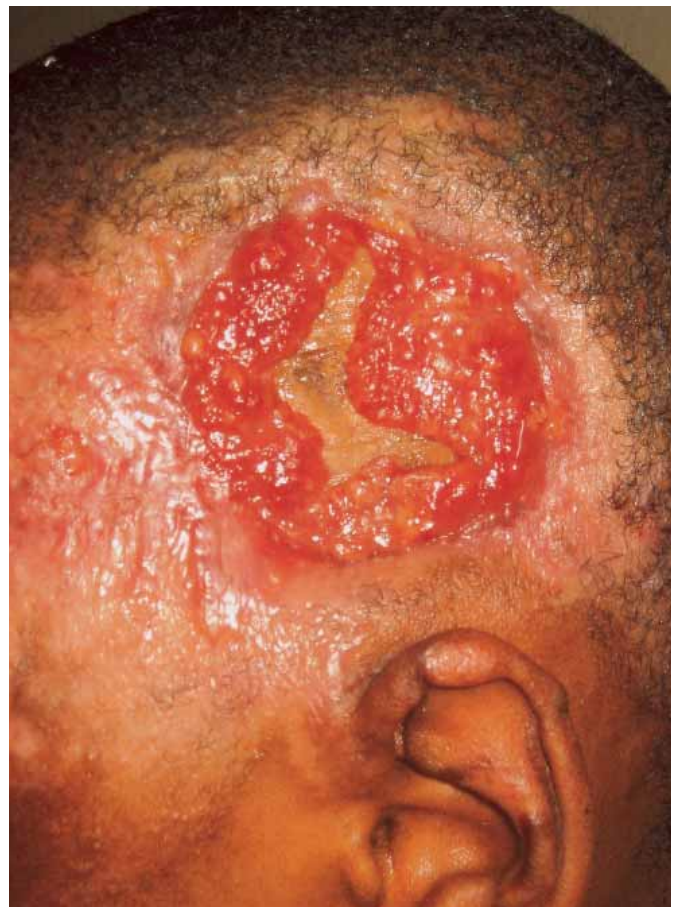

Figura 2: Detalle.



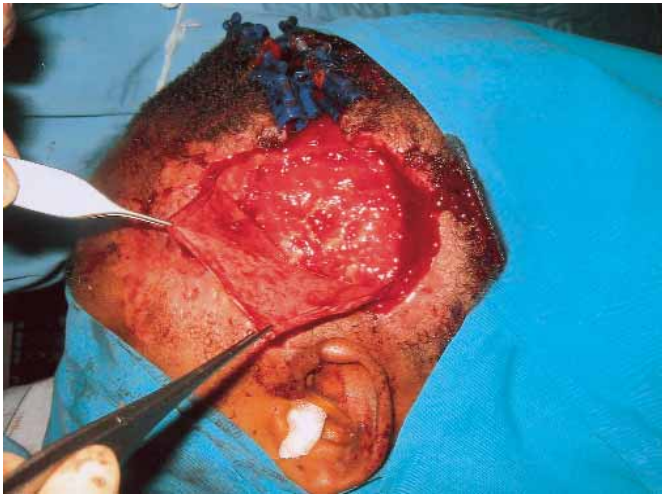


Figura 3: Imagen intraoperatoria tras necrosectomía de la tabla externa y elevación del colgajo de galea frontal homolateral.

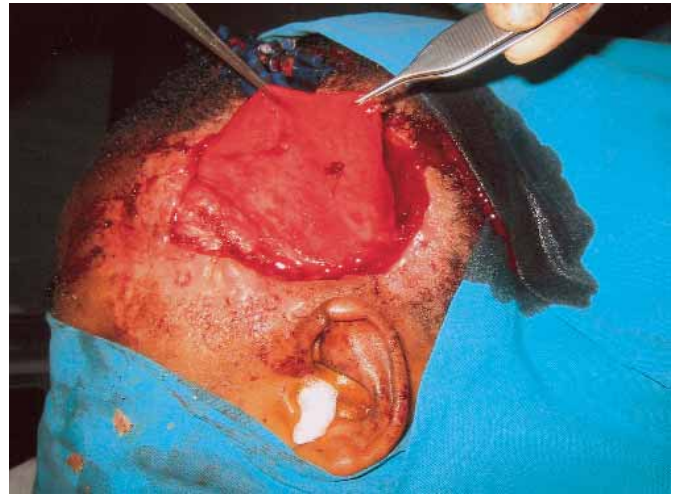


Figura 4: Imagen intraoperatoria tras adaptación del colgajo galeal previa al injerto cutáneo.

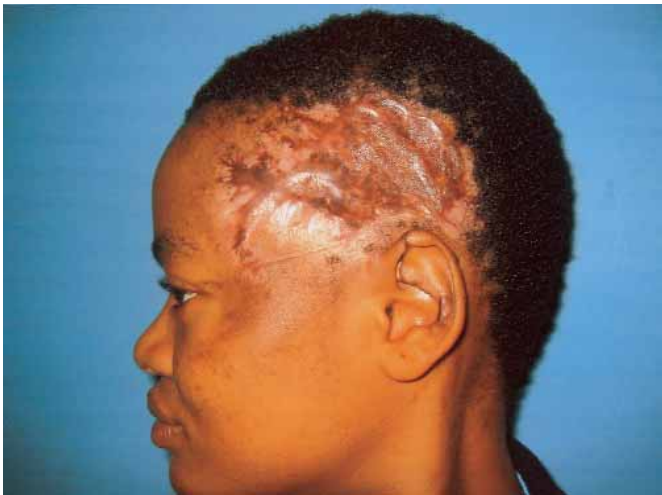

Figura 5: Resultado previo al inicio de la expansión tisular.

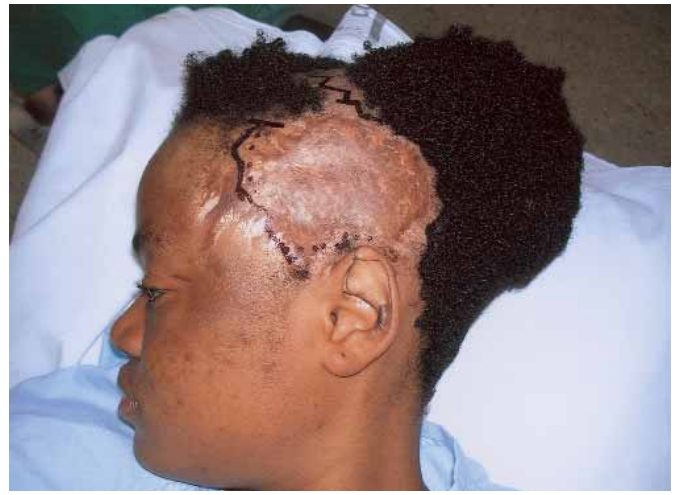

Figura 6: Expansión tisular máxima.

## Material y método

Nuestra paciente es una mujer de 26 años de edad sin otros antecedentes médico-quirúrgicos de interés, que presenta una pérdida de sustancia de origen traumático a nivel frontotemporal izquierdo, de 6 meses de evolución. El tratamiento previo se había limitado a curas locales hasta el cierre por segunda intención debido a los escasos recursos sanitarios de su país de origen (Guinea Ecuatorial). En la exploración física se evidencia una pérdida de sustancia de 10 x 12 cm. en zona frontotemporal izquierda con abundante tejido de granulación en cuyo centro expone hueso temporal de aspecto momificado (Fig. 1 y 2). Presenta pulso palpable de la arteria temporal que se agota en el borde inferior cicatricial (1 cm. anterior y superior al trago).

Se propuso realizar una reconstrucción quirúrgica en dos tiempos. En el primero, tras la necrosectomía de las partes blandas y fresado del hueso temporal constatamos que sólo estaba momificada la tabla

externa del diploe temporal. A través de un abordaje hemicoronal izquierdo en zig-zag, elevamos un colgajo de galea frontal izquierda de 16 x 6 cm. con el que cubrimos el temporal sano (Fig. 3 y 4) y lo suturamos con los restos de fascia temporal que quedaban viables en la periferia del defecto (3). El colgajo se injertó con piel laminar de espesor parcial fina no mallada de forma inmediata. En este mismo tiempo quirúrgico colocamos un expansor tisular de forma semilunar de 700 cc. a nivel occipitoparietal izquierdo, con válvula remota externa para permitir el relleno eliminando el riesgo por decúbito que puede producirse con la colocación subcutánea de la válvula.

Después de dos semanas, cuando el injerto y la sutura están estabilizados (Fig. 5) se inicia la expansión tisular a un ritmo de 25 cc. cada 3 días hasta obtener un volumen de 450 cc. (Fig. 6).

Tras la expansión progresiva, realizamos el segundo tiempo quirúrgico a las 8-9 semanas. El injerto del colgajo galeal produjo una zona alopecica, que debía

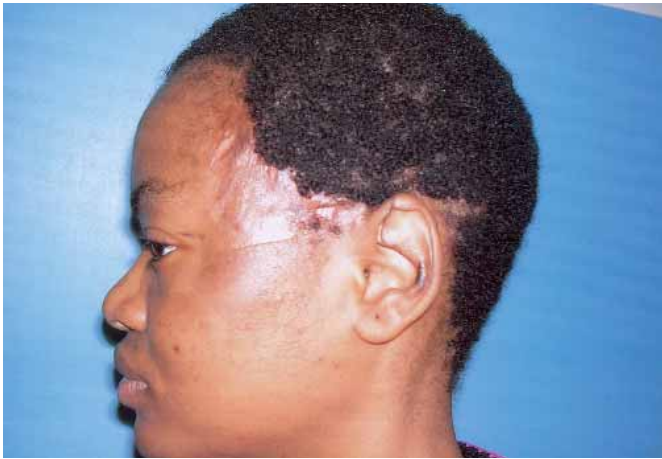

Figura 7: Resultado postoperatorio definitivo (cobertura y línea de implantación del pelo).

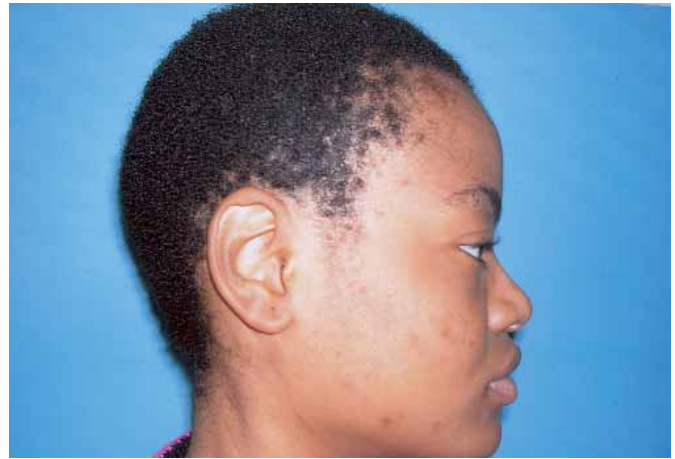

Figura 8: Lado contralateral, para valoración del resultado obtenido.

ser recambiada; para ello realizamos una desepitelización de la misma y retiramos el expansor tisular a través del mismo abordaje que realizamos para implantarlo. Prolongamos la incisión en zig-zag hemicoronal izquierda siguiendo la sutura interparietal y mediooccipital para elevar el colgajo de cuero cabelludo expandido, de base occipital izquierda con un desplazamiento avance-rotación, reestableciendo la línea de implantación del pelo a nivel temporal, y definiendo las subunidades estéticas frontal y malar (Fig. 7).

## Resultados

Hemos conseguido reestablecer la continuidad en la zona lesionada, con un tejido estable y duradero de características similares tanto físicas como estéticas a las que tenía previamente al traumatismo.

No se han producido complicaciones mayores ni menores. La paciente fue dada de alta a las 24 horas después de cada procedimiento quirúrgico. El resultado obtenido se muestra en la Figura 7, y se puede comparar la línea de implantación del pelo con la del lado sano (Fig. 8).

## Discusión

Los grandes defectos complejos de cuero cabelludo con exposición de diploe, en la mayoría de ocasiones, no permiten el cierre primario, precisando la reconstrucción por capas de los elementos lesionados (piel, tejido celular subcutáneo, tejido de deslizamiento, periostio), bien a partir de colgajos locales "random", colgajos miocutáneos, colgajos musculares o colgajos libres microvasculares, mientras se perfeccionan las técnicas y la farmacología que permitan el alotrasplante desde cadáver o la biotecnología de tejidos.

El colgajo de galea frontal se utiliza ampliamente para la reconstrucción durante la cirugía de base de

cráneo, principalmente para aislar herméticamente el contenido intracraneal de los senos maxilares y frontales (4-7). También se utiliza con la misma finalidad para tratar la rinoleucorrea a través de la lámina cribiforme refractaria a otros tratamientos, tras cirugía a nivel de la silla turca. Pueden utilizarse también otros colgajos de galea según la localización del defecto a tratar (8).

Aunque se trata de un colgajo de rápida disección, su principal riesgo radica en la posible lesión de los folículos pilosos si la elevación no se realiza preservando el plano de emergencia de los mismos, lo que puede provocar una alopecia en el área donante (9).

La principal ventaja de esta opción terapéutica radica en el hecho de su simplicidad técnica y en la necesidad de un solo campo quirúrgico.

En nuestro caso, la paciente aceptó las desventajas secundarias a la expansión tisular, y tras la resolución del caso quedó recompensada por el resultado conseguido.

Se trata en este caso de una reconstrucción de cuero cabelludo que tuvo como principales desventajas la necesidad de dos tiempos quirúrgicos y la morbilidad debida al uso del expansor tisular (calidad de vida, relleno cada tres días, control de infecciones locales, y en ocasiones dolor por la expansión). Sin embargo, el tratamiento quirúrgico no precisó de técnica de transporte de tejidos a distancia (microquirúrgicos) lo que permitió su realización con unas condiciones técnicas simples.

## Conclusiones

Los principios básicos para la curación de las heridas son siempre los mismos: valoración preoperatoria del problema, eliminación de tejidos necrosados inviables y cobertura mediante tejidos bien vascularizados. El colgajo de galea frontal es una opción fácil y disponible en la mayoría de las lesiones complejas de cuero cabelludo.

Observando algunas precauciones en su disección, permite la cobertura de amplias zonas de la bóveda craneal. La expansión del cuero cabelludo permite a su vez cubrir zonas de alopecia sin secuela para el resto del scalp, siendo en nuestro caso bien tolerada por el paciente y permitiendo la reconstrucción definitiva y funcional.

### Dirección del autor

Dr. Jorge Balaquer-Cambra  
Avda. Reina 42-3º. 46800 Xátiva. Valencia (España)  
e-mail: baladoc@htomail.com

### Bibliografía

1. **Haro, F.** "Bipedicled fronto-occipital flap for reconstruction of postoncologic defects of the lateral scalp". *Plast Reconstr Surg* 2001, 107:506.
2. **Lesavoy, MA.** "Management of large scalp defects with local pedicle flaps". *Plast Reconstr Surg* 1993, 91:783.
3. **Raposo, E.** "Anchoring galeal flaps for scalp reduction procedures". *Plast Reconstr Surg* 1998, 102:2454.
4. **Bailey MH, Jackson IT:** " Vascularized galeal frontalis flap to reduce craniofacial infection". *Plast Reconstr Surg.* 1988, 81:642.
5. **Fukuta K, Potparic Z, Sugihara T, Rachmiel A., Forte RA, Jackson IT:** "A cadaver investigation of the blood supply of the galeal frontalis flap" *Plast. Reconstr Surg.* 1994, 94:794.
6. **Potparic Z, Fukuta K, Colen LB, Jackson IT, Carraway JH:** "Galeo - pericranial flaps in the forehead: a study of blood supply and volumes". *Br. J. Plast. Surg* 1996, 49:519.
7. **Hasegawa M, Torii S, Fukuta K, Saito K:** "Reconstruction of the anterior cranial base with the galeal frontalis myofascial flap and the vascularized outer table calvarial bone graft". *Neurosurgery* 1995, 36:275
8. **Quirke T. E.** "The reverse temporoparietal fascia flap" *Plast. Reconstr Surg.* 1998, 101:1338.
9. **Jackson IT, Adham MN, Marsh WR:** "Use of the galeal frontalis myofascial flap in craniofacial surgery". *Plast. Reconstr Surg* 1986, 77. 905.