

Colgajo bilateral de perforantes lumbares para la reconstrucción de un severo defecto tóracolumbar

Bilateral lumbar perforator flap in reconstruction of a wide toracolumbar defect



Benito Duque, P.

Benito Duque, P.*, De Juan Huelves, A.**, Cano Rosás, M.***, Elena Sorando, E.**

Resumen

En la reconstrucción de los defectos toracolumbares se han empleado numerosas técnicas quirúrgicas. Ocasionalmente se puede utilizar el cierre directo, injertos de piel, colgajos de dorsal ancho volteado y lumbosacro transverso, colgajos de transposición o de rotación tipo random, pero están limitados cuando los tejidos circundantes están radiados o presentan cicatrices por cirugías previas. Igualmente, la extensión del defecto puede hacerlos inviables.

Los colgajos de perforantes están especialmente indicados en pacientes con deambulación conservada, haciendo posible el aporte de una gran superficie de piel y tejido subcutáneo bien vascularizado, basado en los vasos perforantes y evitando así el sacrificio de vasos principales o músculos.

Presentamos el caso de una paciente con un defecto en la espalda de 17 cm. De diámetro secundario a la resección de un tumor espinocelular con exposición de cuerpos vertebrales, tratado mediante la transposición de dos colgajos basados en las arterias perforantes lumbares asociados a un colgajo de rotación de dorsal ancho miocutáneo.

Palabras clave Reconstrucción lumbar. Colgajo perforantes lumbares.

Código numérico 540-1583

Abstract

Thoracolumbar defects have been treated by a variety of surgical methods. Primary closure, skin grafting, reverse latissimus dorsi musculocutaneous flap, transverse lumbosacral back flap, local randomly designed rotation, or transposition flaps may be indicated in occasional cases, but there is limited indication for their use in some cases with a wide lesion or when the surrounding tissues have been compromised by previous surgery or irradiation.

Perforator flaps are specially indicated for ambulatory patients, in which large amounts of well-vascularized skin and subcutaneous tissue are transferred easily based on one perforator vessel without sacrificing main vessels or muscles.

The authors present a patient with a 17 cm wide defect in the midback region and exposed bone after excision of a squamous cell carcinoma, treated by two perforator flaps based on paralumbar arteries transposed into the defect, in addition to a rotation latissimus dorsi musculocutaneous flap.

Key words Chest wall reconstruction. Lumbar perforator flap.

Código numérico 540-1583

* Cirujano Plástico. Responsable del Servicio.

** Cirujano Plástico.

*** Licenciado en Medicina.

Introducción

Los defectos de partes blandas en la región lumbosacra y tóracolumbar continúan siendo un problema de difícil solución para el cirujano plástico que trata pacientes parapléjicos; pero esta dificultad es mayor ante pacientes con la deambulación conservada. Los defectos en estos últimos suele ser el resultado de un traumatismo o de una resección tumoral. Si el defecto es pequeño, los colgajos de rotación o trasposición son útiles, pero cuando es mayor o con tejidos circundantes dañados por cicatrices o radioterapia previa se debe recurrir a un tejido con adecuada vascularización y sano. Ante estos defectos más complejos se recurre habitualmente a colgajos musculocutáneos como el de dorsal ancho y el de glúteo mayor (1, 2). Sin embargo, la principal desventaja de estos colgajos musculocutáneos es el sacrificio del músculo correspondiente, con el consiguiente perjuicio en los pacientes no parapléjicos.

En 1988 Kroll describió la disposición de las arterias perforantes en la zona lumbar y su utilización para el diseño de colgajos en esta región anatómica, bien en isla o con un pedículo cutáneo (3). Desde entonces varios autores han mostrado su experiencia con este tipo de colgajos, consolidándolos como una de las primeras opciones a tener en cuenta. Koshima describió la distribución de estas arterias perforantes en cadáver, confirmando los hallazgos de Kroll, así como su aplicación (4). Otros autores han mostrado igualmente los territorios irrigados por estas perforantes y la viabilidad de amplios colgajos con diversos patrones de avance o trasposición, manteniendo intactas las posibilidades de realizar un segundo colgajo en vecindad al anterior ante posibles fracasos (5, 6).

Los colgajos basados en arterias perforantes para-lumbares permiten la elevación de una superficie

cutánea suficiente para la reconstrucción de severos defectos en esta zona anatómica, y su uso se ha extendido ampliamente dada su escasa morbilidad asociada y el tamaño de los colgajos utilizables.

Teniendo en cuenta las ventajas ofrecidas por este tipo de colgajos, decidimos recurrir a ellos para el tratamiento quirúrgico de una lesión especialmente compleja en región tóracolumbar.

Discusión

Las técnicas convencionales, incluidos los colgajos cutáneos de rotación, se han utilizado habitualmente para reparar defectos relativamente extensos en la región lumbosacra y toracolumbar. Sin embargo, la vascularización de estos colgajos es menos fiable que la de los colgajos de perforantes debido al gran número de perforantes dominantes que tienen que ser ligadas durante su elevación. También existen unas limitaciones en su diseño que vienen dadas por las condiciones de los tejidos circundantes en pacientes sometidos a radioterapia o cirugías previas, en los cuales la viabilidad de estos tejidos es dudosa, por lo que es aconsejable el aporte de tejido bien vascularizado en el defecto a tratar. A su vez, la utilización de colgajos locales conlleva con frecuencia, la necesidad de realizar la línea de sutura sobre el punto de máxima presión, con el correspondiente riesgo añadido a la hora del resultado a medio y largo plazo.

La opción de ampliar colgajos musculares o musculocutáneos es adecuada en pacientes parapléjicos por su fiabilidad, volumen de tejido aportado y resistencia a la infección y tensión. En la región lumbar se puede utilizar el músculo dorsal ancho, dependiente de las perforantes paraespinosas de las ramas dorsales de las arterias intercostales posteriores de los siete espacios intercostales inferiores y las ramas dorsales

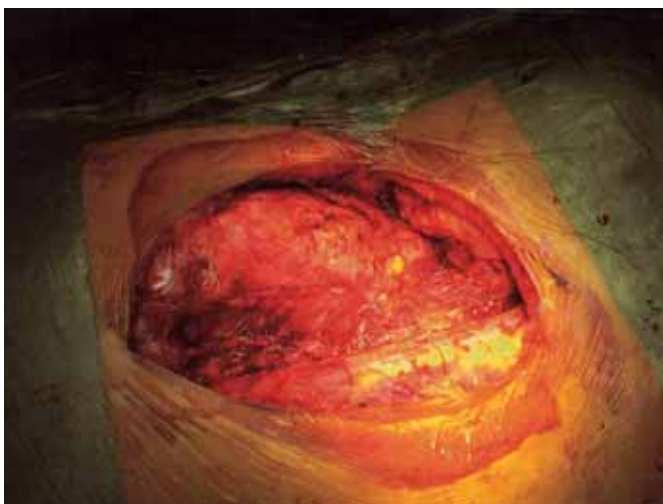


Fig. 1: Defecto posterior a la resección tumoral.

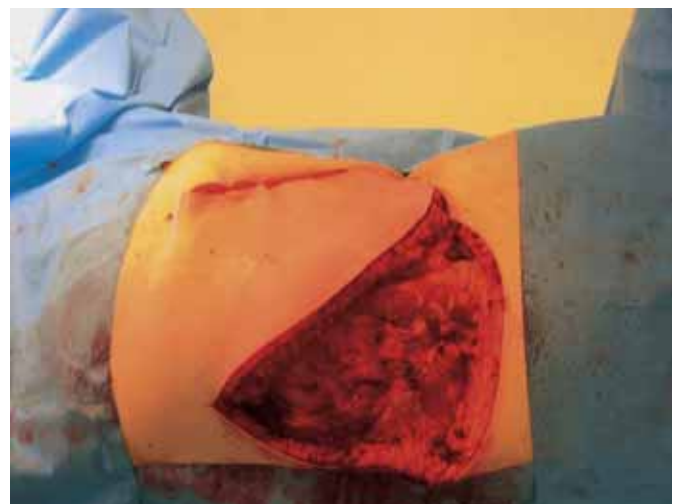


Fig. 2: Colgajo miocutáneo de dorsal ancho.

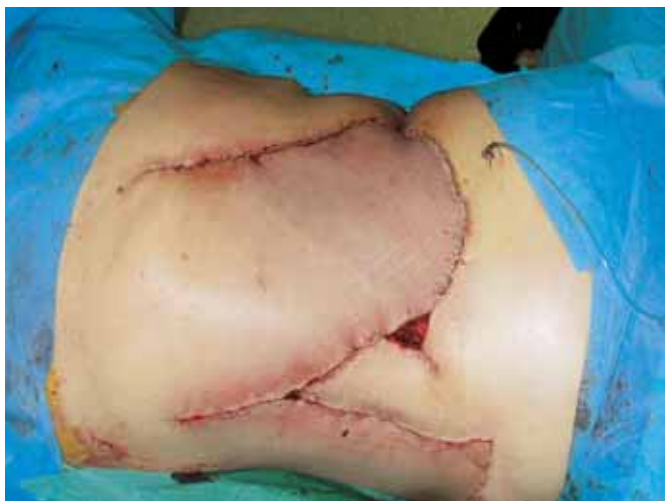

Fig. 3: Colgajo de perforantes lumbares rotado 90°.

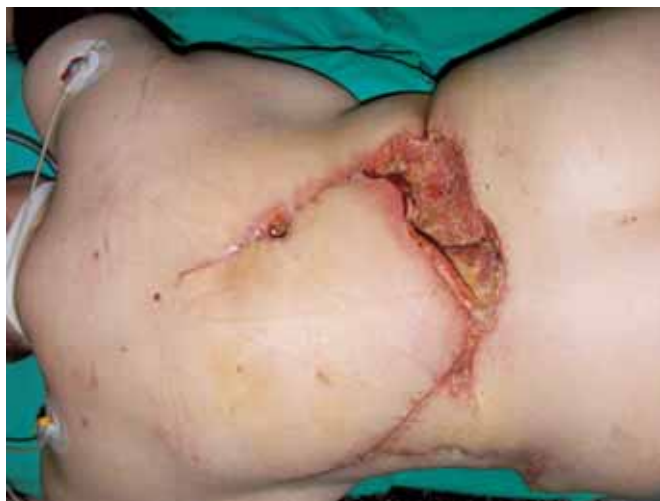

Fig. 4: Necrosis marginal del dorsal ancho desbridado.

de las cuatro arterias lumbares (1), pero se encuentra limitado en la rotación por el volumen del músculo, lo que condiciona sus posibilidades.

La irrigación cutánea procedente de las arterias lumbares también se ha utilizado en el diseño del colgajo lumbosacro transverso de la espalda. Sin embargo, el arco de rotación es igualmente limitado y la zona donante precisa un injerto de piel (7).

Cuando estas perforantes son disecadas completamente del tejido que las rodea se puede crear un colgajo de perforantes con una gran amplitud de movimiento, tal y como lo describió Kroll en 1988 para el tratamiento de defectos en la región lumbosacra y toracolumbar, pero sin llegar a describir detalladamente la distribución de estas perforantes (3). Posteriormente otros autores han mostrado más explícitamente la anatomía de estas arterias y del territorio irrigado, así como su aplicación clínica ante diversos defectos en las regiones sacra, lumbar y torácica (4-7), destacando la mínima morbilidad a pesar de levantar

colgajos de una gran extensión. El cierre de la zona donante se realiza directamente, sin necesidad de injerto de piel.

En el caso que presentamos, se trataba de una paciente con deambulación normal, tejido radiado y un defecto de gran tamaño. El planteamiento inicial de utilización de un colgajo de dorsal ancho miocutáneo de grandes dimensiones para recubrir el defecto original sobre los cuerpos vertebrales nos pareció el más adecuado por su rica vascularización, reservando el colgajo basado en las perforantes lumbares con una rotación de 90° para cerrar el defecto causado por la movilización del dorsal ancho. Sin embargo, la necrosis del extremo distal del dorsal ancho nos obligó a diseñar un colgajo basado en las perforantes lumbares contralaterales con una rotación de 180°. Ambos colgajos de perforantes no llegamos a levantarlos en isla, sino que la disección finalizó al hallar la salida de la arteria perforante, preservando el pedículo cutáneo medial, debido a la buena movilidad y adaptación del mismo.

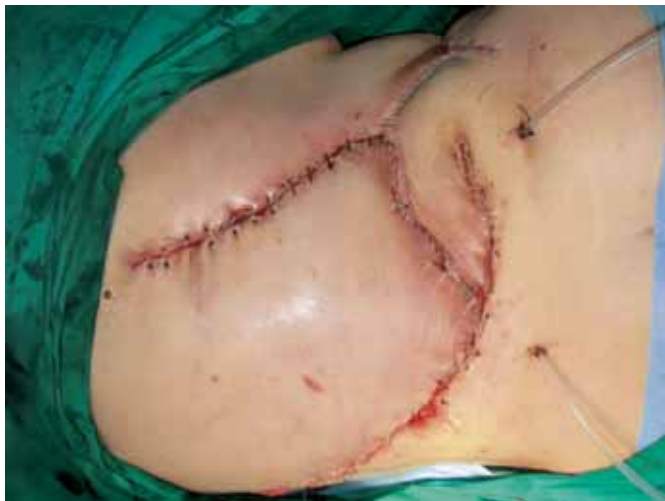

Fig. 5: Colgajo de perforantes lumbares rotado 180°.

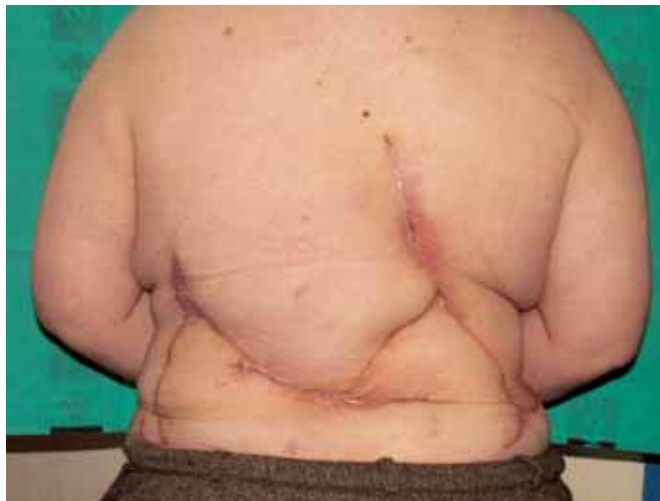

Fig. 6: Resultado final.

Conclusiones

Debemos señalar la idoneidad de los colgajos basados en las arterias de perforantes lumbares para el tratamiento de severos defectos en la región lumbosacra y toracolumbar tanto en pacientes parapléjicos como deambulantes, considerándolos como la primera opción a tener en cuenta por su escasa morbilidad y respeto a otros potenciales colgajos. En los pacientes no parapléjicos, siempre que sea posible, debe evitarse el sacrificio de los músculos, siendo ésta una de las principales ventajas de los colgajos basados en perforantes.

Dirección de autor

Dr. Pablo Benito Duque
C/ Nogales 13
Morales del Vino
49190 Zamora
e-mail: pablobdunque@iespana.es

Bibliografía

1. **Bostwick J., Schefflan M., Nahai F., and Jurkiewicz M.J.** "The reverse latissimus dorsi muscle and musculocutaneous flap: Anatomic and clinical considerations". *Plast. Reconstr. Surg.* 1980; 65: 395.
2. **Koshima T., Moriguchi T., Soeda S.** et al. "The gluteal perforator-based flap for repair of sacral pressure sores". *Plast. Reconstr. Surg.* 1983 ; 91 : 678.
3. **Kroll S.S. and Rosenfield L.** "Perforator-based flaps for low posterior midline defects". *Plast. Reconstr. Surg.* 1988; 81: 561.
4. **Masakazu A., Okiharu M., Yuuzaburo N. and Kenji A.** "Perforator-based flap for coverage of lumbosacral defects". *Plast. Reconstr. Surg.* 1998; 101: 987.
5. **Kato H., Hasegawa M., Takada T. and Torii S.** "The lumbar artery perforator based island flap: anatomical study and case reports". *Br. J. Plast. Surg.* 1999; 2: 541.
6. **Hill H.L., Brown R.G. and Jurkiewicz M.J.** "The transverse lumbosacral back flap". *Plast. Reconstr. Surg.* 1978; 62: 177.
7. **Roche A., Van Landuyt K., Blondeel P., Matton G. and Montrey S.** "The use of pedicled perforator flaps for reconstruction of lumbosacral defects". *Ann. Plast. Surg.* 2000; 45: 7.