

Uso de factores de crecimiento plaquetar unidos a injertos de grasa para lipofiling facial en ritidectomía

Use of fat grafts enriched with platelet growth factors for facial lipofiling in ritidectomy



Serra Renom, J. M.

Serra Renom, J.M.*, Muñoz del Olmo, J.L.**, Gonzalo Caballero, C.***

Resumen

Presentamos una serie de pacientes a los que hemos realizado infiltraciones de grasa enriquecida con Factores de Crecimiento Plaquetario (F.C.P.) como único procedimiento. Igualmente presentamos casos donde las infiltraciones van acompañadas con otros procedimientos (lifting temporal, lifting cérvico-frontal, etc.). También usamos el plasma rico en F.C.P. en forma de coágulo para rellenar el surco de la cuenca orbitaria ("Tear Through"), y como mesoterapia facial enriquecida con nutrientes.

El objetivo de este trabajo es presentar una revisión detallada de los pasos a seguir para la realización de éste procedimiento, que van desde la simple extracción de sangre para la posterior obtención de F.C.P. hasta la técnica de infiltración de grasa enriquecida con dichos factores a nivel facial.

Con esta técnica de enriquecimiento de la grasa hemos logrado tener mejores resultados y con mayor permanencia. Evaluando los postoperatorios de pacientes sometidos a este procedimiento, hemos observado que el volumen infiltrado en áreas como la región malar, se mantiene entre un 90% a 95%. En otras áreas como labios y surcos nasogenianos (áreas de gran movilidad), solo permanece entre el 50% a 60% del volumen infiltrado.

Palabras clave Injertos grasos faciales. Plasma rico en plaquetas. Factores de crecimiento plaquetario.

Código numérico 15841

Abstract

We present a serie of patients with facial fat infiltration enriched with platelet-derived growth factors, some of them associated to other surgical procedures (temporal lifting, cervico-frontal lifting, etc.)

We explain how to use this platelet – rich plasma to fill the tear – through and as a facial mesotherapy.

Our purpose is to present a detailed review of our method: since blood extraction to the last obtention of the platelet – derived growth factors and the use of this plasma combined with fat infiltration in the facial area. With this methodology we have got better and more permanent results. We have evaluated 90-95 % fat grafts survival in malar region. In other facial areas such as lips or nasogenian folds (big movement areas), we only report about 50 to 60% fat graft survival.

Key words Facial fat grafts. Platelet –rich plasma. Platelet –derived growth factors.

Código numérico 15841

* Director y Profesor de Cirugía Plástica. Hospital Clínic. Facultad de Medicina. Universidad de Barcelona (España). Director del Instituto de Cirugía Estética Dr. Serra-Renom. Clínica Quirón. Barcelona (España).

** Médico especialista. Instituto de Cirugía Estética Dr. Serra-Renom. Clínica Quirón. Barcelona (España).

*** M.I.R. en Rotación de Cirugía Estética. Clínica Quirón. Barcelona (España).

Introducción

Desde hace algunos años utilizamos los injertos de grasa para el remodelamiento facial, bien como tratamiento único o asociado al estiramiento facial sobre todo para la remodelación de la región malar y de los pómulos (1,2). Actualmente añadimos a estos injertos grasos Factores de Crecimiento Plaquetario (F.C.P.) para obtener un resultado más permanente sin reabsorción.

La técnica del “lipofiling” o infiltración de grasa, ha sido descrita por varios autores, destacando los trabajos de Coleman, aunque ya en el año 1987 en nuestro libro “Liposucción en Cirugía Plástica y Estética” (3) describimos en uno de sus apartados, el autotrasplante de grasa, la microliposucción y microinyección de grasa en la región facial. La extracción y la manipulación de la grasa obtenida con aquella técnica implicaba una ruptura del adipocito, y por ello solo permanecía en el tiempo aproximadamente el 50% del volumen infiltrado durante la intervención.

Los F.C.P. actúan como señales celulares que se unen a receptores de membrana para activar las funciones celulares; son mediadores biológicos que regulan funciones esenciales en la regeneración y reparación tisular: quimiotaxis, mitosis, angiogenesis, proliferación, diferenciación y modulación celulares; induciendo a la producción de matriz extracelular. Por tanto al utilizarlos ayudamos a estabilizar y favorecer la integración de los microinjertos de grasa en el área remodelada.

Los F.C.P. se utilizan también en otros procedimientos médicos como es el caso de úlceras en miembros inferiores mediante la utilización del producto resultante de la coagulación del plasma rico en estos factores.

Actualmente, los utilizamos en Cirugía Plástica para enriquecer la grasa que infiltramos a nivel facial

en áreas malares, mentón, surcos nasogenianos, labios, etc. También como mesoterapia facial y como relleno en forma de coagulo en áreas tales como los surcos de cuenca orbitaria (“Tear Through”), entre otras.

El objetivo de la técnica que presentamos es conseguir el rejuvenecimiento facial y la reposición de los volúmenes faciales, mediante injertos de grasa enriquecidos con factores de crecimiento plaquetarios (F.C.P.).

Material y Método

Este estudio fue realizado en el Instituto de Cirugía Estética Dr. Serra-Renom de Barcelona (España), desde el mes de enero del 2003 hasta agosto del 2005.

Un total de 36 pacientes, con edades comprendidas entre los 29 y los 64 años fueron sometidos a infiltración grasa facial, “lipofiling”, mediante injertos de grasa enriquecidos con F.C.P. como único tratamiento, o bien como tratamiento asociado a otros procedimientos quirúrgicos (lifting temporal endoscopico, lifting cervico-facial, blefaroplastia superior e inferior). Del total de pacientes, 28 pertenecían al sexo femenino y 8 al sexo masculino.

Fueron sometidos a lifting temporal más lipofiling enriquecido con factores de crecimiento 7 pacientes (femeninos); a 15 pacientes se les realizó lifting cervico-facial con tratamiento del SMAS (Colgajo en “U” invertida) mas lipofiling enriquecido con factores de crecimiento (2 masculinos y 13 femeninos); 8 pacientes fueron sometidos a blefaroplastia superior e inferior (transconjuntival en la mayoría de los casos) asociada a lipofiling enriquecido con factores de crecimiento (4 femeninos y 4 masculinos); por ultimo, a 6 pacientes se les realizo injertos de grasa asociados a factores de crecimiento como procedimiento único (2 masculinos y 4 femeninos).




Fig. 1-a: Sangre centrifugada y dividida en sus tres porciones: Plasma rico en FC, Serie Blanca, Serie Roja.

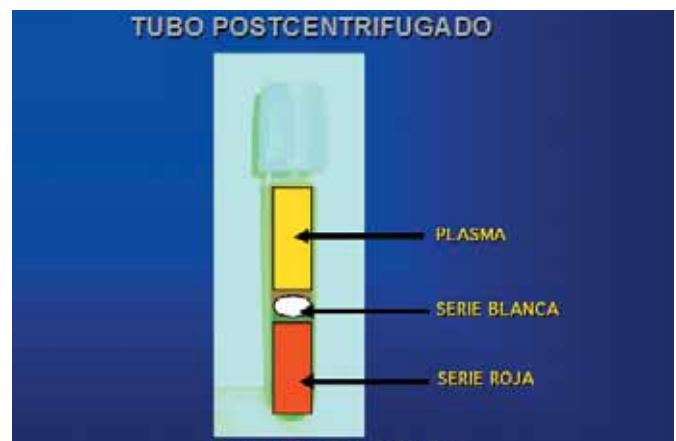


Fig. 1-b: Representación esquemática.




Fig. 2-a: Niveles de las tres fracciones de la porción plaquetaria.

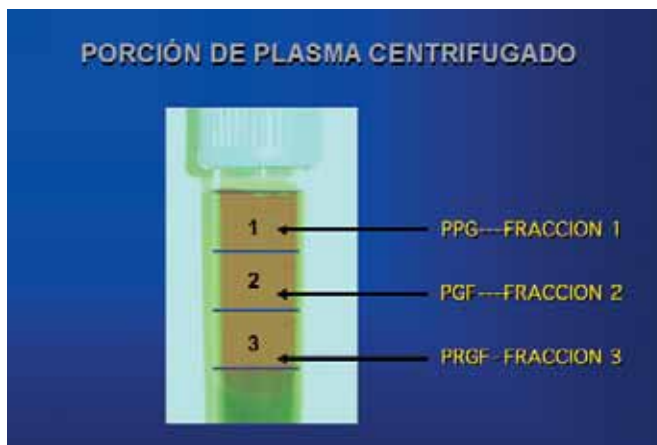


Fig. 2-b: Representación esquemática.

Todos los pacientes fueron intervenidos bajo anestesia general y permanecieron hospitalizados durante 24 horas.

Técnica de obtención de los F.C.P.

Para la obtención de los F.C.P., se realiza la extracción de sangre, preferiblemente mediante un sistema con palomita y tubos de vacío estériles de 4,5 cc que contengan citrato sódico al 3,8%. La cantidad de sangre necesaria dependerá de las áreas a tratar; generalmente esta cantidad oscila entre 20 y 40 cc, es decir un total de 6 a 10 tubos .

Estos tubos con la sangre extraída se agitan ligeramente para formar una buena mezcla con el citrato sódico y evitar la coagulación sanguínea.

Posteriormente se colocan los tubos en número par y simétricamente en una centrifugadora digital de cabezales oscilantes y se centrifugan durante 8 minutos, 1800 revoluciones por minuto (rpm) a temperatura ambiente.

Una vez finalizada la centrifugación, podremos observar en estos tubos, una separación de porciones que quedan organizadas de la siguiente manera:

A-Una porción clara superior, que corresponde a las plaquetas. Su cantidad es variable de unos individuos a otros y suele ser la mitad del contenido aproximadamente (2cc, es decir el 45%).

B-Una porción estrecha intermedia que corresponde a la serie blanca, de 1 mm de grosor aproximadamente.

C-Una porción roja, inferior , que corresponde a la serie roja y que corresponde a un 45% del total, aproximadamente (Fig.1).

Es importante destacar que todos aquellos tubos que después de centrifugados presenten un aspecto turbio deben ser desechados, ya que en ellos se ha producido una hemólisis debido a extracción defec-

tuosa de la sangre por lesión del vaso sanguíneo en el momento de la extracción, lo que produce una liberación excesiva de tromboplastina tisular.

Utilizaremos la porción superior, correspondiente a la serie plaquetaria, la cual dividiremos en tres fracciones iguales que numeramos de 1 a 3 comenzando por la porción superior, es decir por la más lejana a la serie roja. Cada una de estas fracciones suele suponer un total de 0.5 a 1 cc. (Fig. 2).

-Fracción 1: Tercio superior : Es la más pobre en plaquetas y por consiguiente también pobre en factores de crecimiento; la definiremos como P.P.G.F (Plasma Poor in Grow Factors) o plasma pobre en plaquetas.

-Fracción 2: Tercio intermedio: Presenta una proporción de plaquetas muy similar a la que existe en sangre periférica y la definimos como P.G.F. (Plasma Grow Factors, Plasma con Factores de Crecimiento)

-Fracción 3: Tercio inferior: Se encuentra inmediatamente por encima de la serie blanca. Corresponde a la porción más rica en plaquetas y por tanto en factores de crecimiento plaquetario, y la definimos como P.R.G.F. (Plasma Rich in Grow Factors), Plasma Rico en Factores de Crecimiento.



Fig. 3: Grasa autóloga una vez centrifugada.

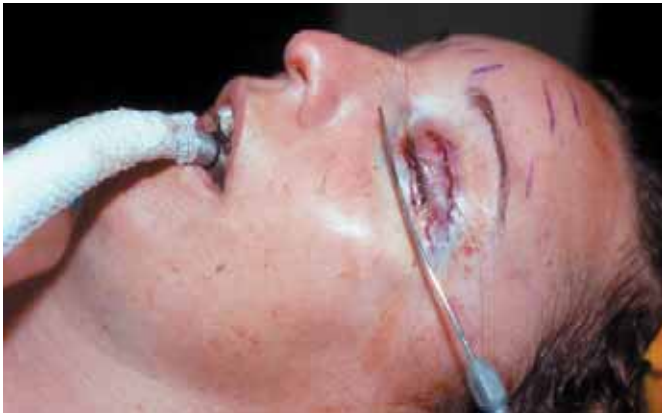

Fig. 4a: Intraoperatorio, zona de infiltración en "Tear Through" solo 3 mm.

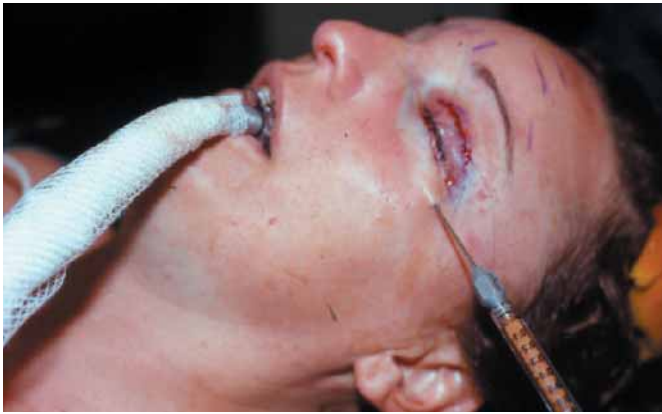

Fig. 4b: Intraoperatorio, infiltración con grasa autóloga y P.R.F.G. en Surco orbitario.

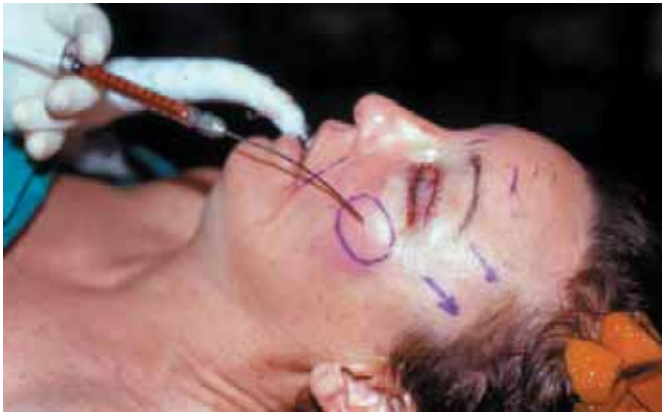

Fig. 5a: Intraoperatorio, zona de infiltración malar.

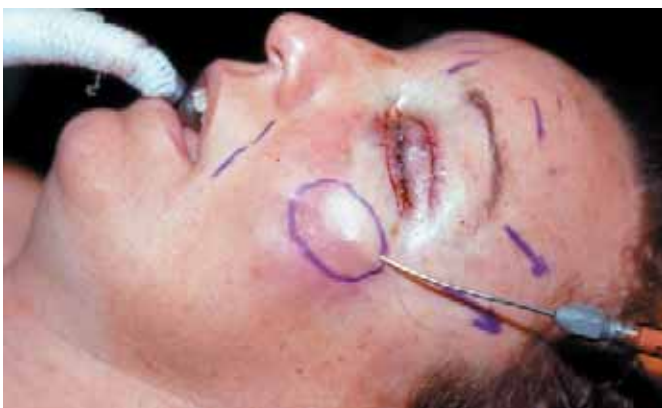

Fig. 5b: Intraoperatorio, infiltración con grasa autóloga y P.R.F.G. región malar.

A continuación separaremos el plasma obtenido en estas tres fracciones; con una pipeta estéril extraemos la primera fracción o tercio superior (fracción 1), de aproximadamente 0.5 cc. Esta porción es pobre en plaquetas y factores de crecimiento, por lo cual, no la utilizaremos.

Posteriormente tomaremos la fracción 2 y con la pipeta la pasamos a un tubo estéril, y a continuación la fracción 3, que es la más rica en plaquetas y factores de crecimiento que pasamos también a un tubo estéril.

Una vez obtenidas las fracciones 2 y 3 (P.G.F. y P.R.G.F.) se procede a la activación del fibrinógeno. Para ello se añaden 0.05 cc de cloruro cálcico al 10% por cada 1 cc de plasma rico en plaquetas y factores de crecimiento.

Cuando ya lo tenemos activado, como en este caso, lo que nos interesa es unirlo con la grasa con la que efectuaremos el lipofiling, no esperamos y mezclamos la fracción 3 con la grasa, ya que sino se formaría un coágulo, y procedemos a efectuar el lipofiling.

Si deseamos formar un coágulo, esperaremos entre 5 a 8 minutos. El tiempo varía en relación al número de plaquetas presentes, que dependerá de las variaciones personales de cada paciente. Si deseamos obtener un coágulo en menos tiempo, es necesario equilibrar la temperatura de las fracciones a la temperatura corporal (37°); para ello podemos utilizar un recipiente con agua caliente y sumergir la mezcla, con lo que obtendremos el coágulo en un período de 2 a 3 minutos. Este coágulo lo podremos fijar en una determinada área mediante suturas (surcos nasogenianos, nasoyugal, etc.) si es necesario por ejemplo en casos de exéresis de tumores cutáneos o pérdidas de sustancia faciales (4-6).

Para el relleno y remodelación del surco orbitario ("Tear Through") si lo queremos hacer solamente con factores de crecimiento plaquetario sin grasa, es útil no esperar a que se forme el coágulo completamente, pero sí que éste no sea completamente líquido, sino un poco denso.

La fracción 2 aislada, puede utilizarse como antiinflamatorio o como mesoterapia facial enriquecida con nutrientes.

Técnica de obtención de grasa:

Para la obtención de la grasa, preferimos la zona periumbilical y la cara interna de la rodilla.

Usamos cánulas romas descrita por Coleman para la aspiración; realizamos un vacío manual con jeringa de 10cc, con lo que obtenemos la cantidad de grasa necesaria y evitamos el traumatismo de los adipocitos. Además las mismas jeringas las podemos utilizar para la posterior centrifugación, y así disminuir la manipulación y oxidación de la grasa extraída (7).

Centrifugamos dicha grasa a 3000 rpm durante 5 minutos y obtenemos tres porciones, una superior que contiene ácidos grasos, una intermedia que contiene la grasa que queremos utilizar y una inferior que es de contenido hemático. Se eliminan las porciones superior e inferior, con lo que nos queda la grasa para ser utilizada como injerto autólogo (Fig. 3).

Mezcla de la grasa y F.C.P.

Esta grasa la mezclaremos preferentemente con la Fracción III es decir con los P.R.G.F. pero si precisamos mayor volumen utilizamos también la Fracción II con los P.G.F. previamente activados y sin esperar a que hagan coágulo.

La proporción de factores de crecimiento plaquetario y de grasa será la siguiente: por cada 8 cc de grasa (80%), 2 cc de factores de crecimiento (20%); después, esta mezcla de grasa y F.C.P., la pasamos a jeringas de 1cc para su infiltración.

Técnica de inyección de grasa enriquecida con F.C.P.

Para el relleno y remodelación del surco orbitario si lo queremos hacer con factores de crecimiento plaquetario e injertos de grasa, es muy importante ser muy prudentes en la cantidad a injertar. Nosotros recomendamos no sobrepasar los 3 mm. de la mezcla en cada lado (Fig. 4 a, b).

Una vez realizada la ritidectomía realizamos un lipofiling asociado mediante inyección en túneles con jeringas de 1 cc. y cánulas romas en entrecruzamiento y en profundidad en toda la región malar, que es donde obtendremos los mejores resultados con una muy buena definición del ovalo facial. A nivel malar, infiltramos en profundidad sobre el periostio malar con jeringa de 1cc y cánula roma, un total de 8 a 12 cc en cada lado, mediante túneles entrecruzados, desde la región zigomática y desde el surco nasogeniano (Fig. 5 a, b).

También en ambos surcos nasogenianos con un total de 2 a 4cc en cada lado y también 1 ó 2 cc en el labio superior o/y inferior, aunque en los labios, debido a su movilidad el resultado final es pobre. En ocasiones realizamos también inyección de grasa en la zona más externa de la cola de la ceja y por debajo de ésta, para conseguir su elevación.

En el lifting endoscópico del tercio superior, esta técnica nos es de gran utilidad para remodelar los pómulos (Fig. 6 a-c).

En la ritidectomía, después del despegamiento cutáneo y del tratamiento adecuado del SMAS y el platisma, podemos usar la fracción 2 que no se haya mezclado con la grasa, una vez activada, para realizar una irrigación en el plano de disección; con ello conseguimos tener a este

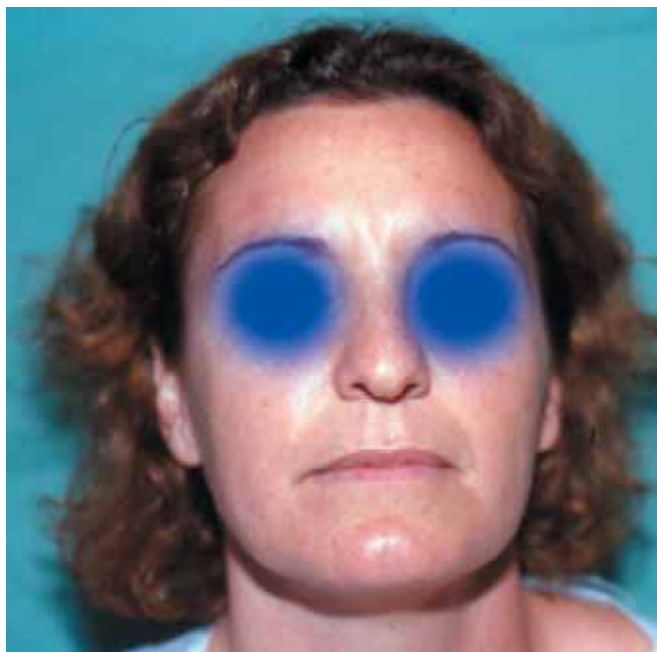

Fig. 6 a: Caso 1. Preoperatorio.

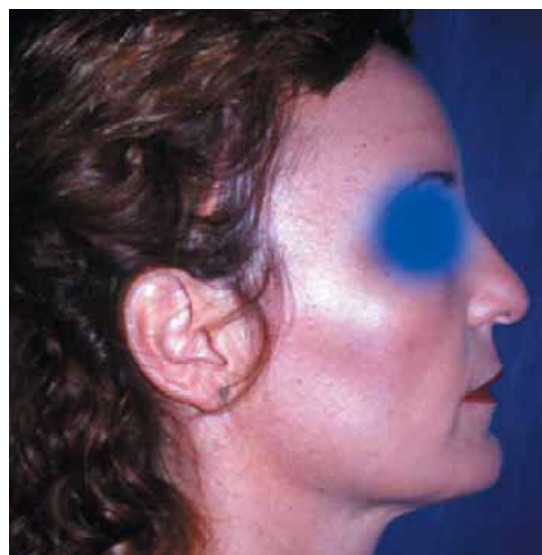

Fig. 6 b: Caso 1. Postoperatorio (Doce meses).

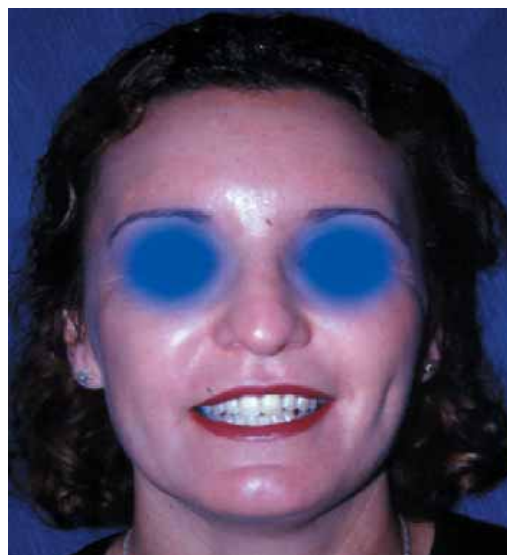

Fig. 6 c: Caso 1. Postoperatorio (Doce meses).

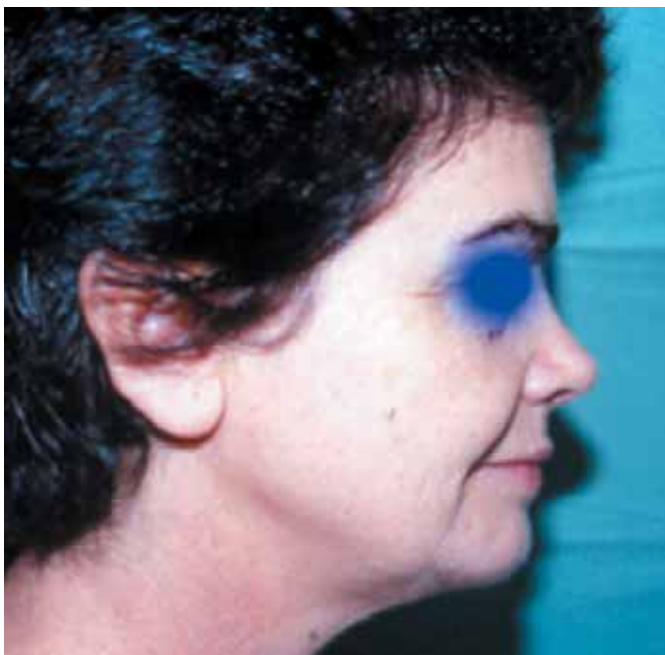

Fig. 7 a: Caso 2. Preoperatorio.

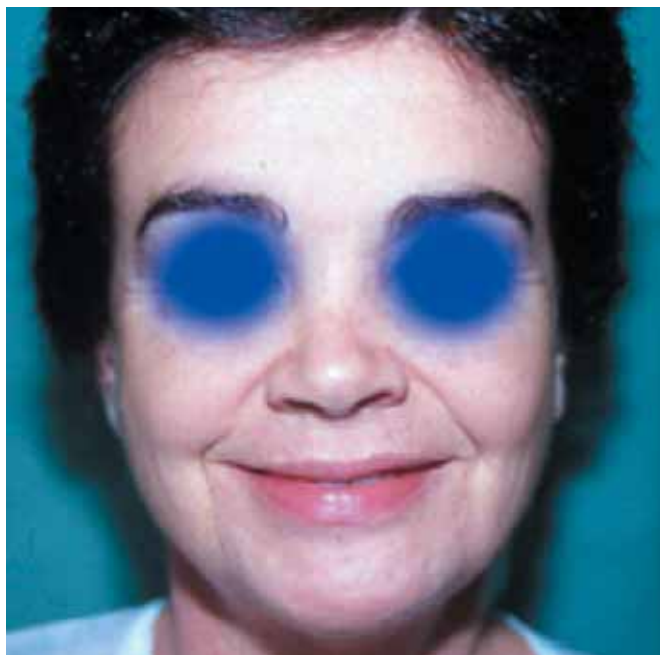

Fig. 7 b: Caso 2. Preoperatorio.

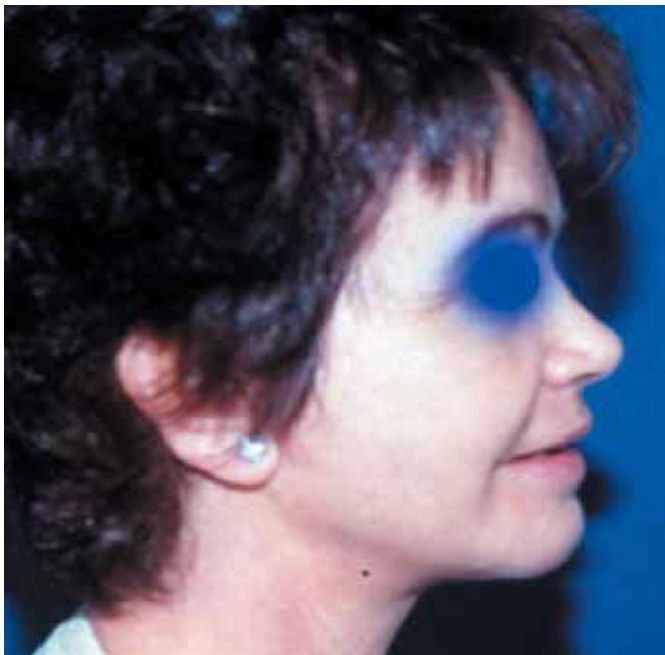

Fig. 7 c: Caso 2. Postoperatorio (Doce meses).

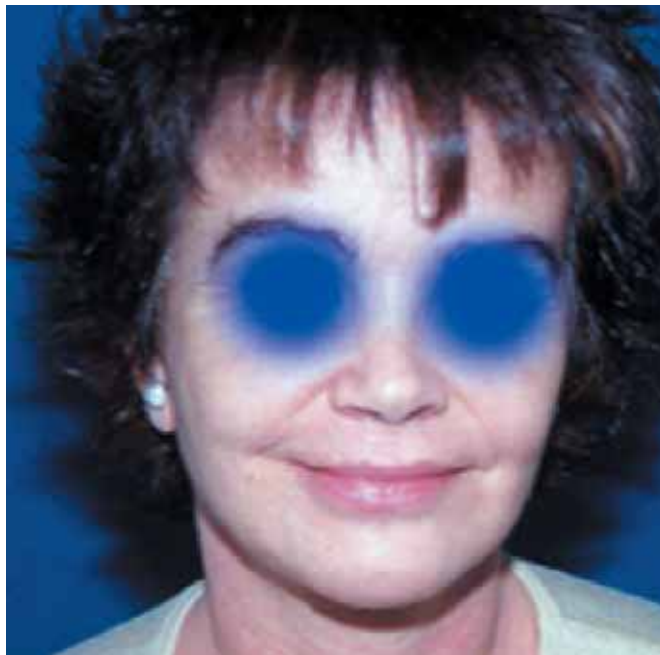

Fig. 7 d: Caso 2. Postoperatorio (Doce meses).

nivel factores de crecimiento plaquetario, así como componentes antiinflamatorios, que nos generarán una menor inflamación postoperatoria inmediata y una recuperación más precoz, así como la adhesión tisular entre los planos despegados. Una vez suturada la piel utilizamos la mezcla de grasa y factores de crecimiento para acabar de remodelar los pómulos y la región malar, infiltrar los surcos nasogenianos, el mentón, los labios, las mejillas y alguna depresión mandibular si es necesario (Fig. 7 a-d).

Resultados

En la región malar los resultados obtenidos son ópti-

mos, con permanencia a largo plazo (más de 20 meses), configurando un ovalo facial muy satisfactorio. A nivel de los labios los resultados son muy pobres, reabsorbiéndose muy rápidamente (se reabsorbe entre 30 a 45 días en un 50% de los casos aproximadamente) y además, se forman equimosis y hematomas debidos a la inyección. A nivel de las mejillas los resultados son muy buenos. En todas las zonas inyectadas se aprecia una mejoría de la calidad de la piel, además de un aumento y remodelación del plano subcutáneo-graso. Este hecho viene dado por la presencia de células madre en el tejido graso que hacen que mejoren estos tejidos.

Los pacientes fueron evaluados durante el periodo postoperatorio de la siguiente manera: a la semana, a los 15 días, al mes, a los 3 meses, a los 6 meses y finalmente al año realizando 3 controles fotográficos (primer mes, sexto mes y al año).

Observamos que durante las dos primeras evaluaciones, se evidenciaban pequeñas equimosis y una leve inflamación del área tratada. Al mes de postoperatorio podíamos observar una modificación del volumen de las áreas infiltradas muy satisfactoria tanto en pómulos, como en labios, surcos nasogenianos, etc. Al tercer mes, apreciábamos que los pómulos y la cola de la ceja permanecían sin modificación alguna en relación a la evaluación previa, pero a nivel de surcos nasogenianos y labios el volumen había disminuido entre un 10% a 15%. En la evaluación final (12 meses), los pómulos y la cola de la ceja seguían manteniendo el volumen original infiltrado, pero en surcos nasogenianos y labios solo permanecía entre el 65% a 60% del material infiltrado.

La mejoría en la calidad de la piel de los pacientes durante este periodo de evaluación y después del mismo (12 a 18 meses) permanecía. Esta valoración de la calidad de la piel es cualitativa, pues se observa mejoría en el brillo, textura y elasticidad de la piel de las áreas tratadas.

Discusión

En la serie de casos que presentamos en este trabajo, usamos los Factores de Crecimiento Plaquetario (F.C.P.) en el ámbito de la Cirugía Estética. Solemos mezclarlos con grasa autóloga o bien utilizarlos de manera independiente en diferentes procedimientos quirúrgicos; siempre activándolos con cloruro cálcico pero sin esperar a que se genere un coágulo.

En el lipofiling facial aislado o bien en el contexto de la ritidectomía nos son de gran utilidad (8). Los injertos de grasa autóloga obtenida mediante lipoaspiración y posterior centrifugado de la misma, son mezclados con los F.C.P. para obtener un resultado más duradero con menor reabsorción de la grasa implantada.

El hecho de mezclar la grasa destinada al injerto autólogo con factores de crecimiento plaquetario nos genera una reabsorción de la misma implantada muy baja, a la vez que los componentes antiinflamatorios presentes, generan una menor inflamación en el postoperatorio inmediato y una recuperación más rápida.

En el lipofiling facial aislado, buscamos conseguir un rejuvenecimiento y modificación de los volúmenes faciales mediante injerto de grasa que no se reabsorbía. Se realiza la infiltración de la grasa obtenida por el procedimiento anterior y enriquecida con P.R.G.F y P.G.F. en la región malar, surcos nasogenianos, cola de la ceja, mentón y mejillas.

A nivel de labios el resultado ha sido muy pobre, ya

que se reabsorbe, tanto al usar la grasa sola como la enriquecida con F.C.P. Este hecho se debe a la gran movilidad de los labios.

Es importante hacer notar la mejoría de la calidad de la piel en estas zonas inyectadas como ya publicamos en nuestro trabajo de lipodistrofia facial en pacientes con VIH tratados con lipofiling, lo que parece estar relacionado con la presencia de células madre en el tejido adiposo, que tiene una gran capacidad de regeneración. También el hecho de que la grasa este enriquecida con PRGF explica que en las zonas sin movimiento (área malar) el porcentaje de permanencia del injerto de tejido graso sea tan elevado.

Conclusiones

Consideramos de gran utilidad el uso de F.C.P. asociados a los injertos de grasa autóloga en el lipofiling facial, bien sea solos o asociados a otros procedimientos como la ritidectomía; con ello conseguimos un menor índice de reabsorción de la grasa implantada, así como una mejoría en la textura y calidad de la piel de las áreas tratadas; además de un efecto antiinflamatorio postoperatorio importante. En el área que hemos obtenido mejores resultados es en la región malar con una muy buena definición del ovalo facial.

Dirección del autor

Dr. José M^a Serra Renom
Instituto de Cirugía Estética Dr. Serra Renom
Consultorios Quirón
Virgen de la Salud 78-5° E
08024 Barcelona (España)
e-mail: drserra@cirugiaestetica.org

Bibliografía

1. Vila-Rovira, R y Serra-Renom, J.M: "Autotransplante de grasa. Microinyección de grasa en la región facial". Cap XV de Liposucción en Cirugía Plástica y Estética. Ed. Masson Barcelona. 1987
2. Serra-Renom, J.M y Fontdevila, J: "Treatment of Facial Fat Atrophy Related to Treatment with Protease Inhibitors by Autologous Fat Injection in Patients with Human Immunodeficiency Virus. Infection" *Plast. Reconstr. Surg.* 2004, 114:551.
3. Vila Rovira, R. y Serra - Renom J.M.: "Liposucción en Cirugía Plástica y Estética". Salvat Editores S.L. Barcelona 1987, Pp: 175.
4. Eppley, B Woodell, J.Higgins, J.: "Platelet Quantification and Growth Factor Analysis from Platelet-Rich Plasma: Implications for Wound Healing". *American Society of Plastic Surgeons* 2004; 114(6): 1502.
5. Herrik, C, Westermarck, B. Wasteson, A "Specific receptor for platelet-derived growth factor on cells derived from connective tissue and glia". *Proc. Natl Acad. Sci. USA.* 1981, 78(6): 3664.
6. Marx, M, Perlmutter, R, Madri, J.: "Modulation of Platelet-derived Growth Factor Receptor Expression in Microvascular Endothelial Cells during In Vitro Angiogenesis". *The American Society for Clinical Investigation, Inc.* 1994, 93:131.
7. Coleman, S.R.: "Facial recontouring with liposuction" *Clin. Plast. Surg.* 1997, 24:347.
8. Coleman, S.R.: "Structural Fat Grafts". *Plast. Surg.* 2001, 28: 11.