

Colgajo perforante tóracodorsal

Toracodorsal perforator flap



Angrigiani, C.

Angrigiani, C.*

Resumen

La espalda es una excelente zona dadora de colgajos. El colgajo perforante tóracodorsal basado en ramas cutáneas de la arteria y vena tóracodorsales que perforan el músculo dorsal ancho, es una modificación del tradicional colgajo musculocutáneo de dorsal ancho que permite lograr una mayor flexibilidad en su traslado y una disminución de su volumen. Puede emplearse como colgajo libre o en isla.

Presentamos su anatomía, disección e indicaciones.

Abstract

Back is an excellent donor site for flaps. The toracodorsal perforator flap, based on cutaneous vessels from toracodorsal artery and vein that pass through Latissimus Dorsi muscle, is a modified conventional musculocutaneous Latissimus Dorsi flap that allows easier movility and a volume reduction. This flap can be used both, free flap or island flap.

We present the anatomy, dissection and applications of this flap.

Palabras clave Colgajos perforantes, Colgajo perforante tóracodorsal

Código numérico 158336

Key words Perforator flaps, Toracodorsal perforator flap

Código numérico 158336

* Cirujano Plástico.

Introducción

Denominamos colgajo perforante tóraco-dorsal al segmento de piel y tejido celular subcutáneo irrigado por la o las ramas cutáneas de la arteria y la vena tóraco-dorsales que perforan el músculo dorsal ancho. Por medio de esta rama cutánea es posible irrigar un área de 25 x 15 cm. de forma segura y constante. Este colgajo puede ser transferido a distancia en forma libre o en isla a la región anterior del tórax, hombro, etc.

Se trata de una modificación del tradicional colgajo musculocutáneo de dorsal ancho que permite lograr una mayor flexibilidad en el traslado y una disminución del volumen, al eliminar la parte muscular.

Recuerdo histórico

La espalda es utilizada como zona dadora de colgajos desde hace más de cien años. Tansini (1-2), describió la utilización de un colgajo del dorso para reconstrucción mamaria y el mismo autor, en un segundo trabajo, menciona la importancia de la incorporación del músculo dorsal ancho al observar que mejoraba la irrigación del colgajo (Fig. 1-2).

En 1912, D'Este (3) publica el método de Tansini para la reconstrucción mamaria inmediata.

En 1939 Hutchins (4) utiliza el músculo dorsal ancho para la reconstrucción de la pared torácica después de una mastectomía.

Davis y col. (5) utilizan el músculo dorsal ancho para cubrir un injerto de fascia lata en un defecto de la pared torácica secundario a la resección de un condrosarcoma en 1949.

Schottstaedt y col. (6) describen la transferencia del músculo dorsal ancho para la flexo-extensión del codo en 1955 y Zancolli-Mitre (7) recogió 8 casos clínicos en 1973.

DesPrez y col (8) cierran un defecto vertebral de mielomeningocele con un colgajo muscular compuesto de dorsal ancho –trapezio en 1971.

Brantigan (9) publica el método de Hutchins para rellenar la axila en 1974.

Olivari (10), Muhlbauer (11) y Bostwick (12,) utilizan el colgajo musculocutáneo de dorsal para reconstrucción mamaria en 1976-77.

De Coninck y col (13) describen la región tóraco-dorsal como posible área dadora de colgajos libres en 1976.

Baudet y col. (14) realizan la primera transferencia libre con microcirugía del pedículo tóraco-dorsal en 1976.

Maxwell (15) publica el colgajo libre de dorsal ancho en 1978.

A fin de disminuir el excesivo volumen que en ocasiones tiene este colgajo, se introdujeron modificacio-

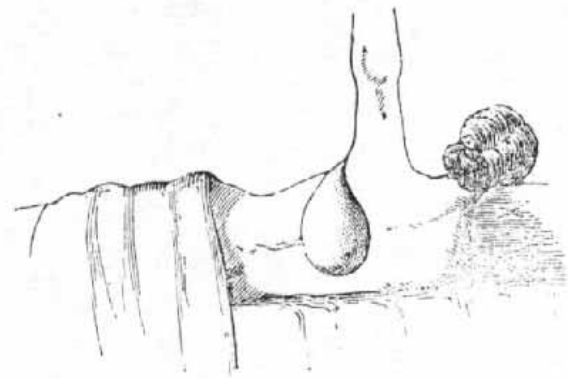


Fig. II.

Fig. 1: Esquema del colgajo diseñado en el trabajo original de Tansini.

nes a la técnica original con el propósito de reducir la cantidad de músculo (16-17).

La utilización de la técnica de colgajos perforantes permitió la elevación de la misma isla de piel y tejido celular subcutáneo que se incorporaba al tradicional colgajo musculocutáneo, pero sin el músculo (18-19). Otras publicaciones subsiguientes convalidan la utilización de este método (20-21).

Anatomía

La arteria tóraco-dorsal es rama de la arteria subescapular o escapular inferior, a su vez rama de la axilar. A 3-4 cm. de su origen, se divide en dos ramas principales, la tóraco-dorsal y la circunfleja escapular. La arteria tóraco-dorsal se dirige hacia abajo y atrás en forma oblicua, alcanza el borde lateral del músculo dorsal ancho y se coloca en la cara profunda de dicho músculo. A 6-8 cm. aproximadamente del pliegue de la axila, el pedículo vascular entra en el músculo y se divide en dos ramas: una horizontal y otra vertical. Esta última es paralela al borde lateral del músculo a unos 2 cm. aproximadamente. Ambas dan a su vez ramas cutáneas que perforan el músculo y llegan a la piel. (Fig.1-4).

Con mucha frecuencia (70-80% de los casos), la arteria tóraco-dorsal da una rama cutánea que rodea el borde del músculo aproximadamente a unos 6-8 cm. de la axila, es decir, en el lugar donde el pedículo entra al músculo. Esta rama cutánea de la arteria tóraco-dorsal está presente en el 75% de los casos según Cabanie y col.(22) y en el 81% entre 100 disecciones realizadas por Rosewell (23).

A veces puede pasar entre las primeras fibras del músculo a pocos milímetros del borde lateral del mismo. Hemos observado esta disposición en otros pedículos vasculares musculares como por ejemplo el recto anterior del muslo, la rama cutánea proximal de la arteria radial, que a veces pasa a través del borde del músculo supinador largo, o la segunda perforante intercostal por el borde lateral del trapecio.

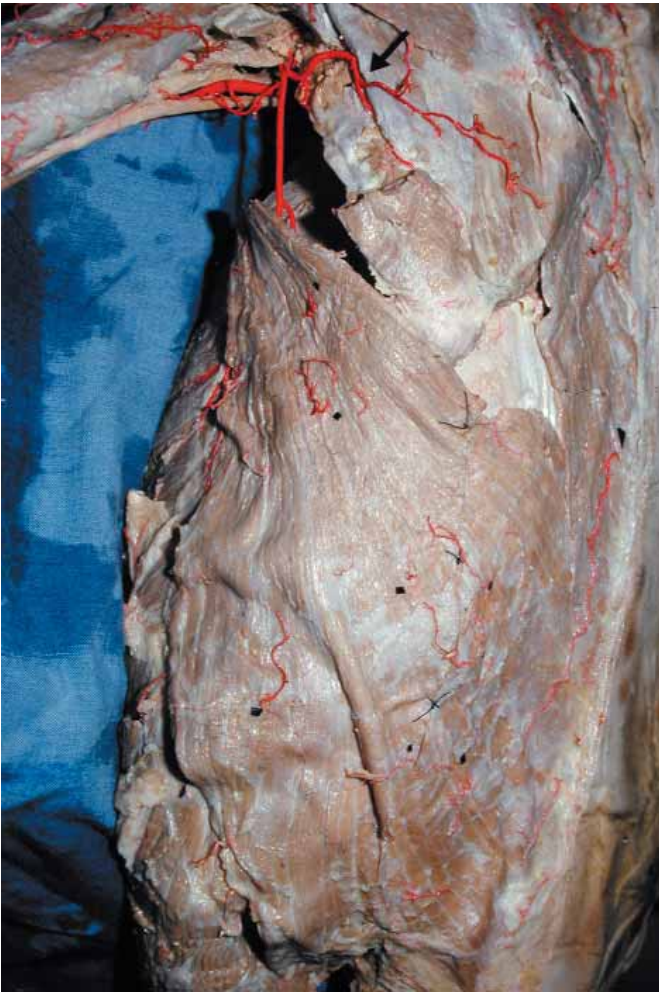

Fig. 2: Ramas perforantes de la arteria tóraco-dorsal.

Cuando esta rama cutánea directa está presente, las ramas perforantes musculares proximales son de menor calibre de acuerdo a la ley de Dubreuil Chambardell.

Técnica quirúrgica

Diseño del colgajo

Marcamos el borde lateral y superior del músculo dorsal. Sobre el borde lateral del mismo y a 7cm del pliegue de la axila se marca un punto que es el centro de una circunferencia de 3 cm de diámetro: esa es la ubicación aproximada de la perforante cutánea proximal de la arteria tóraco-dorsal.

El colgajo está centrado en la perforante cutánea proximal de la rama vertical que generalmente es la de mayor calibre. Esta rama puede identificarse con un Doppler preoperatoriamente; está ubicada a 6-8 cm. del pliegue axilar y a 1-2 cm. del borde lateral del músculo. Tal como se mencionó anteriormente, se debe tener en cuenta la posibilidad de la rama cutánea directa que está ubicada muy próxima. Por este motivo preferimos marcar esta circunferencia de 2-3 cm. de diámetro en el área aproximada. Esta zona debe

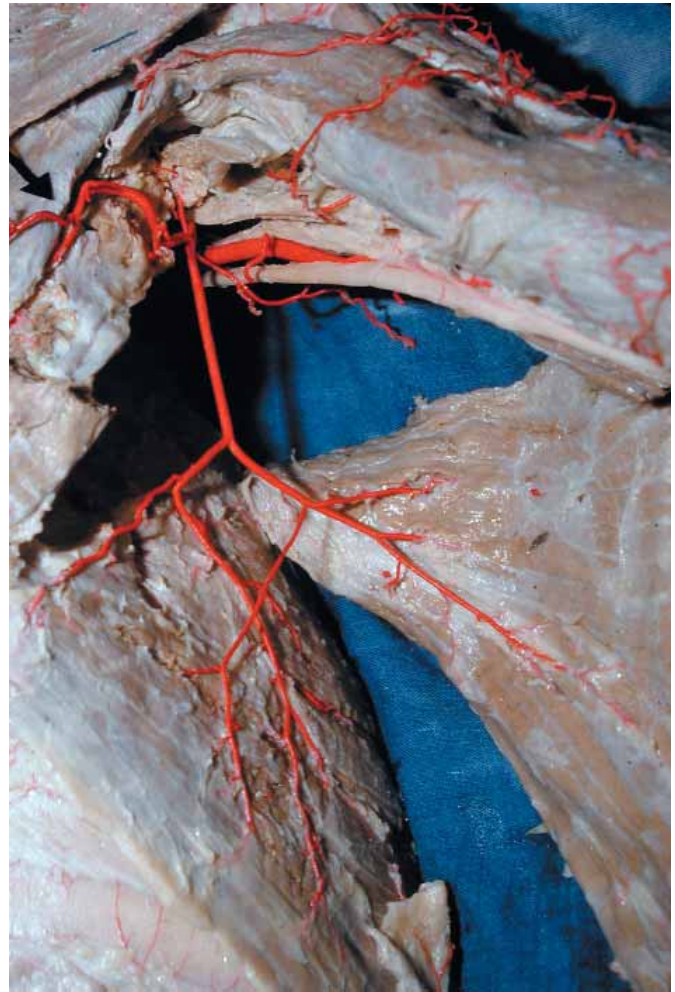


Fig. 3: Pedículo vascular tóraco-dorsal.

estar dentro del diseño del colgajo, como es lógico. A partir de allí se puede hacer el diseño en forma de huso como es corriente, colocando el eje longitudinal del mismo hacia cualquier dirección. Generalmente preferimos hacerlo hacia adelante para aprovechar mejor las posibilidades de cierre directo de la zona dadora que da el colgajo de avance lateral. La posición y ubicación del músculo subyacente no tiene ninguna relación con el diseño del colgajo. Puede diseñarse un colgajo con eje longitudinal hacia la región submamaria, casi totalmente por fuera de los límites del músculo dorsal ancho (Fig. 5).

Elevación

Colocamos al paciente en decúbito lateral con el brazo también incluido en el campo operatorio. Se realiza la incisión del borde inferior del colgajo y se expone el borde lateral del músculo dorsal ancho. La disección continúa en el plano supraaponeurótico con magnificación de 2-4X hacia la parte proximal o superior. Es posible ver los vasos perforantes sin dificultad, especialmente si la condición general anestésica es buena, pues es posible ver su latido. Una vez que se localiza la perforante, se completa la incisión de piel hasta la aponeuro-

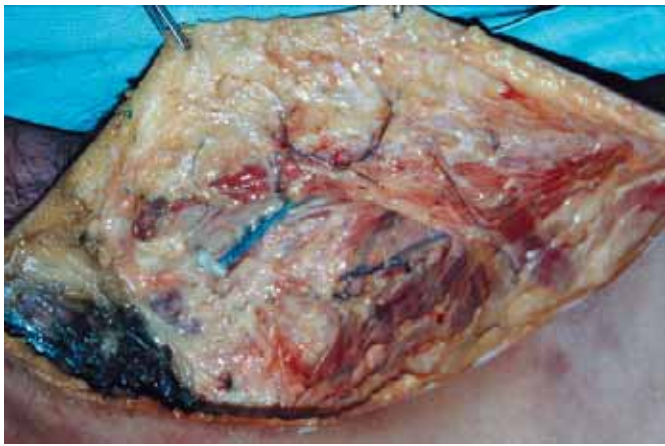

Fig. 4: Preparado anatómico donde se observa la arteria tóraco-dorsal y la rama perforante cutánea proximal.

sis en todo el perímetro del colgajo. La disección de los vasos perforantes dentro del músculo debe hacerse sin conservar fibras musculares adheridas al pedículo. Es un error pensar que es mejor dejar un manguito muscular alrededor del pedículo para mayor seguridad. Generalmente se produce más sangrado y se dificulta mucho la disección. Los vasos perforantes están rodeados de un tejido graso que facilita el procedimiento. La disección continúa hasta el origen de la arteria y vena tóraco-dorsales, donde se seccionan en caso de ser un colgajo libre.

En los casos en que el colgajo es en isla, también hacemos la disección hasta el nivel proximal.

El cierre de la zona dadora se hace en forma directa en colgajos de hasta 12 cm. de ancho sin dificultad.

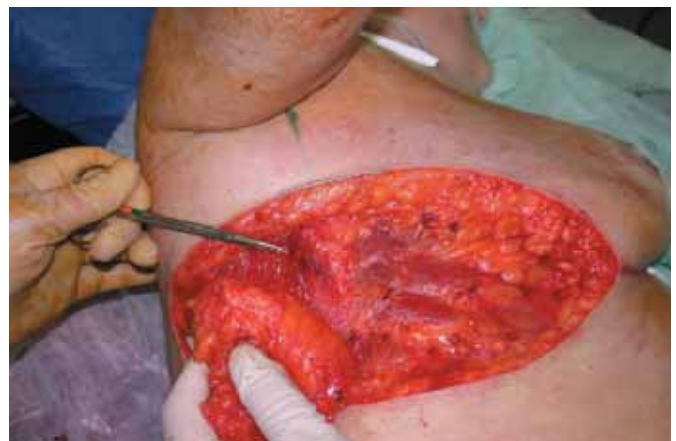
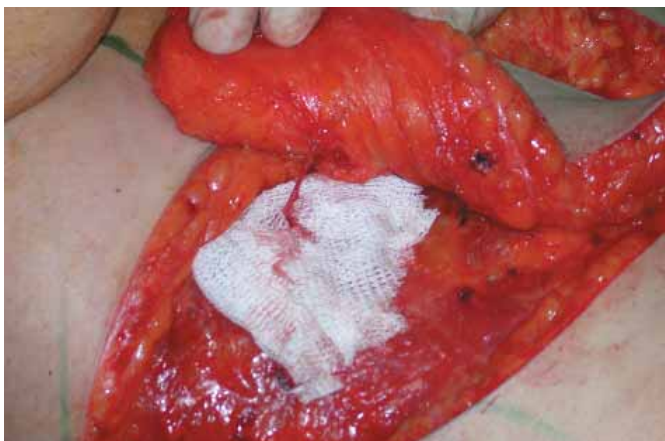
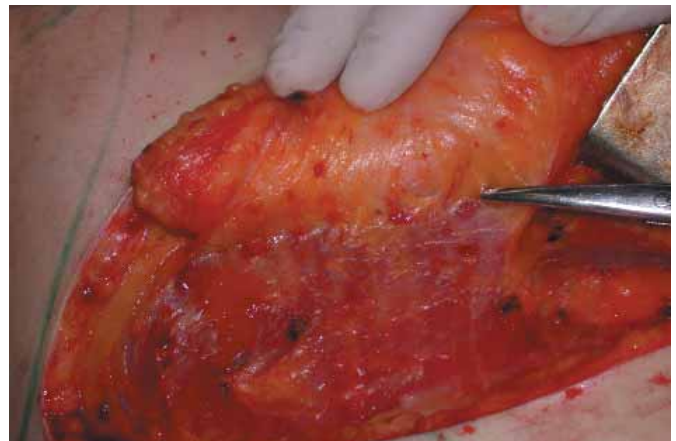
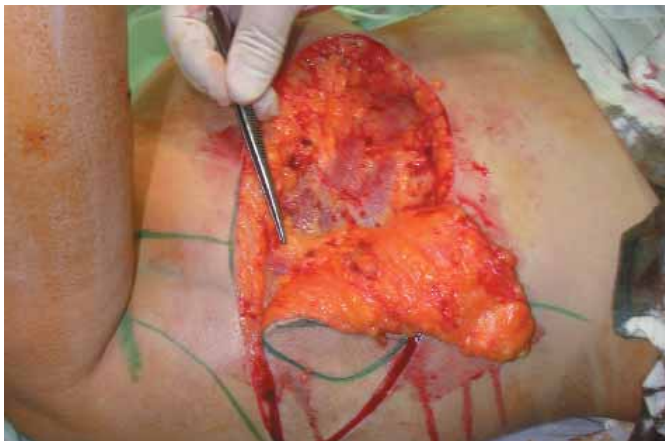
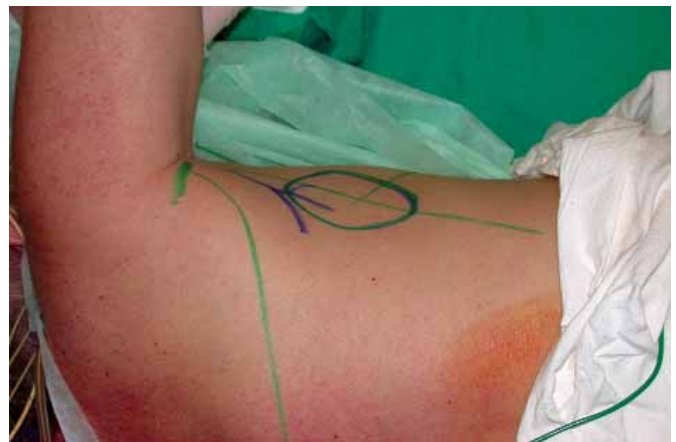
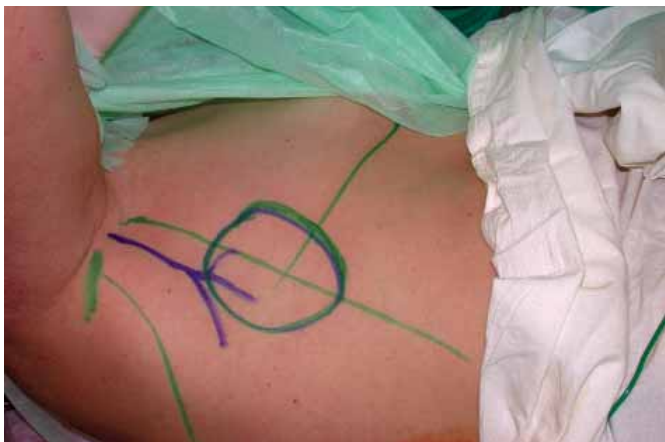Fig. 5: Técnica quirúrgica diseño y elevación.

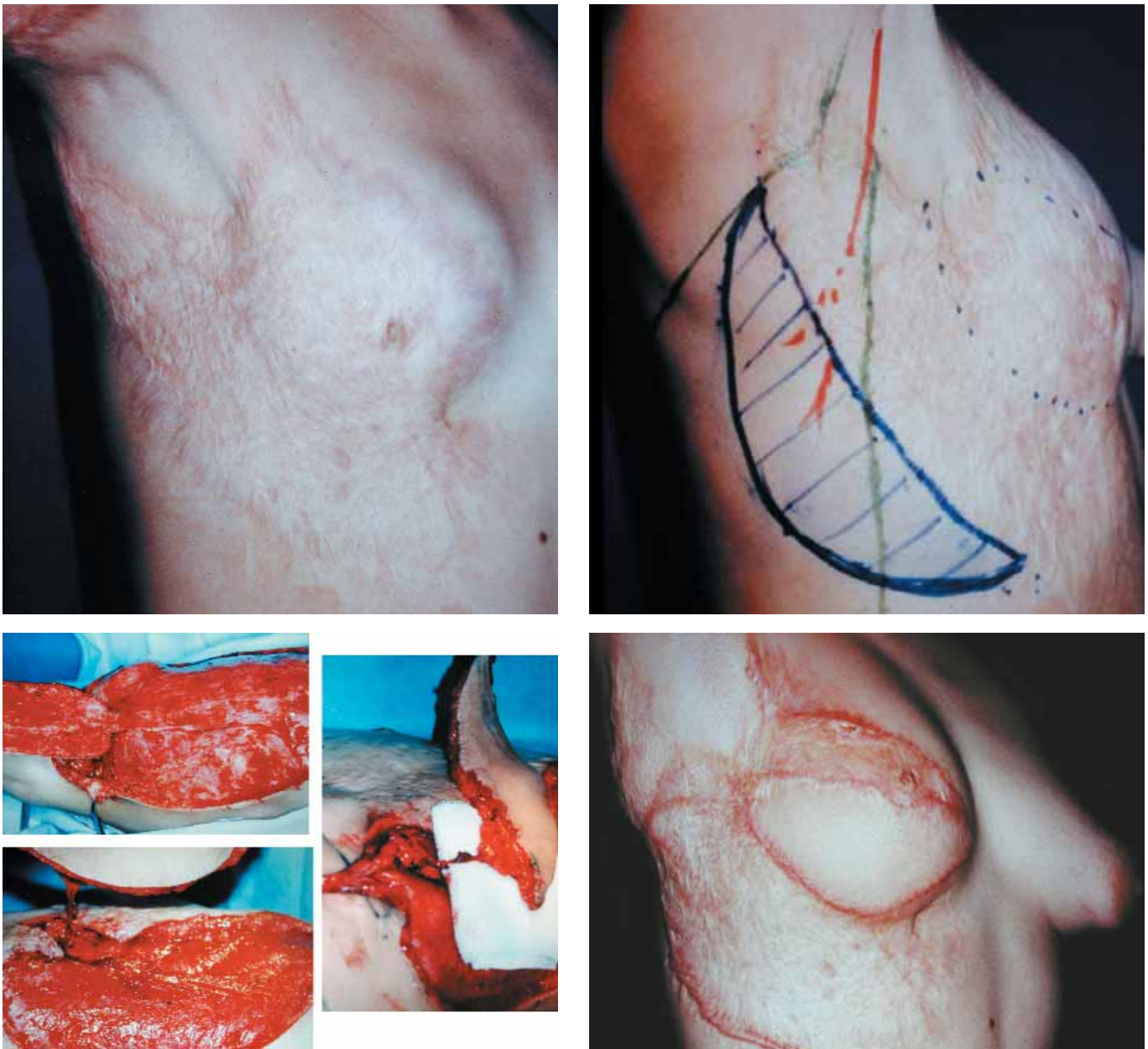


Fig. 6: Indicación del colgajo perforante en una secuela de quemadura.

Indicaciones

El colgajo tóracodorsal perforante en forma libre está indicado en aquellos casos en que se necesita un colgajo fino con un pedículo vascular de buena longitud y buen calibre. Por ejemplo, en las reconstrucciones post-ablación en cabeza y cavidad bucal, cuando es conveniente alcanzar los vasos receptores en el cuello.

En forma de isla, lo utilizamos para reconstrucciones de la cobertura cutánea del tórax anterior, en secuelas de quemadura o para cobertura de hombro; se trata de una muy buena opción porque aporta un colgajo fino que además puede ser diseñado en forma muy flexible.

Consideramos que si bien está indicado para reparar cobertura cutánea en secuelas de quemadura de mama, en las reconstrucciones mamarias es mejor incorporar el músculo, no sólo para aportar volumen,

sino en muchos casos para dar mejor cobertura a una eventual prótesis. Sin embargo, es beneficioso aplicar el conocimiento de “colgajo perforante” para poder independizar la isla cutánea del músculo y aprovechar al máximo el emplazamiento de ambos componentes. La colocación en bloque del colgajo músculo-cutáneo de dorsal ancho no produce el mismo resultado estético en la mayoría de los casos (Fig. 6).

Discusión

La espalda es una excelente zona dadora de colgajos. Permite obtener segmentos de piel y tejido celular subcutáneo de amplias dimensiones con muy poca morbilidad, déficit funcional casi nulo, y con frecuencia con cierre directo de la misma. Existen numerosas posibilidades de pedículos vasculares para irrigar; por

ejemplo: circunfleja escapular superficial, intercostales, dorsal escapular, tóracodorsal, etc.

La piel y el tejido celular subcutáneo (tegumento) poseen una red vascular tridimensional intrínseca de distribución uniforme que es "alimentada" (o irrigada) por arterias llamadas cutáneas, precisamente porque llegan al tegumento. Estas arterias "cutáneas" tienen un recorrido desde su origen hasta llegar al tegumento que está orientado desde la profundidad hacia la superficie por distribución natural de las estructuras anatómicas. Durante ese recorrido están en relación con distintas estructuras anatómicas (músculos, aponeurosis, fascias, huesos, etc.), a las que pueden o no atravesar.

Existe un consenso en denominar colgajos perforantes a aquellos que están irrigados por arterias cutáneas que atraviesan músculos antes de llegar al tegumento.

Es posible clasificar las arterias cutáneas según diferentes criterios; por ejemplo, según su longitud, su diámetro, su origen, etc..., o según el tipo de relación que tengan con las estructuras anatómicas vecinas durante su recorrido hacia el tegumento.

Werner Spalteholz (24) clasificó las arterias cutáneas teniendo en cuenta este recorrido extrategumentario de las mismas, en directas o indirectas (puras o mixtas) según atravesaran o no los músculos subyacentes. El trabajo de Spalteholz es el primero de una larga saga de publicaciones que clasifican los colgajos en base a esta relación extrategumentaria de las arterias cutáneas (colgajos fasciales, septales, septofasciales y distintos tipos I, II, III etc.).

Sin embargo, es importante señalar que estas clasificaciones y denominaciones no están relacionadas con el volumen de tejido que es irrigado por un determinado pedículo, es decir, con el tamaño del colgajo que puede ser transferido con vitalidad por un pedículo vascular. Depende únicamente del flujo que tiene la arteria cutánea que lo irriga (y por supuesto de la vena que lo drena). En otras palabras, la vitalidad de un colgajo tóracodorsal está dada por el diámetro de la rama cutánea y no por el diámetro, longitud, o relaciones que pueda tener la arteria tóracodorsal. La dimensión segura de un colgajo de antebrazo palmar o colgajo chino, no está dada por el diámetro de la arteria radial o por la presencia del septum o la fascia, sino por el diámetro de la rama cutánea que lo nutre independientemente de cualquier estructura con la que se relacione.

Es conveniente mencionar que algunos autores denominan colgajos perforantes no sólo a los irrigados por arterias cutáneas que perforan músculos, sino también a los irrigados por arterias cutáneas que perforan fascias, septos y/o aponeurosis. En este caso, casi todos los colgajos serían perforantes. Creo que es más práctico utilizar la denominación perforante tal como se definió pre-

viamente, es decir, aquellos colgajos irrigados por ramas cutáneas que atraviesan músculos.

Dirección del autor

Dr. Claudio Angrigiani
Hospital General Francisco Santojanni.
Buenos Aires. Argentina
e-mail: claudio@fibertel.com.ar

Bibliografía

1. **Tansini, I.:** "Nuova processo per l'amputazione della mammella per cancro." La Riforma Medica XII, 1896.
2. **Tansini, I.:** "Sopra il mio nuovo processo di amputazione della mammella" Gazzetta Medica Italiana, 1906.
3. **D'Este, S.:** «La technique de l'amputation de la mammelle pour carcinoma mammaire » . Rev. Chir. (Paris), 1912, 45:164.
4. **Hutchins, E. H.:** "A method for the prevention of elephantiasis". Surg.Gyn & Obst , 1969, 69:795.
5. **Davis, H.H., Tollman, J.P. and Brush, J.H.:** "Huge chondrosarcoma of rib". Surgery, 1949, 26:699.
6. **Schottstaedt, E.R. Larsen, L.J., and Bost, F.C.:** "Complete muscle transposition". J.Bone&Joint Surg : 1955, 37A:897.
7. **Zancolli, E.A., Mitre, H.:** "Latissimus dorsi transfer to restore elbow flexion". J. Bone & Joint Surg., 1973, 55A:1265.
8. **Brantigan, O.C.:** "Evaluation of Hutchins modification of radical mastectomy for cancer of the breast". Am. Surgeon, 1974, 40:86.
9. **Olivari, N.:** «The Latissimus flap». Brit. Jour Plast Surg , 1976, 29:126.
10. **Mühlbauer, W. Olbrisch, R.:** "The latissimus dorsi myocutaneous flap for breast reconstruction". Chir Plastica , 1977,4:27.
11. **Bostwick, J., Vasconez, L.O. and Jurkiewicz, M.J.:** "Breast reconstruction after a radical mastectomy". Plast Reconstr Surg., 1978, 61:682.
12. **Desprez, J.D., Kiehn, C. L. and Eckstein, W.:** "Closure of large meningomyelocele defects by composite skin-muscle flap". Plast Reconstr Surg. 1971,47: 234.
13. **de Coninck, A., Vanderlinden, E. Boeckx, W.:** "The thoracodorsal skin flap: A possible donor site in distant transfer of island flaps by microvascular anastomosis". Chir Plast (Berlin), 1976, 3:283.
14. **Baudet, J. Guimberteau, J.C., Nascimento E.:** "Successful clinical transfer of two free thoracodorsal axillary flaps". Plast Reconstr Surg., 1976: 58:680.
15. **Maxwell, G.P., Steuber, K., Hoopes, J.E.:** "A free latissimus dorsi myocutaneous flap. Case report". Plast Reconstr Surg., 1978, 62:462.
16. **Tobin, G.R, Schusterman, M., Peterson, G.H. et al.:** "The intramuscular neurovascular anatomy of the latissimus dorsi muscle : the basis for splitting the flap". PLast Reconstr Surg, 1981, 67:637.
17. **Godina, M.:** "The tailored latissimus dorsi free flap". Plast Reconstr Surg., 1987, 80:304.
18. **Hayashi, A. Maruyama, Y.:** "The "reduced" latissimus dorsi musculocutaneous flap". Plast Reconstr Surg., 1989, 84:290.
19. **Angrigiani, C., Grilli, D., Siebert, J.:** "Latissimus dorsi musculocutaneous flap without muscle". Plast Reconstr Surg , 1995, 96:1608.
20. **Koshima, I. Saisho, H., Kawada, S. et al.:** "Flow-through thin latissimus dorsi perforator flap for repair of soft tissue defects in the legs". Plast Reconstr Surg, 1999, 103:1483.
21. **Kim, J.T, Koo, B.S., Kim, S.K.:** "The thin latissimus dorsi perforator-based free flap for resurfacing". Plast Reconstr Surg., 2001,107:374.
22. **Cabanie H Garbe J-F, Guimberteau, J.C.:** «Anatomical basis of the thoracodorsal axillary flap with respect to its transfer by means of microvascular surgery". Anatomia Clínica, 1980, 2 : 65.
23. **Roswell A.R. Davies, D.M., Eisemberg N. Taylor G.I.:** "The anatomy of the subscapular-thoracodorsal arterial system: study off 100 cadaver dissection". Br. J. Plast. Surgery., 1984, 37:574.
24. **Spalteholz, W.:** "Die Verteilung der Blutgefäße in der Haut" . Archives für Anatomie und Physiologie (Anatomische Abteilung) I.1893.