

# Versatilidad del colgajo en hacha para reconstrucción de lesiones en punta de dedo

## Versatility of the hatchet flap for reconstruction of fingertip injuries



Fernández García, A.

Fernández García, A.\* , Soria Cogollos, T.\*\* , Moreno Villalba, R.A.\*\*\* ,  
Fernández Pascual, C.\*\*\* , Alonso Rosa, S.\*\*\*\*

### Resumen

El colgajo en hacha descrito por Emmet, ha sido recientemente aplicado por Tuncali et al. en amputaciones de punta de dedo. Este sencillo colgajo triangular puede ser utilizado tanto en amputaciones transversas como oblicuas. El objetivo del estudio es presentar nuestra experiencia con este versátil colgajo en la reconstrucción de punta de dedo.

Incluimos en el estudio 5 pacientes que completaron un periodo de seguimiento de un año. El nivel de amputación fue considerado de acuerdo con la clasificación de Ishikawa. Los pacientes fueron preguntados por la existencia de intolerancia al frío, hipersensibilidad y dolor.

Empleamos diferentes diseños del colgajo en hacha que se aplicaron en pacientes pediátricos y adultos con amputaciones múltiples, lesiones del primer dedo del pie o de la mano, de dedos largos y en reconstrucciones con doble colgajo. La media de tamaño del defecto fue 2,2 x 1,4 cm. En todos los pacientes el colgajo aportó almohadillado protector y resultados estéticos. Se observó rigidez articular en un paciente debido a la combinación con un colgajo de dedo cruzado.

El objetivo de toda reconstrucción de punta de dedo es proveer cobertura pulpar suficiente al hueso para evitar inestabilidad y pérdida de sensibilidad como consecuencia de la reconstrucción. El colgajo en hacha es una opción versátil y segura para la reconstrucción de punta de dedo. Los diferentes diseños pueden ser usados conforme a nuestras necesidades.

**Palabras clave** Punta de dedo. Reconstrucción. Colgajo en hacha.

**Código numérico** 15831-32-3231

### Abstract

The hatchet flap described by Emmet, has been recently applied by Tuncali et al. in fingertip amputations. This single triangular flap can be used in different types of injuries, as transverse and lateral oblique amputations. The aim of our study was to present the authors' experience with this versatile flap in fingertip reconstruction.

Five patients who have completed their 1-year follow-up period were included in the study. The level of amputation was categorized according to Ishikawa classification. The patients were queried about the existence of cold intolerance, hypersensitivity and pain.

Different designs of the hatchet flap were used. The authors applied this flap in adult and pediatric patients, with single or multiple amputations, toe, thumb and long finger lesions, or reconstructions with double flap. The average defect size was 2,2 x 1,4 cm. In all the patients the flap has provided protective padding and aesthetic results. Joint stiffness was observed in one patient because the combination with a cross-finger flap.

The concern with all reconstructions of the fingertip is to provide adequate pulp cover of the bone, to avoid bone tip tenderness and to avoid loss of sensibility as a result of the reconstruction. The hatchet flap is a versatile and safe alternative for fingertip reconstruction. Different designs can be used in accordance with our necessities.

**Key words** Fingertip. Reconstruction. Hatchet flap.

**Numeral Code** 15831-32-3231

\* Médico Interno Residente de Cirugía Plástica.

\*\* Cirujano General.

\*\*\* Cirujano Plástico.

\*\*\*\* Jefe de Servicio de Cirugía Plástica.

## Introducción

Las amputaciones de punta de dedo son lesiones muy comunes para las que se han descrito numerosas técnicas reconstructivas (1). Hueston (2) desarrolló en 1966 un colgajo local de avance-rotación, basado en una incisión en forma de L en el pulpejo que permitía un buen avance, pero sacrificaba las terminaciones nerviosas del pedículo contralateral a la charnela. Más adelante, Souquet (3) describió un colgajo derivado del anterior denominado 3A (Avance Arterial Asimétrico). Dicha técnica incluía el pedículo vasculonervioso contralateral a la charnela en el espesor del colgajo con lo que se lograba una mayor sensibilidad en perjuicio de un menor avance. Recientemente Tuncali et al. (4), aplicando los principios de avance rotacional descritos por Emmett (5) a las dos técnicas anteriores, han desarrollado el denominado "Colgajo en hacha para cobertura de punta de dedo".

El objetivo de este estudio es presentar nuestra experiencia en reconstrucción de punta de dedo con éste versátil colgajo.

## Pacientes y método

Utilizamos el colgajo en hacha en la reconstrucción de lesiones de punta de dedo en 5 pacientes. Todos los casos fueron seguidos durante un periodo de un año tras la cirugía. Los niveles de amputación fueron considerados según la clasificación de Ishikawa (4) (Tabla I). Se midió el tamaño del defecto y se valoraron las complicaciones secundarias a la reconstrucción (Fig. 1-5).

### Técnica quirúrgica

Las intervenciones se realizaron bajo bloqueo troncular en los pacientes adultos y bajo anestesia general en los pacientes de edad pediátrica. Utilizamos isquemia por torniquete digital y magnificación óptica.

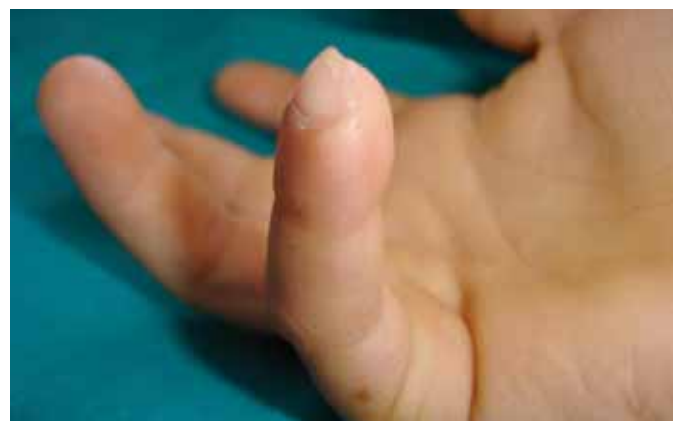
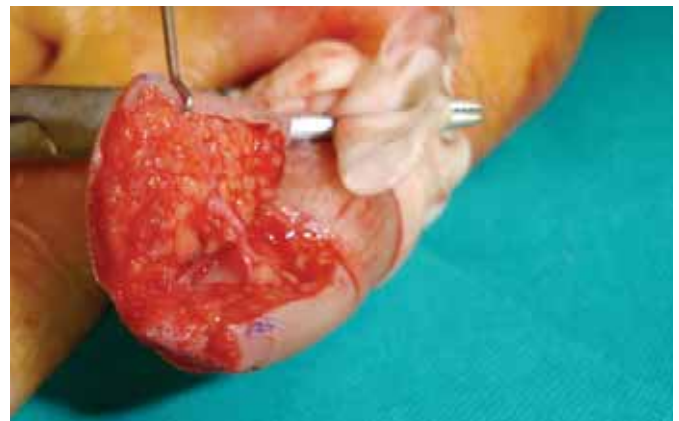
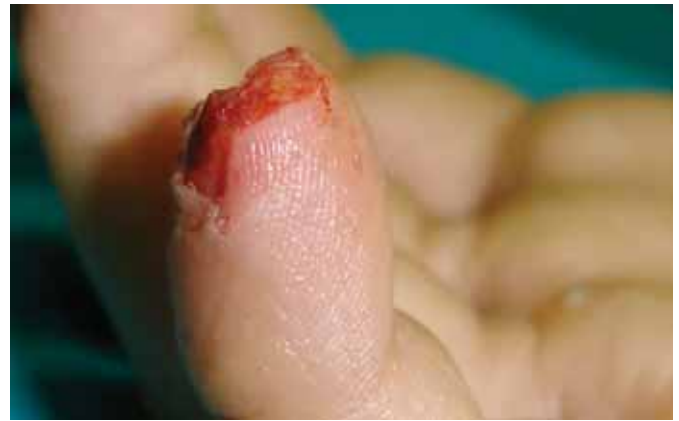Figura 1. Caso clínico nº 1. A: Lesión dorsal transversa de quinto dedo mano derecha. B: Elevación del colgajo bajo torniquete digital. C: Resultado al año de la intervención.

**Tabla I.** Datos de los pacientes, \*Clasificación de Ishikawa (Ishikawa, K., Ogawa, Y., Soeda, H., and Yoshida, Y.: A new classification of the amputation level for the distal part of the finger. J. Jpn. S.R.M., 1990, 3:54)

Caso Clínico	1	2	3	4	5
Edad años	9	34	0,6	21	40
Dedo lesionado	5	2	1	1	2 3
Miembro lesionado	MSD	MSD	MII	MSI	MSI
Nivel de amputación*	I	IV	II	II	I
Tipo de amputación	Dorsal Transversa	Circunferencial	Dorsal Transversa	Dorsal Cubital	Volar Radial
Dimensiones del defecto cm.	0,9 x 1	6 x 3,5	2 x 1,8	2 x 1,5	1,3 x 0,5 1 x 0,3
Técnica reconstructiva	Colgajo en hacha simple	Colgajo en hacha + colgajo dedo cruzado	Colgajo en hacha en MI	Colgajo en hacha sensible	Doble colgajo en hacha
Complicaciones	-	Rigidez articular	-	-	-
Días de recuperación	35	41	33	30	32

MSD: Miembro Superior Derecho. MSI: Miembro Superior Izquierdo. MII: Miembro Inferior Izquierdo

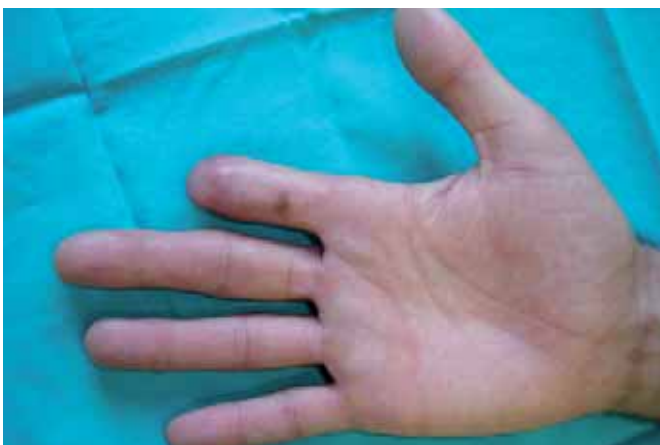
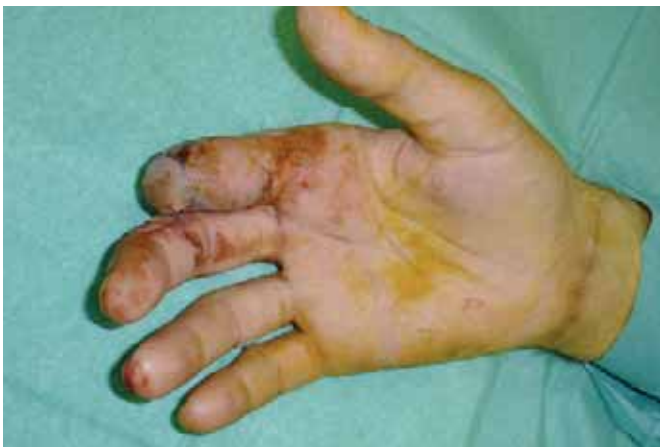
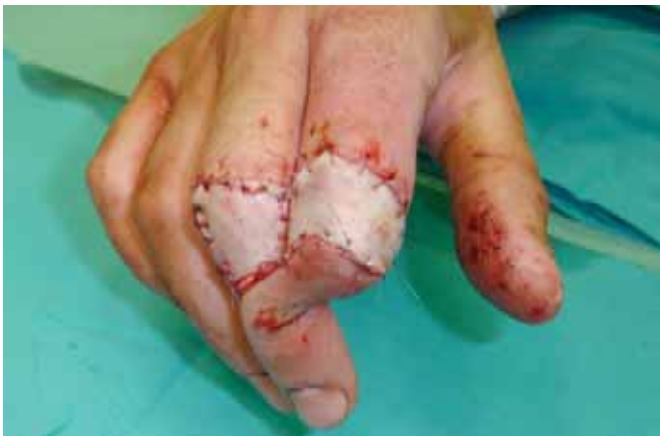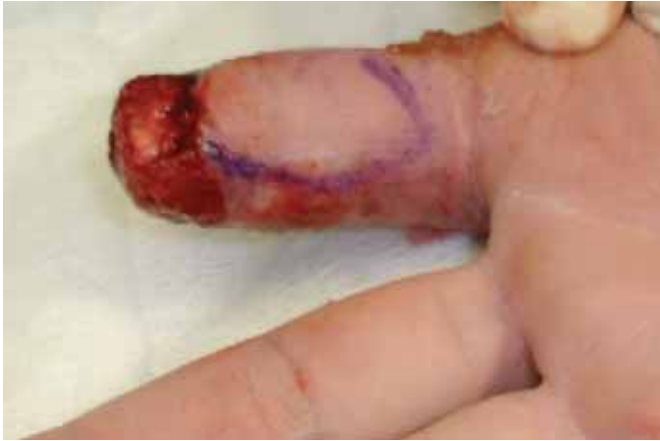Fig. 2: Caso clínico nº 2. A: Lesión circunferencial en segundo dedo de mano derecha, diseño de colgajo en hacha para cobertura sensible del pulpejo. B: Colgajo de dedo cruzado asociado para cobertura de la punta. C: Resultado tras sección del pedículo a las tres semanas de la intervención. D: Resultado al año de la intervención.

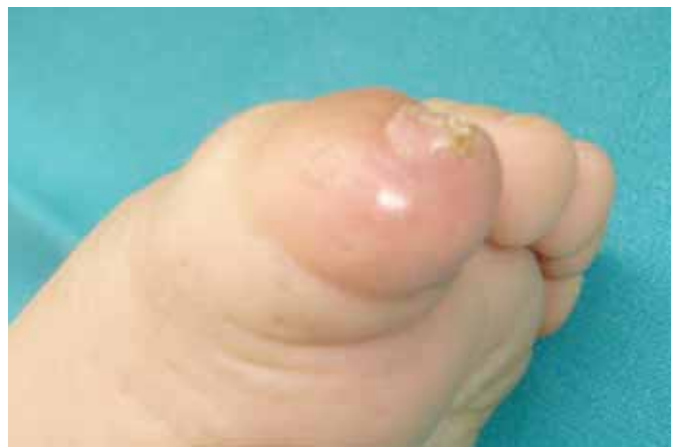
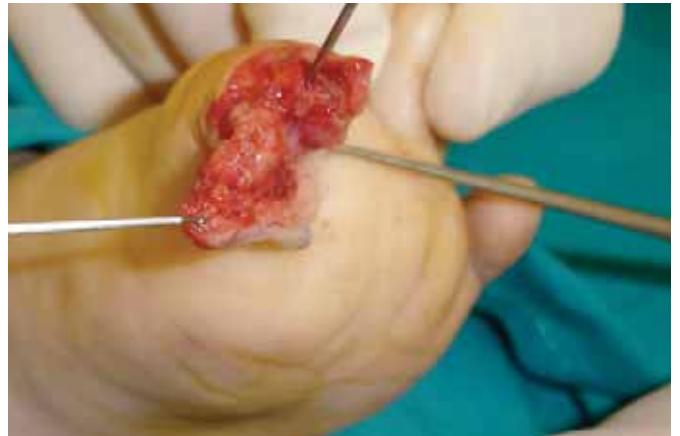
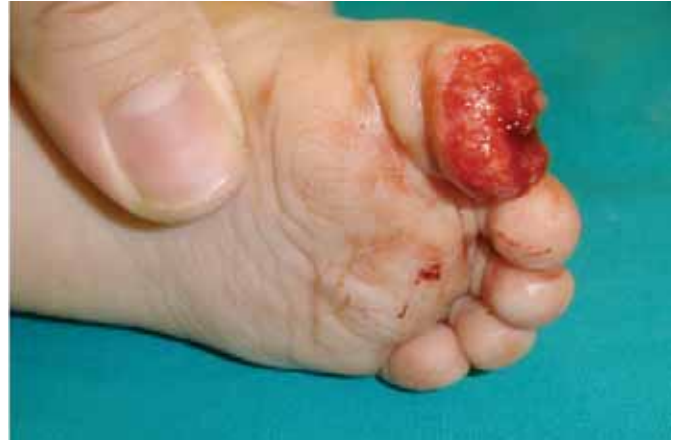Fig. 3. Caso clínico nº 3. A: Luxación abierta de falange distal en primer dedo de pie izquierdo con pérdida de sustancia dorsal transversa. B: Osteosíntesis con aguja Kirschner y colgajo en hacha elevado. C: Resultado al año de la intervención.

Tallamos un colgajo triangular (Fig. 6C) en la cara volar del pulpejo y ubicamos la charnela del colgajo en función de la topografía del defecto y de la dominancia del dedo. Si es posible, evitaremos que la punta del colgajo cruce el pliegue interfalángico distal (Fig. 1B). Sin embargo, puede rebasarse este límite en defectos proximales (Fig. 2A). En el brazo largo del triángulo se realiza una incisión de espesor total hasta el vértice, respetando el pedículo neurovascular subyacente; en ese punto practicamos una incisión de descarga subdérmica hacia distal de aproximadamente un tercio de la longitud del lado

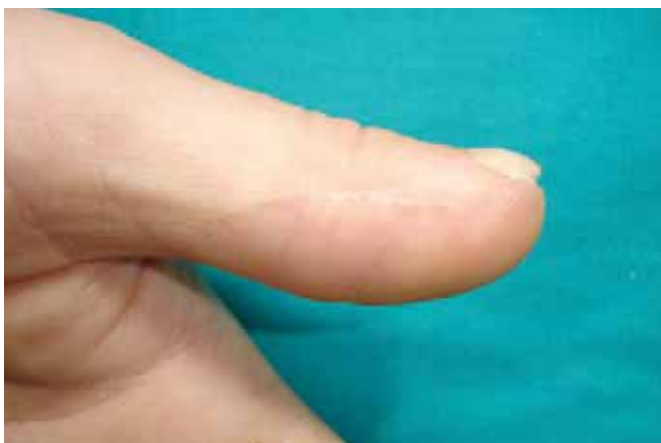
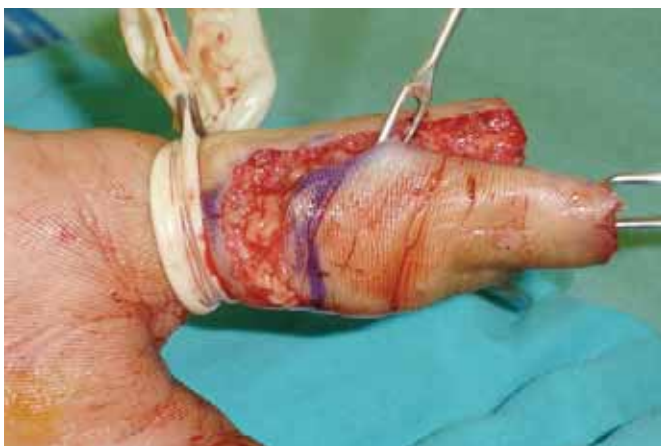
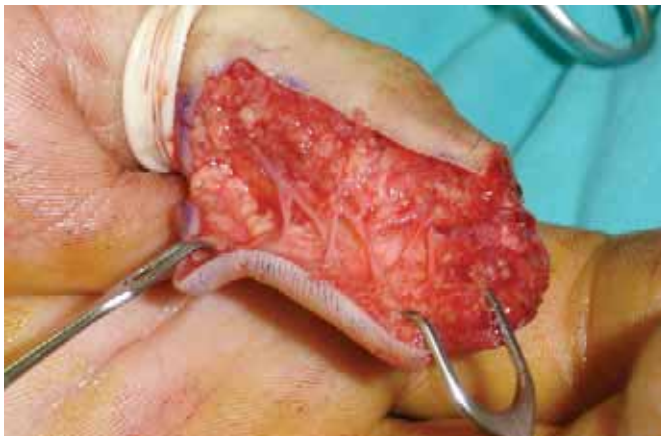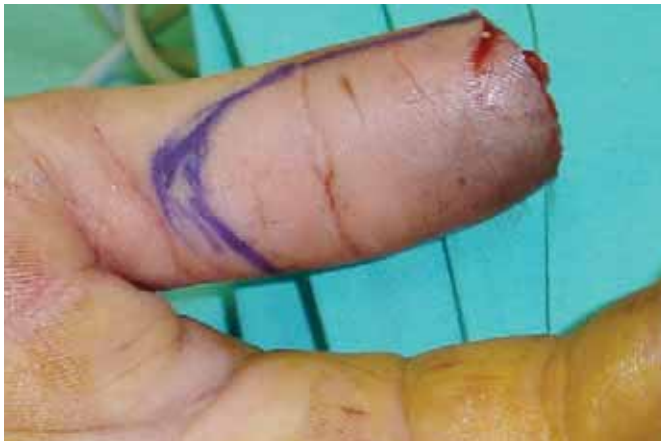Fig. 4. Caso clínico nº 4. A: Amputación dorsal cubital de falange distal de primer dedo mano izquierda, diseño de colgajo en hacha. B: Elevación del colgajo en su variante sensible, preservando las aferencias vasculonerviosas bilaterales. C: Avance-rotación del colgajo. D: Resultado al año de la intervención.

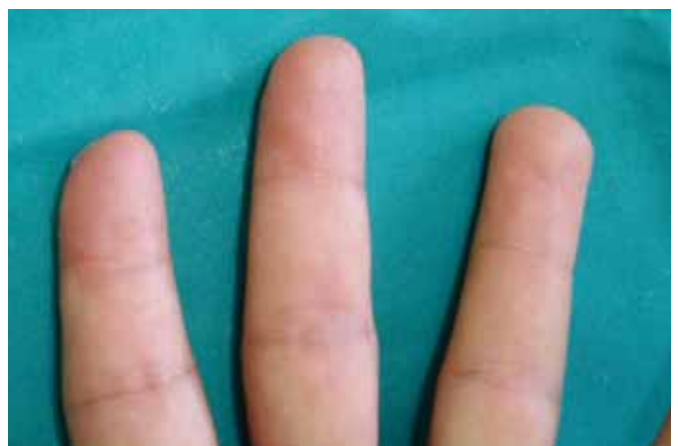
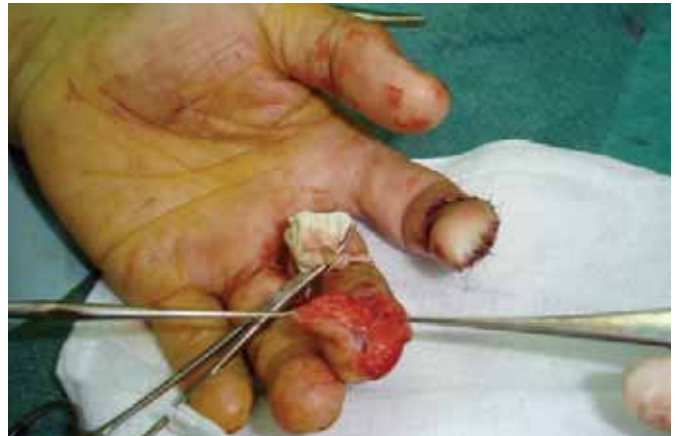
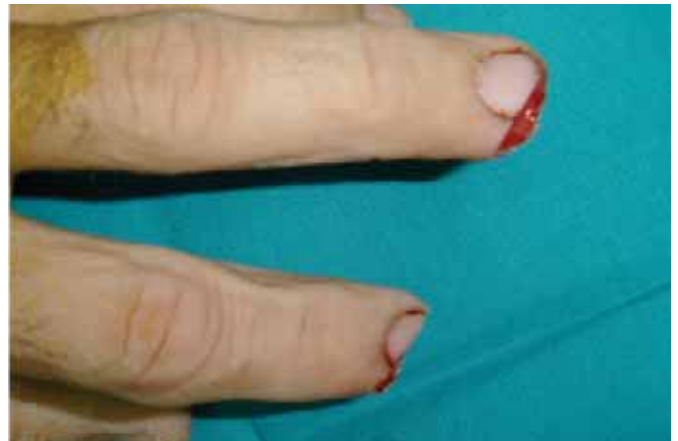Fig. 5. Caso clínico nº 5. A: Doble lesión volar radial en segundo y tercer dedo de mano izquierda. B: Colgajo en hacha del segundo dedo suturado y elevación del colgajo para tercer dedo. C: Resultado al año de la intervención.

más largo (Fig. 4A). La elevación del colgajo respecta en la profundidad el eje neurovascular contralateral al pedículo, sin incluirlo en su espesor. En la medida de lo posible, debemos respetar en función del avance necesario las aferencias vasculonerviosas que de éste se dirigen a la piel (Fig. 4B). El colgajo así elevado, es avanzado y rotado sobre su punto pivote hacia el defecto (Fig. 4C) y anclado en posición mediante suturas interrumpidas de nylon 5/0 cerrando la zona donante mediante V-Y (Fig. 5B) o Z-plastia.

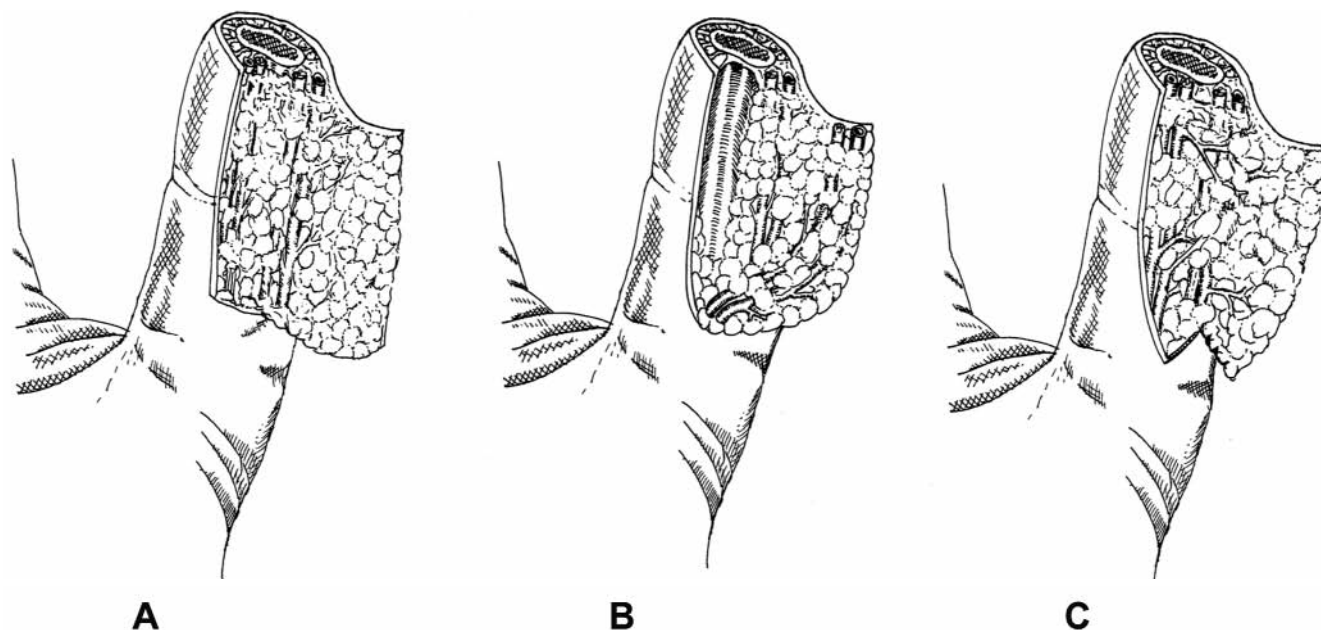


Fig. 6. Evolución en el diseño de los colgajos de avance-rotación para cobertura de punta de dedo. A: Colgajo de Hueston (1966). B: Colgajo de Souquet (1985). C: Colgajo en hacha, Tuncali (2006). (Dibujos originales de Fernández García, A.).

## Resultados

Todos los pacientes estudiados fueron varones con edades comprendidas entre los 8 meses y los 40 años de edad (media 20,9 años). Cuatro pacientes sufrieron lesiones en dedos de la mano y 1 en dedo del pie. El colgajo en hacha se aplicó a lesiones únicas y dobles, como procedimiento aislado o combinado con otros colgajos de cobertura. Se aplicó en dedos di y trifalángicos con aceptables resultados. El tamaño medio de los defectos fue 2,2 x 1,4 cm (rango 1 x 0,3 cm a 6 x 3,5 cm) (Tabla I). En ningún paciente se practicó acortamiento óseo adicional, pero uno de ellos necesitó osteosíntesis con aguja Kirschner (Fig. 3). En general se logró una adecuada sensibilidad protectora, aunque ésta se mejora si se preservan las aferencias nerviosas del lado contralateral al pedículo. Se preguntó a los pacientes por la presencia de intolerancia al frío o dolor; ninguno refirió estos síntomas de

forma espontánea. A la percusión de la punta del dedo se detectó hipersensibilidad a los 3 meses en el paciente número 4 (Fig. 4), que cedió a los 6 meses de la intervención. El aspecto estético fue aceptable aunque se presentó rigidez en el caso que necesitó un colgajo de dedo cruzado combinado debido a las dimensiones del defecto (6 x 3,5 cm) (Fig. 2). Todos los pacientes regresaron a su vida cotidiana (laboral o escolar) en un periodo medio de 34, 4 días desde la intervención (Tabla I), con un resultado satisfactorio a los 2 meses de la intervención.

## Discusión

En las amputaciones de punta de dedo en las que no es posible el reimplante, el cirujano debe elegir el colgajo de cobertura más adecuado a cada situación. Los colgajos destinados a la reconstrucción de esta región anatómica deben aportar un pulpejo sensible, estable

**Tabla II:** Ventajas y desventajas del colgajo en hacha para reconstrucción de lesiones en punta de dedo.

### Ventajas

Sencillo diseño y escaso tiempo operatorio.  
No sacrificio de eje neurovascular principal.  
Un sólo tiempo quirúrgico.

Aporta adecuada protección con piel glabra.  
No necesita inmovilización en flexión.  
Escasa secuela donante.  
Permite cobertura de defectos volares oblicuos de < 2cm.  
Puede ser empleado en varios dígitos adyacentes.  
Puede ser empleado en el miembro inferior.  
Puede ser empleado en el paciente pediátrico.  
Puede combinarse con otro tipo de colgajos en defectos >2cm.

### Desventajas

En defectos volares oblicuos es necesario un colgajo ancho.  
El avance estimado es inferior a 2 cm.  
No puede ser empleado si la lesión original introduce laceraciones en el pulpejo.  
Su pedículo subcutáneo limita su área de cobertura.  
La completa rotación sólo se obtiene en disecciones amplias.

y libre de intolerancia al frío sin perjuicio del movimiento articular (7). Los tradicionales métodos en dos tiempos, como el colgajo de dedos cruzados (8), el colgajo tenar (9) o el colgajo inguinal (10), requieren un periodo de inmovilización que puede ocasionar rigidez. Los colgajos neurovasculares heterodigitales (11,12) precisan reorientación cortical que a veces puede resultar incompleta. Los colgajos neurovasculares homodigitales, tanto a flujo anterógrado (13) como a flujo reverso (14), son excelentes opciones de cobertura, pero necesitan una disección amplia y eventuales injertos de piel en las zonas donantes.

Las especiales características sensoriales de la piel glabra, especialmente adaptada a la propiocepción, hacen que este tejido sea idóneo para la cobertura cuando está disponible (15). Se han desarrollado técnicas reconstructivas que emplean piel local, como los conocidos colgajos V-Y de avance volar (16), avance bilateral (17) y el colgajo de avance volar para primer dedo (18). Estas técnicas pueden producir sensaciones disestésicas (19) y aportan una limitada cobertura en defectos volares oblicuos. Para este tipo de defectos, Hueston (2) desarrolló en 1966 un colgajo local de avance-rotación basado en una incisión en forma de L en el pulpejo que permitía un adecuado avance, pero sacrificaba las terminaciones nerviosas del pedículo contralateral a la charnela (Fig. 6A). Más adelante, Souquet (3) describió un colgajo derivado del anterior que denominó de Avance Arterial Asimétrico. Dicha técnica incluye el pedículo vasculonervioso contralateral a la charnela en el espesor del colgajo, con lo que se logra una mayor sensibilidad a expensas de un menor avance (Fig. 6B).

Recientemente Tuncali et al. (4), aplicando los principios de avance rotacional descritos por Emmett (5) a las dos técnicas anteriores, han desarrollado el "colgajo en hacha para cobertura de punta de dedo" (Fig. 6C). Este sencillo colgajo se presenta como una versátil e interesante opción reconstructiva. Si bien los colgajos en isla logran una eficaz cobertura en las lesiones dorsales y oblicuas, el colgajo en hacha puede presentar algunas ventajas considerables (Tabla II): permite el avance de piel glabra, pudiendo preservarse las aferencias sensitivas en muchos casos; su mayor capacidad de avance evita en gran medida los problemas disestésicos derivados de los colgajos V-Y clásicos suturados bajo cierta tensión (20); se trata de una técnica reproducible y segura con un pedículo constante; en su ejecución no es necesario el sacrificio de ningún eje vasculonervioso principal; su sencillo diseño permite una adecuada indicación en el paciente pediátrico en un sólo tiempo quirúrgico (Fig. 1) y puede aplicarse su diseño simple o bien múltiple en lesiones que interesan a varios dedos (Fig. 5). Además de ser un colgajo útil

para cobertura de los dedos trifalángicos, puede emplearse en el primer dedo respetando las aferencias vasculonerviosas bilaterales (Fig. 4); es posible su indicación en la reconstrucción de punta de dedo en el miembro inferior (Fig. 3); finalmente en defectos grandes puede aplicarse combinado con otros colgajos como el de dedo cruzado (Fig. 2).

Se trata por tanto de un colgajo que, si bien no sustituye a los colgajos neurovasculares en isla, puede tener sus indicaciones en defectos de moderado tamaño tanto dorsales como oblicuos, en los que queremos evitar grandes abordajes, segundos tiempos quirúrgicos o injertos en zonas dadoras.

## Conclusiones

El colgajo en hacha se presenta como una alternativa versátil y segura para la reconstrucción de lesiones dorsales y oblicuas de punta de dedo. Puede ser aplicado en dígitos contiguos, lesiones en miembro inferior, pacientes pediátricos y también combinado con otros colgajos de cobertura.

## Agradecimientos

Agradecemos a todo el equipo del Servicio de Cirugía Plástica y Quemados del Hospital Universitario Virgen de la Arrixaca y a Valeant Pharmaceuticals Ibérica S.A. su indispensable colaboración en este trabajo.

## Dirección del autor

Dr. Alvaro Fernández García  
C/ Mariano Estrada Lorca nº 15, Portal 2, Piso 1ºD.  
El Palmar, Murcia. C.P: 30120. España.  
e-mail: alvaro.fernandez@telefonica.net

## Bibliografía

1. **Fernández García A., Soria Cogollos T., Alonso Rosa S., Santoyo gil-López F., García Contreras J., Fernández Pascual C.:** "Revisión clínica de 10 técnicas tradicionales para cobertura de lesiones en punta de dedo". *Cir. plást. Iberolatinoam.* 2007, 33 (3): 177.
2. **Hueston, J. T.:** "Local Flap repair of fingertip injuries". *Plast. Reconstr. Surg.* 1966; 37,4: 349.
3. **Souquet, R.:** "Le Lambeau d'avancement arteriel asymetrique dans le pertes de subatance de la pulpe digitale". *Ann. Chir. Main,* 1985; 4(3):23.
4. **Tuncali, D., Barutcu, A.Y., Gokrem, S., Terzioglu, A., Aslan, G.:** "The hatchet flap for reconstruction of fingertip amputations" *Plast. Reconstr. Surg.* 2006, 117 (6): 1933.
5. **Emmett, A.J.:** "The closure of defects by using adjacent triangular flaps with subcutaneous pedicles". *Plast. Reconstr. Surg.* 1977; 59:45.
6. **Ishikawa, K., Ogawa, Y., Soeda, H., and Yoshida, Y.:** "A new classification of the amputation level for the distal part of the finger". *J. Jpn. S.R.M.* 1990; 3:54.
7. **Söderberg, T., Nyström, A., Hallmans, G., Hultén, J.:** "Treatment of fingertip amputations with bone exposure. A comparative study

- between surgical and conservative treatment methods". *Scand J Plast Reconstr Surg.* 1983;17(2):147.
8. **Gurdin, M., Pangman, W. J.:** "The repair of surface defects of fingers by trans-digital flaps". *Plast Reconstr Surg.* 1950; 5(4):368.
  9. **Gatewodd:** "A Plastic Repair of finger defects without hospitalisation". *J.A.M.A.* 1926; 87:149.
  10. **Mc. Gregor, I.A., Jakson, I.T.:** "The groin flap". *Br. J. Plast. Surg.*, 1972; 25(3): 16.
  11. **Little, J., W.:** "The neurovascular pedicle method of digital transposition for reconstruction of the hand". *Plast. Reconstr. Surg.* 1953; 12:303.
  12. **Foucher, G., Braun, J. B., Merle, M., Sibilly, A.:** "Le lambeau cerf-volant" *Ann Chir.* 1978; 32(9):593.
  13. **Venkataswami, R., Subramanian, N.:** "Oblique triangular flap: A new method of repair for oblique amputations of the fingertip and thumb". *Plast, Reconst, Surg.* 1980; 66:296.
  14. **Lai, C. S., Ling, S. D., Yang, C. C.:** "The reverse digital artery flap for fingertip reconstructon". *Ann. Plast. Surg.* 1989; 22:495.
  15. **Russell. R. C., Casas. L. A.:** "Management of fingertip injuries". *Clin. Plast. Surg.* 1989;16(3):405.
  16. **Tranquilli-Leali, E.:** "Reconstruzione del'apice falangi vaguali mediante autoplastica volare pedunculata per scorimento". *Infort. Traum Lavoro,* 1935; 1: 186.
  17. **Kutler, W. A.:** "A new method for fingertip amputation". *J.A.M.A.* 1947;133: 29.
  18. **Moberg, E.:** "Aspects of sensation in reconstructive surgery of the upper extremity" *J Bone Joint Surg Am.* 1964; 46:817.
  19. **Jackson, E. A.:** "The V-Y plasty in the treatment of finger amputations". *Am. Fam. Physician.* 2001; 64: 455.
  20. **Grossman, J.A. I., Masson, J., Kulber, D. A.:** "Soft tissue repair and replacements for the upper limb", In: S.J. Atson, R. W. Beasley, and C.H.M. Thorne (Eds.), *Grabb and Smith's Plastic Surgery*, 5th Ed. Philadelphia: Lippincott-Raven, 1997; Pp. 835-847.