

# Palatoplastia con incisiones mínimas. Proposición de una técnica y revisión de la literatura

## Palatoplasty with minimal incisions. Technique proposal and literature review



León Pérez, J. A.

León Pérez, J.A.\*, Sesman Bernal, A.L.\*\*, Fernández Sobrino, G.\*\*\*

### Resumen

Existen numerosas técnicas quirúrgicas para la reparación de las fisuras del paladar, desde colgajos uni o bipediculados hasta Z-plastias, sin que se haya llegado a encontrar la técnica ideal. Proponemos una técnica quirúrgica con incisiones mínimas a fin de obtener mejores resultados y menor morbilidad, con menor número de complicaciones, tanto tempranas como tardías.

Desde 1998 hemos empleado la técnica de palatoplastia con incisiones mínimas en un total de 336 niños, 195 mujeres (58%) y 141 varones (42%), con una media de edad de 18 meses (de 6 a 36 meses), logrando disminuir el riesgo de hemorragia y fibrosis, así como el tiempo quirúrgico y la estancia hospitalaria. No se presentaron casos de sangrado postoperatorio, el porcentaje de dehiscencia de la herida y de fístulas secundarias fue del 5% y 323 casos (el 96%) fueron intervenidos en régimen ambulatorio.

Concluimos que se trata de una técnica fácil de realizar, con un porcentaje de fístulas menor al referido en la literatura y en general, con una menor morbilidad.

**Palabras clave** Fisura palatina. Palatoplastia. Incisión mínima.

**Código numérico** 231-23123

### Abstract

There are several surgical techniques described for cleft palate repairing, from uni or bipediculated flaps to Z-plastias, without finding the ideal one. We propose a new technique with minimal incisions, to get better results, less morbidity and less early or delayed complications.

Since 1998 we have used the technique of palatoplasty with minimal incisions in 336 children, 195 (58%) girls and 141 (42%) boys, with an average age of 18 months (6 to 36 months), diminishing risk of bleed and fibrosis, surgical time and reducing hospitalisation. In the postoperative, did not appear bleed, the percentage of wound open and secondary fistula was 5% and 323 cases (96%) were handled like ambulatory procedures.

As a conclusion, we present an easy surgical technique, with a smaller reported percentage of fistula and less morbidity.

**Key words** Cleft palate. Palatoplasty. Minimal incision.

**Numerical Code** 231-23123

\* Jefe de Subdirección de Cirugía y Profesor Titular del Curso del Cirugía Plástica Pediátrica.

\*\* Cirujano Plástico Pediatra adscrito al Servicio de Cirugía Plástica.

\*\*\* Jefe de Servicio de Cirugía Plástica.

## Introducción

La existencia de una hendidura facial en el niño requiere un plan terapéutico a largo plazo; tanto el tratamiento como la rehabilitación comienzan tras el nacimiento y muchos de los pacientes continúan con algún tipo de terapia hasta la adolescencia o la juventud. Las secuelas de la fisura palatina incluyen problemas en la alimentación y en la nutrición, infecciones otológicas recurrentes que pueden desencadenar una pérdida de la audición, producción anormal del lenguaje y alteración del crecimiento facial (1). Pero la discapacidad principal en los pacientes con fisura palatina es la disfunción en el habla, fundamentalmente en forma de hipernasalidad o escape del sonido a la cavidad nasal durante la producción de múltiples consonantes y vocales, que llega a alterar la inteligibilidad del lenguaje .

### Embriología

El tejido facial proviene embriológicamente de la cresta neural. El paladar primario está formado por la nariz, prolabio, labio superior y la premaxila (maxilar anterior al agujero incisivo con los cuatro incisivos); el paladar secundario supone las estructuras posteriores al agujero incisivo, que comprenden paladares duro y blando, así como la úvula (2) (Fig. 1).

Durante el proceso de desarrollo embrionario, el cierre definitivo del paladar se produce una semana más tarde que la formación completa del labio superior, por lo que al ser distintos los mecanismos de fusión del labio superior y del paladar, sus hendiduras se consideran entidades distintas.

La heterogeneidad en los mecanismos implicados en la formación de las hendiduras explica la gran variabilidad morfológica de éstas. En 1963 Falcones (3) propuso que son los factores genéticos y los ambientales los que determinan en cada individuo la predisposición para desarrollar una enfermedad dada. El labio hendido y la fisura palatina ocurren cuando se suman todos los factores y la carga llega a un umbral en el que se produce el fallo de fusión en el proceso embriológico facial (1), por lo que dependiendo de la predisposición de cada embrión, un factor cualquiera puede producir o no una anomalía en el desarrollo (Fig. 2-3).

Son factores de origen exógeno: el alcoholismo, algunos fármacos (por ejemplo los anticonvulsivantes como la Fenilhidantoína o la Trimetadiona), las radiaciones y determinados virus). Actualmente se ha descartado el factor de edad de los padres al que tanta importancia se le había otorgado (4).

Son factores de origen endógeno: la influencia hereditaria (hasta en un 15% existe la misma malfor-

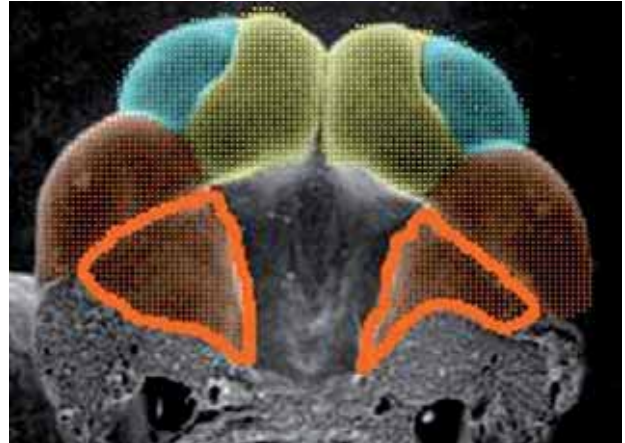


Fig. 1. Imagen embriológica de la cara entre la 4ª y la 7ª semanas durante la formación de los procesos faciales, entre ellos los proceso nasales lateral, medial y maxilar.

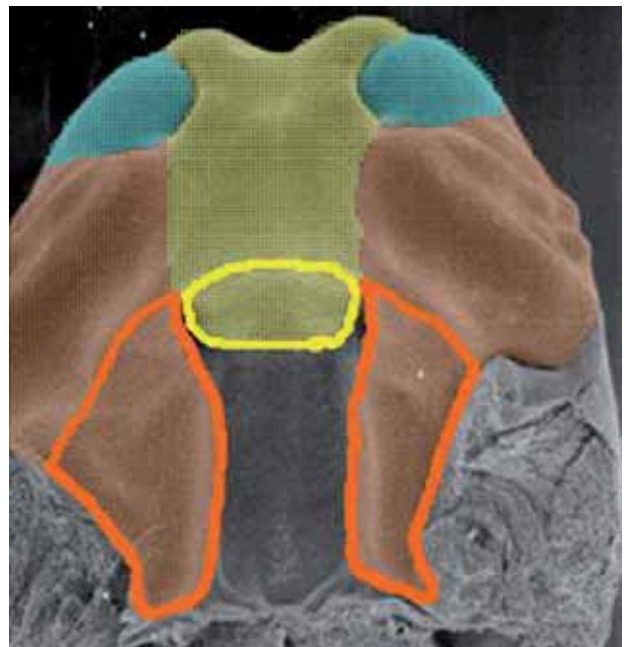


Fig. 2. La fusión del proceso nasal medial con el maxilar, seguida de la fusión de ambos procesos nasales, completa la formación de las estructuras palatinas primarias o prepalatinas.

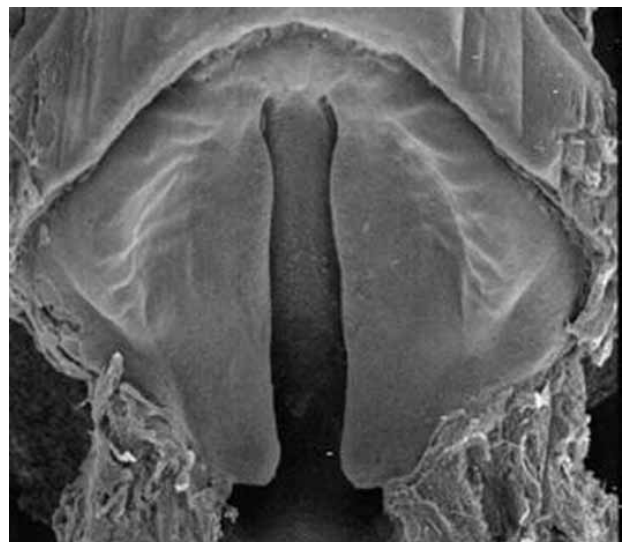


Fig. 3. El defecto en la fusión de estos procesos da lugar al labio hendido.

mación en los antepasados del niño), así como la asociación con otras anomalías congénitas, lo que hace necesario el diagnóstico de un posible síndrome específico que puede aparecer hasta en el 13 al 50% de los casos de hendidura palatina aislada.

### Epidemiología

La incidencia global del labio hendido con o sin fisura palatina (LP/FP) es aproximadamente de 1 por cada 700 recién nacidos vivos, mientras que la incidencia de la fisura palatina aislada (FP), entendiendo como aislada el que no esté acompañada de hendidura labial, es de 1 por cada 2000 recién nacidos vivos (5). Sin embargo, la mayor incidencia es la de úvula bífida con un 2 % (en Estados Unidos según Meskin, Gorlin o Isaacson), aunque la mayoría de los casos pasan desapercibidos por ser asintomáticos, tan solo un 20% desarrolla un cierto grado de incompetencia velofaríngea.

En cuanto a la distribución por sexo y raza, predomina el sexo masculino en los casos de LP/FP, mientras que en los de FP predomina el femenino. Existe evidencia de heterogeneidad racial en la incidencia de LP/FP, siendo en orden descendente mayor en orientales, después en caucásicos y finalmente en la raza negra. En la incidencia de la FP no parece que exista esta variación interracial (6).

### Técnicas quirúrgicas

El principal objetivo del cierre de la fisura palatina es la movilización de los tejidos palatales hasta la aproximación tisular sin o con mínima tensión (7).

La palatoplastia se centra sobre todo en 3 técnicas básicas, de las que han aparecido combinaciones y modificaciones, pero que siguen siendo la base de la cirugía del cierre del paladar (8).

Bernard Von Langenbeck describió en 1861 el cierre de la fisura palatina levantando dos colgajos de mucoperiostio del paladar duro. Se trata de una aproximación de lado a lado de los márgenes de la hendidura del paladar duro y del blando, con separación de las fibras del músculo elevador de su inserción ósea y con incisiones laterales de descarga. Se puede añadir también un colgajo de vómer para proporcionar una doble capa al cierre del paladar duro.

Puesto que esta intervención no proporciona longitud al paladar, en el último siglo los esfuerzos se han dirigido hacia técnicas que permitan elongar lo máximo posible el paladar para prevenir el posible desarrollo de una insuficiencia velofaríngea. La palatoplastia de Wardill-Kilner es muy similar a la desarrollada por Veau (Veau 1931, Wardill 1937, Kilner 1937). Estos autores realizan un avance del mucoperiostio del paladar duro mediante colgajos de avance en V-Y. La

mayor elongación se obtiene sobre todo de la mucosa nasal del paladar blando, puesto que el mucoperiostio es muy rígido. Otros autores prefieren una Z-plastia de la mucosa nasal que aumenta el avance (Stark, 1963). Como consecuencia del avance en V-Y, quedan dos zonas de hueso membranoso expuestas que, aunque suelen granular rápidamente, epitelizando por completo en 2 ó 3 semanas, pueden dejar zonas de cicatriz retráctil que distorsiona el crecimiento maxilar y la oclusión dental.

La tercera técnica principal es la de la “doble Z-plastia inversa” de Furlow (Furlow 1980, 1986; Randall et al. 1986), que no incluye incisiones laterales de descarga. Se trata de una intervención de tejidos blandos primariamente y consiste en dos Z-plastias, una en la mucosa oral y otra orientada en el lado contrario de la mucosa nasal del paladar blando; el músculo elevador queda incluido en el colgajo de pedículo posterior de la Z-plastia, de forma que el elevador de un lado permanece en el colgajo de mucosa oral mientras que el contralateral queda en el de mucosa nasal. El paladar duro se cierra con un colgajo de vómer en una o dos capas, si es posible avanzar el mucoperiostio de los bordes de la fisura. Aunque Furlow no recomienda incisiones laterales de descarga, otros autores no dudan en realizarlas (LaRossa, Randall) en los bordes de la úvula para facilitar la movilización del colgajo anterior de la Z-plastia. Son ventajas de esta técnica el alargamiento a base del paladar blando sin necesidad de avanzar el mucoperiostio del paladar duro evitando así el posible retraso del crecimiento facial; el que reorienta los músculos elevadores aproximándolos de forma superpuesta y el que evita una cicatriz en la línea media del paladar blando que podría originar retracción.

A la hora de plantearnos una técnica quirúrgica ideal para el cierre del paladar hendido, no parece haber tanta unanimidad entre los diferentes autores. En todas las técnicas descritas se intenta unir las fibras musculares, separándolas de su inserción anómala, para conseguir el retroceso del paladar blando y volverlo más largo, estando descrito que el levantamiento de colgajos mucoperiostícos del paladar duro o de mucosa del vómer puede afectar al crecimiento del maxilar superior o causar desvíos importantes de las arcadas dentarias (9,10). Intentamos por tanto encontrar una técnica que evite todos estos inconvenientes.

### Material y método

Realizamos un estudio sobre un total de 336 niños operados en el Servicio de Cirugía Plástica del Instituto Nacional de Pediatría de México DF, desde 1998



a 2006, mediante la técnica quirúrgica que proponemos como de “incisiones mínimas”; de ellos, 141 pacientes (42%) fueron varones y 195 (58%) mujeres; la edad de los pacientes en el momento de la cirugía fue de 18 meses de media (entre los 6 y los 36 meses de edad).

### Técnica quirúrgica (Fig. 4-7)

La región más difícil para el cierre palatino es el paladar duro, por lo que proponemos:

En los casos de paladar hendido secundario incompleto 2/3, realizar veloplastia intravelar asociada a faringoplastia.

A) Infiltración submucosa en el paladar de solución de Lidocaína 1% con Adrenalina.

B) En la parte del paladar duro, para lograr el cierre sin tensión, realizar una incisión paralela a la hendidura a 1 cm de distancia de la misma en cualquiera de los dos colgajos palatinos, para eliminar la tensión en el cierre de la hendidura.

C) El sitio de la incisión queda cruento, viéndose por abajo el hueso palatino que epitelizará sin problemas.

D) En caso necesario se realizará el mismo procedimiento en el lado contralateral para suturar sin tensión la hendidura en la línea media.

Las técnicas tradicionales hacen uno o dos cortes pero hasta el borde lingual del paladar duro, cerca de las piezas dentarias (11,12).

En el caso de que se trate de un paladar hendido secundario completo, efectuaremos el mismo procedimiento.

Cuando se trate de una hendidura palatina unilateral:

A) Solamente se elevará un colgajo palatino basado en los vasos palatinos posteriores (de preferencia en el lado fisurado)

B) Se traccionará hacia el lado sano; si no existe tensión para el cierre se realizará la palatoplastia (elevando en el paladar duro del lado normal una pequeña porción y en el paladar blando separando la mucosa nasal del colgajo miomucoso oral, para lograr el cierre palatino por planos).

## Resultados

Tras la evaluación de los paciente operados con esta técnica (n=336), 323 casos (96%) fueron intervenidos en régimen ambulatorio, exceptuando del grupo total aquellos con patología asociada que los hacía acreedores de vigilancia hospitalaria pre y/o postoperatoria (como cardiopatía, síndromes dismórficos, etc).

La hemorragia, que es una de las complicaciones postoperatoria inmediatas más frecuente (13), no se

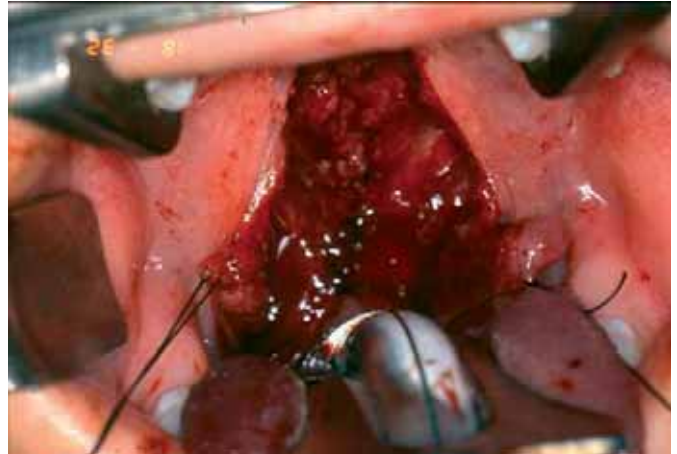


Fig. 4. Cierre del plano nasal de la hendidura palatina tras disección bilateral amplia de la mucosa del vomer.

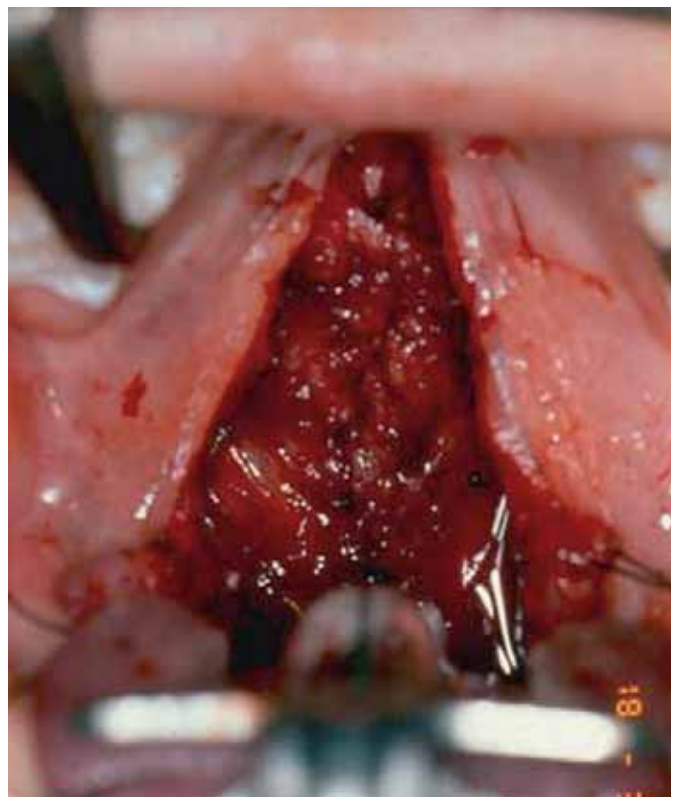


Fig. 5. Plano nasal cerrado. En el marco superior derecho de la figura se observa el marcaje de una pequeña incisión para reducir la tensión.

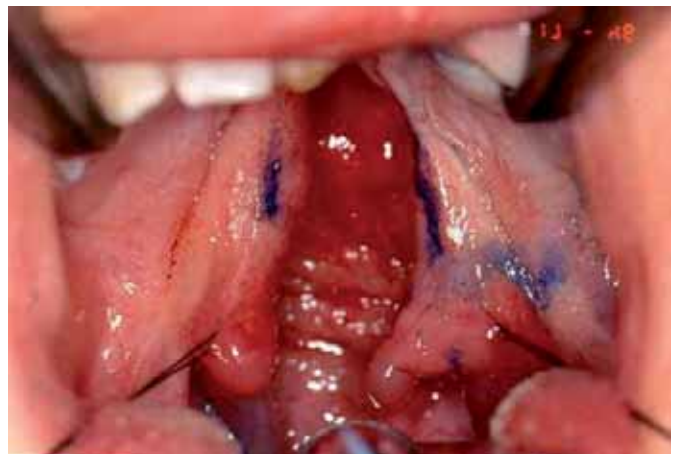

Fig. 6. Imagen preoperatoria de la hendidura.

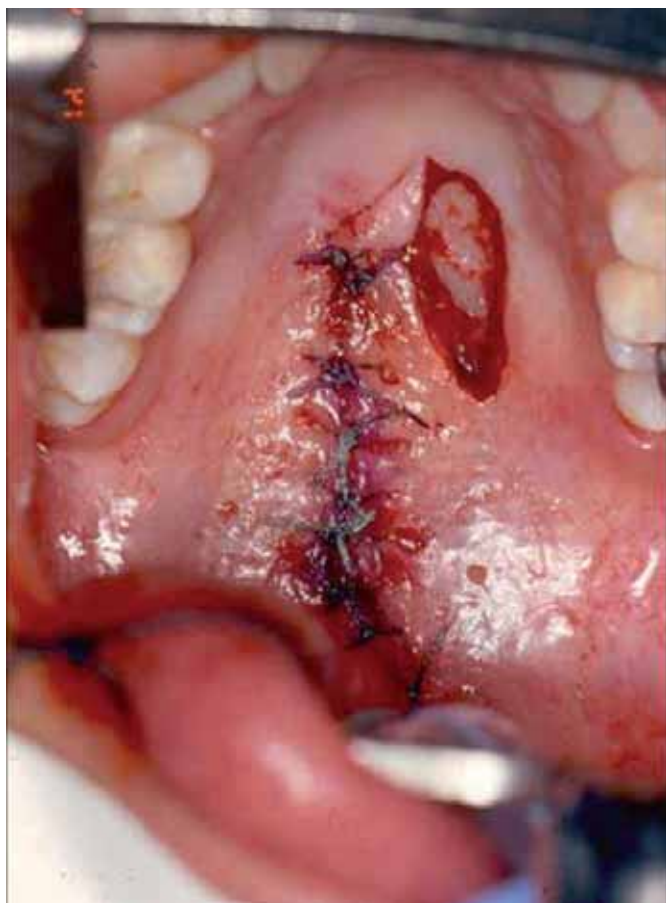

Fig. 7. Imagen postoperatoria una vez cerrada la hendidura con la técnica propuesta.

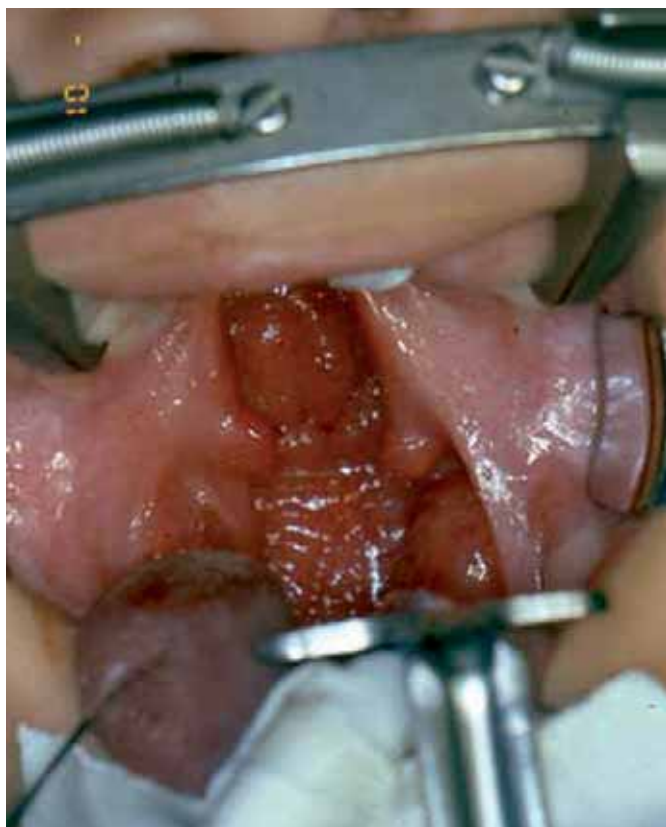

Fig. 8. Labio y paladar hendido unilateral. Preoperatorio.

presentó en ningún caso, debido a que realizamos hemostasia cuidadosa y a que la disección de los tejidos fue mucho menor que la que se realiza con otras técnicas. La dehiscencia de sutura, con la subsiguiente formación de fístulas, se presentó en 16 casos, que representan un 5% del total de los niños operados, a diferencia del 8 al 20% de incidencia de dehiscencia que aparece reportada en la literatura para otras técnicas (14). No tuvimos tampoco evidencia de infección, ya que manejamos antibióticos perioperatorios e insistimos en la necesidad de una adecuada higiene por parte de la madre (enjuagues bucales 5 veces al día en los casos en los que el niño podía cooperar para realizarlos o dar abundante agua después de cada alimento para evitar que éste se acumule en los puntos de sutura (Fig. 8-13).

## Discusión

Para poder realizar la técnica que proponemos, la hendidura palatina (en labio y paladar hendido unilateral) no debe exceder el ancho de uno de los colgajos mucoperiosticos, ya que de lo contrario se tendrán que elevar ambos colgajos como en otras técnicas ya descritas. Precisamente por esta razón no recomendamos esta técnica para hendiduras labio palatinas bilaterales.

El promedio de tiempo quirúrgico de las técnicas que se usan habitualmente para palatoplastia es de 90

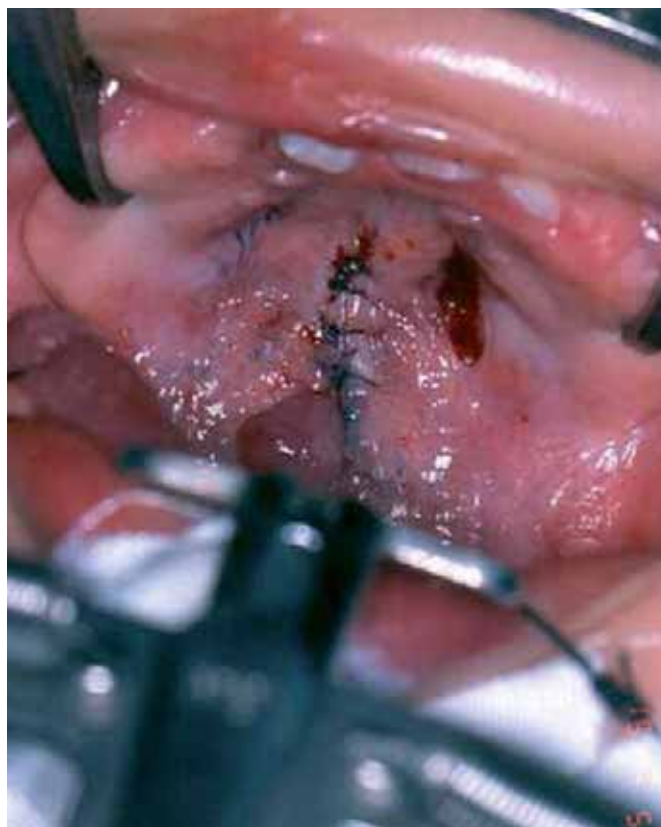


Fig. 9. El mismo paciente una vez realizada la palatoplastia con incisión mínima de relajación.



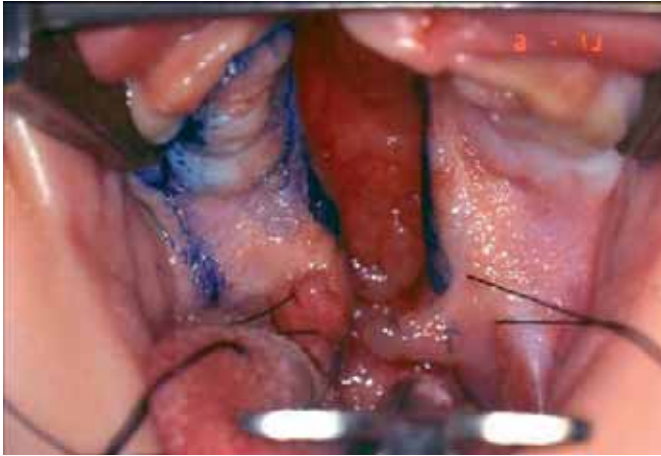


Fig. 10. Marcaje de la disección mucoperiostica requerida para el cierre de una hendidura unilateral.

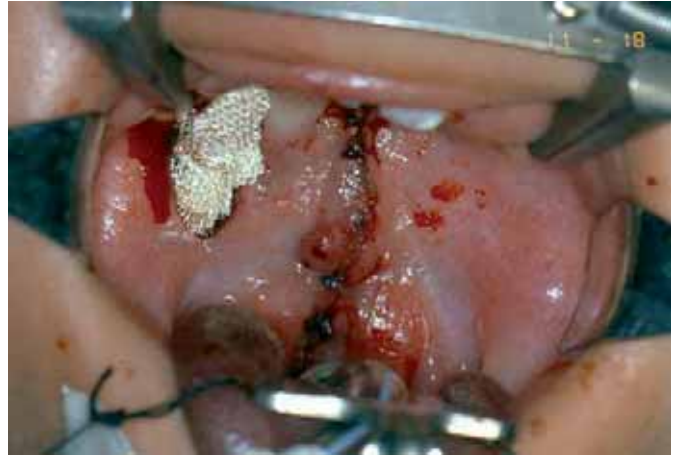

Fig. 11. El mismo caso con la incisión mínima de relajación empaquetada con *gelfoam* para evitar sangrado.

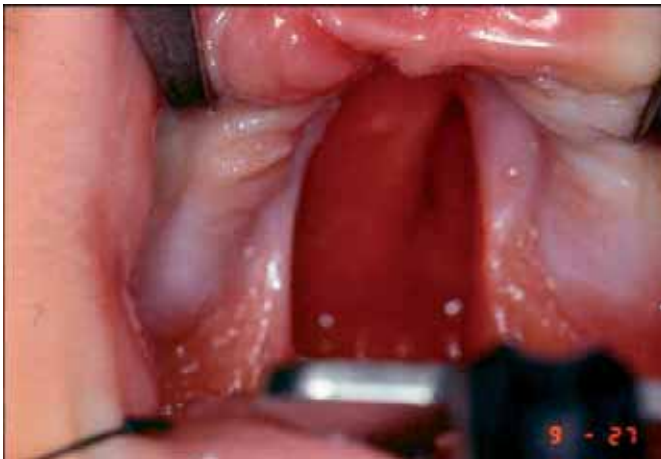

Fig. 12. Imagen preoperatoria de hendidura palatina.

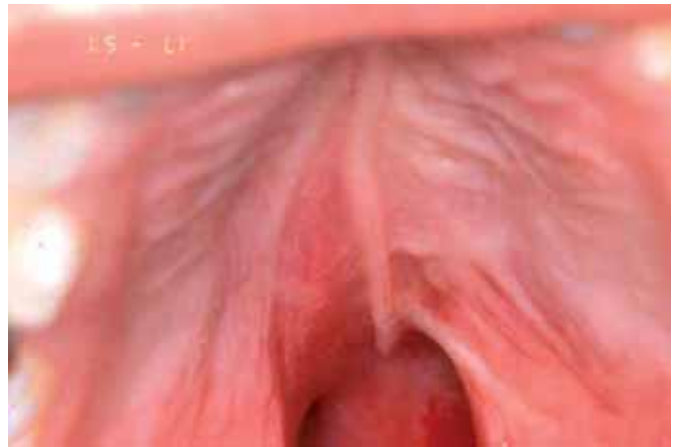

Fig. 13. Imagen postoperatoria del mismo caso 20 días después de palatoplastia de incisiones mínimas.

minutos (3); con la técnica que proponemos el tiempo quirúrgico promedio es de 50 a 60 minutos. El 96 % de nuestros casos fueron tratados en régimen ambulatorio, excepto aquellos en los casos que hubo alguna complicación como intubación orotraqueal difícil (que requirió broncoscopio, como en el síndrome de Parry Romberg), dificultad para la extubación, alguna patología concomitante, etc, en los que por seguridad se decidió hospitalizar al paciente durante 24 horas. Habitualmente es el mismo manejo que empleamos con los pacientes intervenidos mediante otras técnicas, es decir, en general empleamos un régimen ambulatorio para los pacientes con labio y paladar hendido por lo demás sanos.

Con la técnica que presentamos hemos observado que el proceso inflamatorio postoperatorio es menor debido a que las incisiones son de menor tamaño que con las técnicas tradicionales (8); con éstas el promedio de epitelización va de 15 hasta 21 días y sin embargo en la mayoría de los casos tratados con nuestra técnica logramos la epitelización entre los 10 y 12 días.

Debido precisamente a que las incisiones conllevan menor sangrado y menor proceso inflamatorio, resulta un mínimo tejido cicatricial con menos secuelas a mediano y largo plazo. La hemorragia que es una de las complicaciones postoperatorias inmediatas más frecuentes (13) no se presentó en ninguno de nuestros casos debido a que se realizó hemostasia cuidadosa y a que la disección de los tejidos fue mucho menor que con otras técnicas. La dehiscencia de la sutura con subsiguiente formación de fístulas se presentó en 16 casos, lo que representa un 5% del total de los niños operados con esta técnica a diferencia del 8 al 20% que se produce con otras técnicas reportadas en la literatura (14,15).

## Conclusiones

Los resultados obtenidos con la técnica de palatoplastia mediante incisiones mínimas que proponemos, son a nuestro juicio buenos puesto que deja menos tejido cicatricial susceptible de provocar alteraciones en el crecimiento.

## Bibliografía

1. **Schultz RC.:** "Management and timing of cleft palate fistula repair". *Plast. Reconstr. Surg.* 1986, 78 (6): 739.
2. **Bardach J., Mooney MP.:** "The relationship between lip pressure following lip repair and craniofacial growth: an experimental study in beagles". *Plast. Reconstr. Surg.* 1984, 73 (4): 544.
3. **Wardill WE.:** "The technique of operation for cleft palate". *Br. J. Surg.* 1937, 25: 117.
4. **Johnston MC., Bronsky PT., Millicovsky G.:** "Embryogenesis of cleft lip and palate" In: McCarthy JG. ed. *Plastic Surgery* vol. 4, Philadelphia WB Saunders Co., 1990, pp: 2515-2552.
5. **Hanson JW., Murray JC.:** "Genetic aspect of cleft lip and palate" In: Bardach J., Morris HL. eds. *Multidisciplinary management of cleft lip and palate*, 1<sup>st</sup>. ed. WB Saunders Co, 1991, pp: 121-126.
6. **Hodges PL., Pownell PH.:** "Cleft palate surgery and velopharyngeal function". *Plast Surg.* 1994, 7 (23): 1.
7. **Lubker JF.:** "Normal velopharyngeal function in speech". *Clin. Plast. Surg.* 1975, 2 (2): 249.
8. **Kilner TP.:** "Cleft lip and palate repair techniques". *St. Thomas Hosp. Rep.* 1937, 2: 127.
9. **Sayetta RB., Weinrich MC., Coston GN.:** "Incidence and prevalence of cleft lip and palate: what we think we know". *Cleft Plate J.*, 1989, 26 (3): 242, discussion 247.
10. **Peet E.:** "The Oxford technique of cleft palate repair". *Plast. Reconstr. Surg.* 1961, 28: 282.
11. **Schweckendiek W., Doz P.:** "primary veloplasty: long-term results without maxillary deformity. A twenty-five year report". *Cleft Palate J.* 1978, 15 (3): 268.
12. **da Silva Filho OG., teles SG., Ozawa TO.:** "Secondary bone graft and eruption of the permanent canine in patients with alveolar clefts: literature review and case report." *Angle Orthod.* 2000, 70 (2): 174.
13. **Rogers B.:** "Cleft palate surgery prior to 1816" In: McDowell F., ed. *Source Book of Plastic Surgery*. Baltimore, Lippincott Williams & Wilkins, 1977: 248.
14. **Lewis MB.:** "Timing and technique of cleft palate repair". In: Marsh JL. Ed. *Current Therapy in Plastic and Reconstructive Surgery*, vol. 1 Mosby-Year Book, 1989.
15. **Ross RB.:** "Facial growth in cleft lip and palate" In: McCarthy JG. ed. *Plastic Surgery*, vol 4 Philadelphia, WB Saunders Co, 1990, pp: 2553-2580.

Además esta técnica precisa de un menor tiempo intraoperatorio y la recuperación postoperatoria de los pacientes es también más rápida al practicarse menos incisiones y dejar menor superficie cruenta.

En nuestros casos, no se presentó sangrado postoperatorio y la presencia de dehiscencia de la herida con formación secundaria de fístulas fue menor que la referida en la literatura al respecto.

Consideramos por tanto que la técnica descrita tiene una gran implicación clínica al poder ofrecer a los paciente una menor morbilidad y unos mejores resultados postoperatorios, con menos secuelas que otras técnicas anteriormente descritas. Aún así, falta trazar una línea de investigación a más largo plazo, basada en los casos presentados como antecedente.

## Dirección del autor

Dr. José Antonio León Pérez  
Av. Insurgentes Sur 3700, 2º piso, Subdirección de Cirugía.  
Col Insurgentes Cuicuilco, CP 04530  
México DF. México.  
e-mail: drjalp@prodigy.net.mx

## Comentario al trabajo «Palatoplastia con incisiones mínimas. Proposición de una técnica y revisión de la literatura»

Dra. Patricia Erazo.

Miembro Titular de la Sociedad Brasileña de Cirugía Plástica. Subdirectora del Capítulo de Biomateriales de la FILACP. Santos- Sao Paulo, Brasil.

El trabajo del Dr. León con una buena casuística (336 niños) y su experiencia nos presenta una alternativa menos invasiva en los tratamientos de hendiduras palatinas unilaterales. Es importante hacer notar que la búsqueda de mínimas incisiones con menos tiempo quirúrgico hace que la menor morbilidad en este campo sea de gran aceptación.

La técnica presentada tiene gran facilidad de ejecución si la comparamos con los procedimientos clásicos (1). Pero pensamos que esta facilidad solamente puede ser adquirida por el conocimiento y la ejecución de las diferentes técnicas descritas (1-3) aplicadas a cada tipo de patología como él bien nomina, pues existe una gran variedad de técnicas, especialmente cuando hablamos de malformaciones palatinas (1, 3-5), por eso todos los Servicios en formación deberían obligatoriamente utilizar las diferentes técnicas de acuerdo a las diferentes alteraciones e insistir en su aprendizaje en los Servicios de formación en Cirugía Plástica.

La técnica del Dr León resulta de gran utilidad y tiene gran consideración por la menor manipulación del colgajo sano, lo que supone una gran ventaja para su supervivencia. Demuestra claramente que respetar los planos anatómicos y devolverlos al lugar fisiológico normal sin provocar despegamientos amplios favorece el crecimiento de los tejidos, disminuyendo una de las complicaciones más frecuentes, el hematoma, y logrando en su casuística un 0 % de casos.

Debido a esta técnica con mínimas incisiones, la estadística del Dr. León logra que sea un procedimiento ambulatorio, con postoperatorio sin alteraciones de grande porte. Consideramos que la experiencia del Dr. León es amplia y por tal, logra una mayor facilidad en la ejecución de la técnica. Pero no podemos de dejar de mencionar que el problema mayor en la hendidura palatina, especialmente en paladar blando con cicatriz vertical, continúa siendo el acortamiento del área y las diversas complicaciones futuras en los pacientes (1). Tenemos preferencia por la técnica de Furlow (2,4,5) como buena

opción de tratamiento, pues alarga y posiciona fisiológicamente el músculo elevador en la región posterior (2). Generalmente el cirujano bien entrenado en este campo sabe perfectamente realizar también esta técnica en el menor tiempo posible.

Realmente y sin lugar a dudas, la gran casuística presentada por el Dr. León en conjunto con su experiencia en el manejo de las hendiduras labio-palatinas y el trato día a día con este tipo de pacientes, hacen que pueda tener un criterio más amplio con respecto a la cicatrización, a la retracción de tejidos, al manejo y a saber diferenciar la evolución igual o diferente de cada una de las técnicas con cicatriz en Z o vertical, como ya antes él lo ha mencionado. Sería importante el seguimiento de los pacientes y continuar aumentando la casuística de su trabajo para reforzar la técnica propuesta, evaluando el crecimiento facial, los arcos dentarios y la evolución del habla de los niños en comparación con los de las otras técnicas descritas en la literatura (1-5). Nos damos cuenta de que teniendo una evolución desde 1998 podríamos tener una estadística al respecto, verificando el aspecto funcional.

No existe un patrón específico en el tratamiento de las hendiduras palatinas y sí una evolución de las técnicas solas o combinadas, de acuerdo con la evaluación de cada caso y con la experiencia del cirujano.

Estamos de acuerdo en que la mejor técnica en esta patología es la de fácil acceso, la menos invasiva y la que tenga resultados funcionales permanentes. Felicitamos al Dr. León por su contribución.

## Bibliografía

1. **Zarzur AP, Jorge D:** "Abordagem cirúrgica na inadequação velofaríngea: Divisão Bibliográfica e atualização". Acta ORL/ Técnica em Otorrinolaringologia 2005, Vol 23 (2):16.
2. **Furlow LT Jr:** "Flaps for cleft lip and palate surgery". Clin Plast Surg 1990, 17:633
3. **Hudson DA, Grobbelaar AO, Fernandes DB, Lentin R:** "Treatment of velopharyngeal incompetence by the Furlow z-plasty". Ann Plast Surg 1995, 34:23.
4. **Furlow LT Jr, Randall P:** "Double opposing z-plasty in cleft palate repair: Technique, results, and analysis". Perspect Plast Surg 1993, 7:55.
5. **Randall P, LaRossa D, Solomon M, Cohen M:** "Experience with the Furlow double reversing z-plasty for cleft palate repair". Plast Reconstr Surg 1986, 77:569.

## Respuesta al comentario de la Dra. Patricia Erazo

Dr. José Antonio León Pérez

Efectivamente, nuestra intención es hacer notar que las mínimas incisiones nos permiten menor tiempo quirúrgico con menor morbilidad. Deseamos hacer hincapié en que al hacer menos despegamiento es más fácil esta técnica, pero coincidimos en que sí requiere un entrenamiento adecuado y experiencia inicialmente en otras técnicas, pero principalmente en individualizar los casos para poder decidir qué técnica usar en cada paciente y de esta forma obtener el mejor resultado desde el punto de vista funcional a corto y largo plazo. Al mismo tiempo, creemos que es importante dar un adecuado entrenamiento en esta patología a los médicos en formación de la especialidad, como bien lo menciona, para que cada vez tengamos menos complicaciones y dejemos de ver esas secuelas catastróficas que ocasionalmente encontramos aun.

Agradecemos que consideren de gran utilidad la menor manipulación del colgajo sano, lo que supone una gran ventaja para su supervivencia, ya que efectivamente respetar los planos anatómicos y devolverlos al lugar fisiológico normal sin provocar despegamientos amplios favorece el crecimiento de los tejidos, disminuyendo el hematoma y otras complicaciones.

Esta técnica es efectivamente ambulatoria en la mayoría de los casos y también creemos que si llega a haber acortamiento del paladar por la técnica vertical, la mejor alternativa es el procedimiento de Furlow (2,4,5) pues alarga y posiciona fisiológicamente el músculo elevador en la región posterior (2). Pero como en todos los procedimientos quirúrgicos, debe ser llevado a cabo (sobre todo por ser un paladar previamente operado y tomando en cuenta que hay ya tejido cicatricial) por un cirujano experimentado para disminuir las complicaciones propias de la técnica.

Cabe mencionar que hemos dado seguimiento de los pacientes y continuamos aumentando la casuística en un intento por mejorar y reforzar la técnica propuesta; estamos evaluando el crecimiento facial, los arcos dentarios y la evolución del habla de los niños en comparación con los de las otras técnicas descritas en la literatura (1-5), por lo que al tener niños operados desde hace 9 ó 10 años, podemos ver una adecuada evolución desde el punto de vista funcional, por no haber retardo en el crecimiento facial y una buena evolución del habla

Ponemos a su consideración esta técnica de fácil acceso, menos invasiva y con buenos resultados funcionales y permanentes. Mil gracias por sus comentarios

## Bibliografía

1. **Zarzur AP, Jorge D:** "Abordagem cirúrgica na inadequação velofaríngea: Divisão Bibliográfica e atualização". Acta ORL/Técnica em Otorrinolaringologia 2005, Vol 23 (2):16.
2. **Furlow LT Jr:** "Flaps for cleft lip and palate surgery". Clin Plast Surg 1990, 17:633
3. **Hudson DA, Grobbelaar AO, Fernandes DB, Lentin R:** "Treatment of velopharyngeal incompetence by the Furlow z-plasty". Ann Plast Surg 1995, 34:23.
4. **Furlow LT Jr, Randall P:** "Double opposing z-plasty in cleft palate repair: Technique, results, and analysis". Perspect Plast Surg 1993, 7:55.
5. **Randall P, LaRossa D, Solomon M, Cohen M:** "Experience with the Furlow double reversing z-plasty for cleft palate repair". Plast Reconstr Surg 1986, 77:569.