

# Braquioplastia: abordaje simple

## Brachioplasty: a simple approach



Roxo del Pino, C.

Roxo del Pino, C.\*, Roxo Weck, A.C.\*\*, Pinto de Aguiar Becerra, E.\*\*\*,  
Labanca, L.\*\*\*, Martins Pinto, C.\*\*\*

### Resumen

Los miembros superiores representan una unidad estético-funcional muy importante en la definición del contorno corporal. Con la popularización de la cirugía de remodelación del contorno corporal tras grandes pérdidas ponderales también se ha producido un incremento en la práctica de braquioplastias.

El propósito de nuestro trabajo es el mostrar nuestra experiencia en braquioplastia enfocada hacia la simplificación del abordaje quirúrgico para lograr corregir la flacidez de la zona pósterio-inferior de los brazos. Presentamos un estudio retrospectivo sobre 22 pacientes sometidas a braquioplastia mediante la técnica de abordaje quirúrgico propuesta, encaminada a reducir el excedente dermo-graso mediante maniobras bidigitales y colocando la cicatriz resultante en el surco braquial interno. El resultado obtenido fue satisfactorio y las complicaciones mínimas y locales, del tipo de dehiscencia, cicatriz hipertrófica, hematoma y linfocele. Ninguna complicación comprometió el resultado final.

La simplicidad del procedimiento y los resultados satisfactorios, con baja morbilidad y buena posición de las cicatrices, hacen que el abordaje que practicamos sea una buena opción quirúrgica para el tratamiento de las deformidades de los miembros superiores.

**Palabras clave** Cirugía postbariátrica, Sobrepeso, Braquioplastia.

**Código numérico** 36

### Abstract

The upper limbs represent a very important aesthetic-functional unit in the body contouring definition. Because of the popularization of the body contour surgery after massive weight loss, there has been noted a raise in the number of brachioplasties in the last years. Our proposal is to show the author experience in brachioplasty, focusing a new approach for correction of flaccidity associated or not to lipodystrophy of the arms. This article represents a retrospective study of 22 patients submitted to brachioplasty with the approach proposed by the authors. It consists in the resection of the excess of fat and skin in the arms using bidigital maneuver aiming to leave the final scar in the internal brachial fold. All the patients and surgeons were satisfied with the results. Complications were local and minor as dehiscence of the scar, hypertrophic scarring, hematoma and lymphocele, and didn't compromise the final result. The simplicity of the procedure and its satisfactory results with low morbidity and good scar position, makes the approach a good option for the treatment of the upper limb deformities.

**Key words** Postbariatric surgery, Overweight, Brachioplasty.

**Numerical Code** 36

\* Jefe del Servicio de Cirugía Plástica y Reparadora. Hospital Geral do Andaraí. Río de Janeiro. Brasil.

\*\* Residente del Servicio de Cirugía Plástica. Hospital Pedro Ernesto. Universidad Estatal de Río de Janeiro. Brasil.

\*\*\* Residente del Servicio de Cirugía Plástica y Reparadora. Hospital Geral do Andaraí. Río de Janeiro. Brasil.  
Hospital Geral do Andaraí y clínica particular del primer autor. Río de Janeiro. Brasil.

## Introducción

Las deformidades de los miembros superiores son inherentes al proceso de envejecimiento y a la amplia gama de cambios corporales que acompañan a las pérdidas masivas de peso corporal. Entre las alteraciones que sufren los brazos destaca la lipodistrofia, que suele ir acompañada de ptosis de los tejidos de la zona. Sin embargo, en los pacientes que padecen grandes pérdidas de peso, la lipodistrofia no se limita por lo general a los brazos, sino que se extiende a la axila e incluso a la región torácica.

Las técnicas de braquioplastia han evolucionado para tratar no solo los brazos, sino para intentar corregir a la vez la deformidad de las axilas y por extensión, de la región torácica lateral, sin incrementar la morbilidad del procedimiento quirúrgico. En este contexto, el nuevo contorno logrado debe ser más estético, las cicatrices deben ser lo menos visibles posible y las complicaciones mínimas (1). Los cambios que se han hecho en cuanto a la posición de las cicatrices resultantes y a la asociación de resección tisular con liposucción, han logrado disminuir el riesgo de lesión nerviosa o linfática, con mejor calidad cicatricial y reducción del edema postoperatorio (2-4).

En la actualidad, la braquioplastia es una técnica muy segura, siendo posible su asociación con otros tipos de cirugías sin incrementar por ello la morbilidad operatoria, sobre todo, por la posibilidad de que dos o más equipos de cirujanos puedan trabajar simultáneamente.

Existen diferentes técnicas de braquioplastia descritas por diversos autores (1, 3-13). Nuestro trabajo tiene por objeto presentar estrategias quirúrgicas para el tratamiento de las deformidades de los miembros superiores en pacientes que han sufrido pérdidas ponderales significativas.

## Material y método

Realizamos un estudio retrospectivo sobre 22 pacientes, todas de sexo femenino, sometidas a braquioplastia durante el periodo comprendido entre enero de 2006 y mayo de 2008. De ellas, 17 fueron casos de cirugía postbariátrica y 5 fueron pacientes con pérdida ponderal importante tras dieta de adelgazamiento. Las edades estaban comprendidas entre los 26 y los 75 años de edad (media de 35 años). El seguimiento postoperatorio fue de 6 meses a 2 años. Tanto

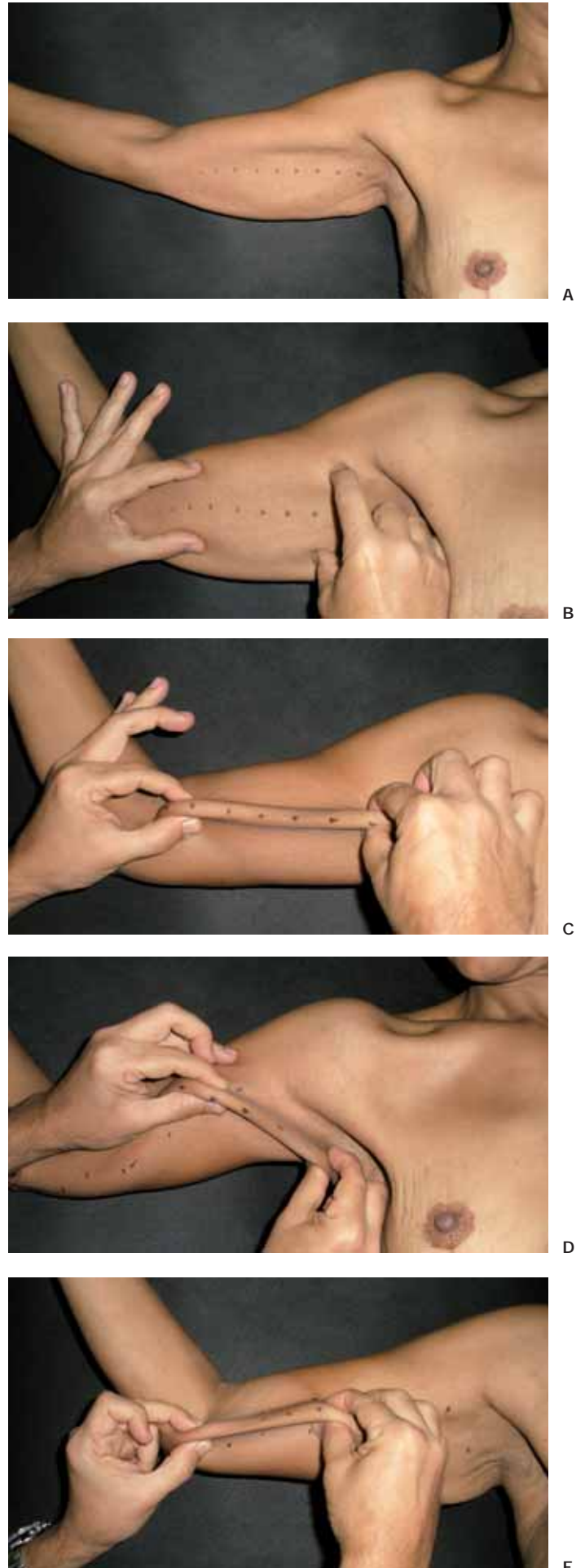


Fig. 1. Marcaje preoperatorio. A: Marcaje hecho con la paciente en ortostatismo. B y C: Maniobra bidigital (*pinch test*) para determinar la cantidad de tejido a resecar. D y E: La extensión de la cicatriz hacia el codo y hacia la axila debe ir acompañada de Z-plastias.

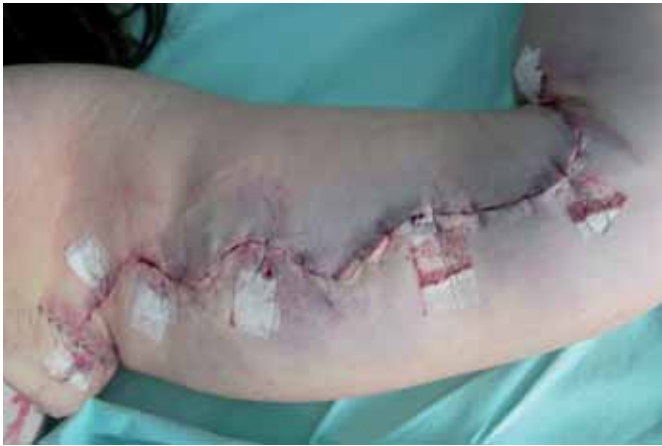

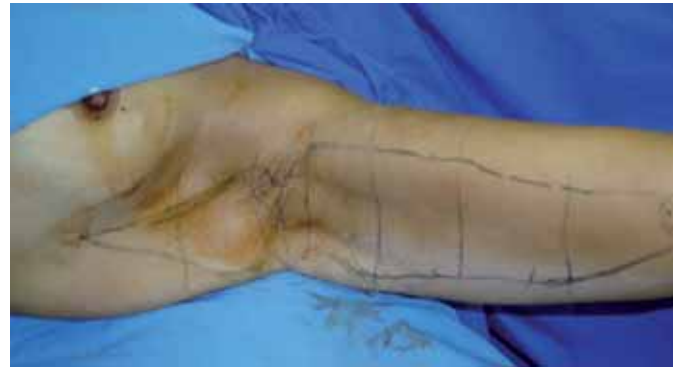Fig. 2. Ejemplo de incisión sinuosa en brazo con componente dermograso importante.

el modelo de marcaje preoperatorio como la intervención quirúrgica fueron realizados por el primer autor del artículo.

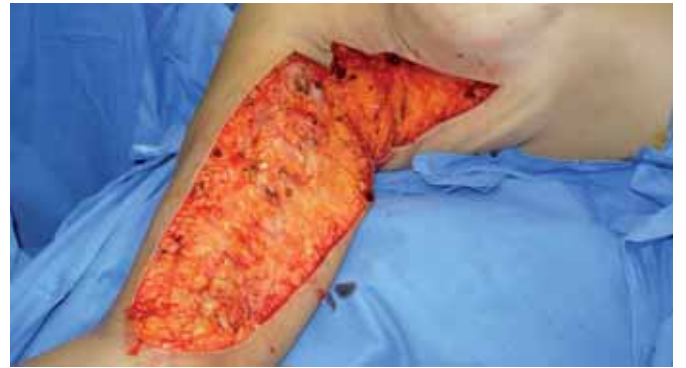Realizamos un examen físico minucioso de las pacientes y se discutieron con ellas todas las etapas de la cirugía a realizar, así como las posibles complicaciones y los cuidados postoperatorios necesarios. Todas firmaron un documento de consentimiento informado libre y explicado, y se les realizaron exámenes preoperatorios de rutina. También se llevó a cabo un registro fotográfico preoperatorio.

El marcaje prequirúrgico se hizo con la paciente en posición ortostática y con los brazos en abducción de 90° (Fig. 1 A). El objetivo final de nuestra técnica es que la cicatriz final esté colocada en el surco braquial interno; para ello, teniendo como referencia ese marco anatómico, realizamos maniobras bidigitales (*pinch test*) mediante las cuales determinamos la cantidad de piel y grasa que debemos resecar (Fig. 1B-C). Si fuera necesario extender la incisión a las regiones axilar y antecubital, realizaríamos Z-plastia para evitar retracciones cicatriciales (Fig. 1 D-E). En nuestra serie de pacientes, realizamos Z-plastia en la región axilar en 7 casos y no hicimos ninguna extensión a la región antecubital. Cuando en los brazos hay un componente dermograso importante (brazos pesados), optamos por practicar una incisión sinuosa porque creemos que es la que mejor contrabalancea en el postoperatorio las fuerzas de retracción cicatricial (Fig. 2). En casos de laxitud de la región torácica muy acentuada, la incisión se extiende desde el codo, pasando por el surco deltopectoral y realizando una Z-plastia, hasta la región torácica lateral, donde sigue en dirección vertical hasta llegar aproximadamente a nivel del complejo areolo-papilar (Fig. 3A-C), pudiendo llegar hasta el surco inframamario en casos de extrema flacidez.

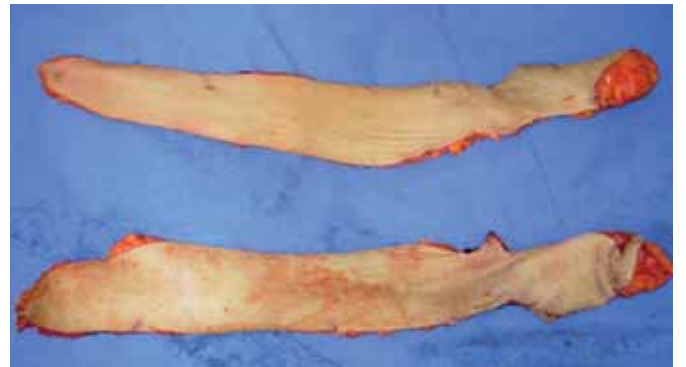Dibujamos líneas transversales al eje mayor del área delimitada para facilitar y guiar el ajuste final de los



A



B



C

Fig. 3. A: Marcaje de la incisión para corrección de flacidez en región torácica lateral. B: Imagen intraoperatoria tras la resección de la pieza. C: Piezas resecaídas en monbloque.

colgajos (Fig. 4). Las resecciones suelen ser similares en ambos brazos, pero cuando hay asimetría, es decir, si un brazo tiene mayor cantidad de tejido o mayor flacidez que el otro, lo importante es mantener la forma final igual en ambos lados, no importa si la cicatriz debe extenderse algo más en un brazo que en el otro.

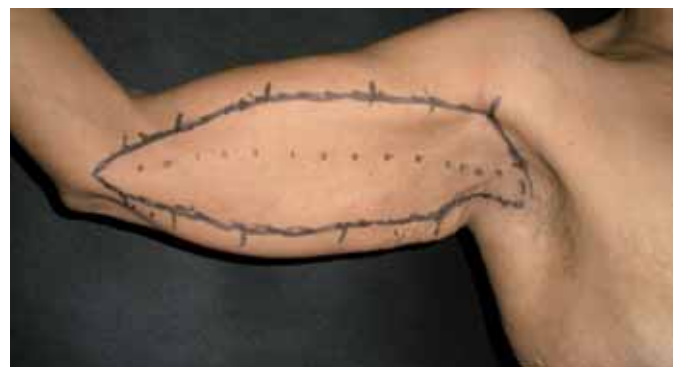


Fig. 4. Marcaje final del colgajo a resecar.

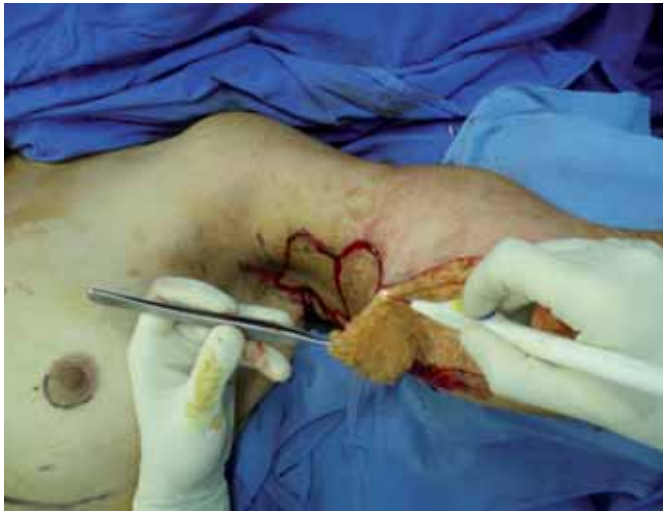

Fig. 5. Resección de la pieza sin despegamiento de los colgajos.

Todas las cirugías se realizaron bajo anestesia general, con la paciente en decúbito dorsal y con los brazos en abducción. Realizamos infiltración preoperatoria en el área marcada con solución fisiológica y adrenalina al 1: 200.000, con el fin de facilitar el despegamiento y favorecer la hemostasia. La resección quirúrgica del área marcada se hizo en una sola pieza, en el plano suprafascial para evitar lesionar las estructuras vasculares y nerviosas que están por debajo de este plano (14). La disección se hace con ayuda del electrocauterio, sin despegamiento de los bordes, de abajo hacia arriba y de fuera hacia dentro (Fig. 5). Después, montamos los colgajos cerrando en tres planos: subcutáneo, subdérmico y en piel, sutura intradérmica o puntos de Gillies. Se puede dispensar el uso de drenajes puesto que no hacemos despegamiento de bordes.

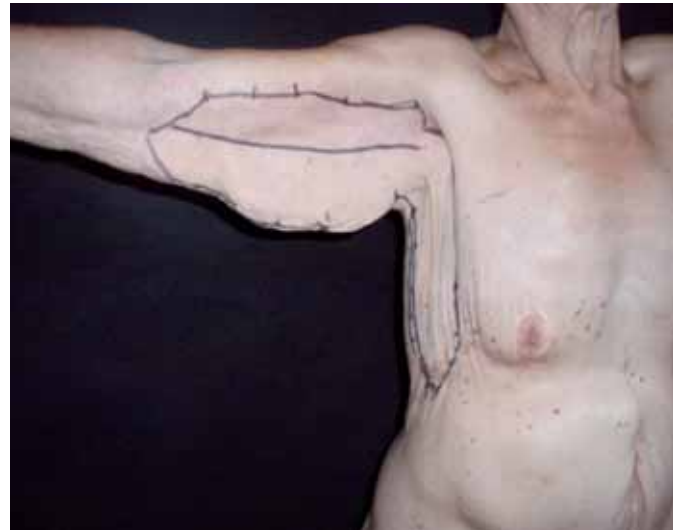
De las 22 braquioplastias practicadas en el periodo de estudio, 7 (31,8%) fueron asociadas a otras cirugías: 3 a mamoplastia (Fig. 6 A-B) de las que 2 fue-

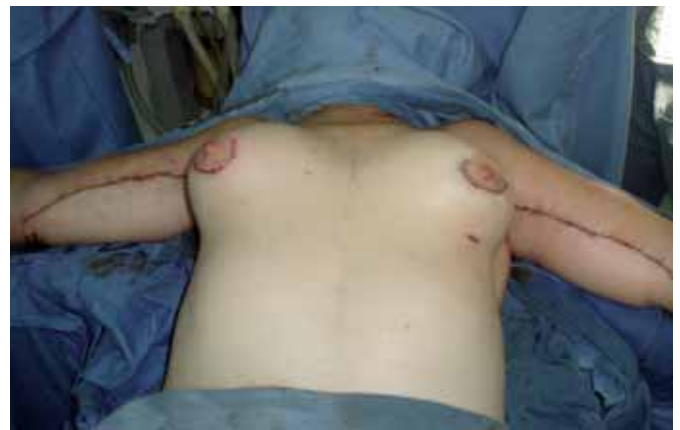
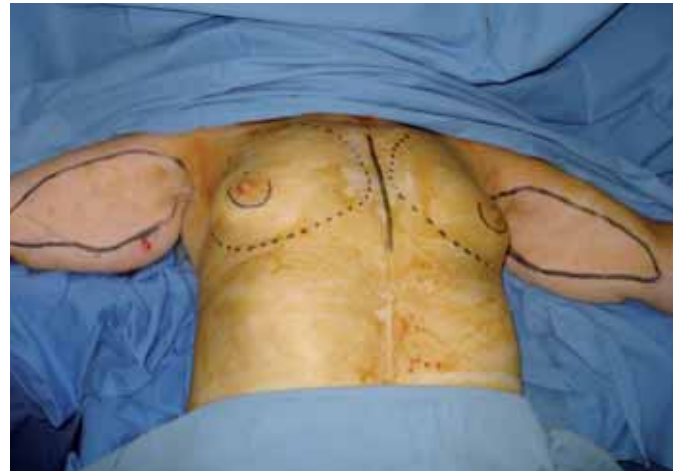
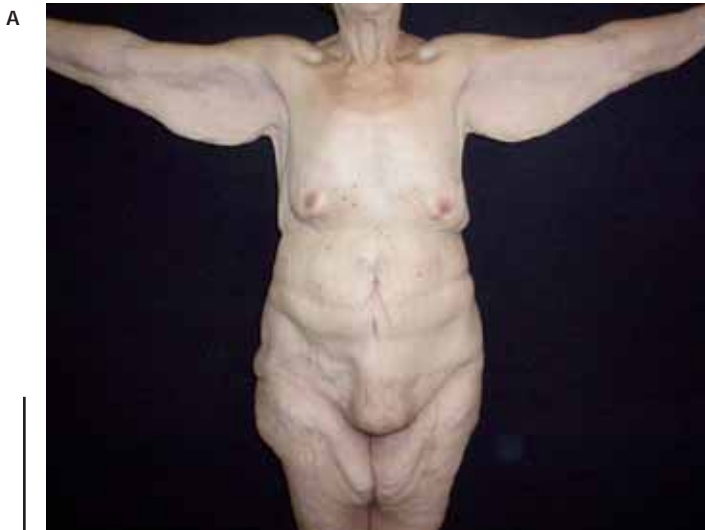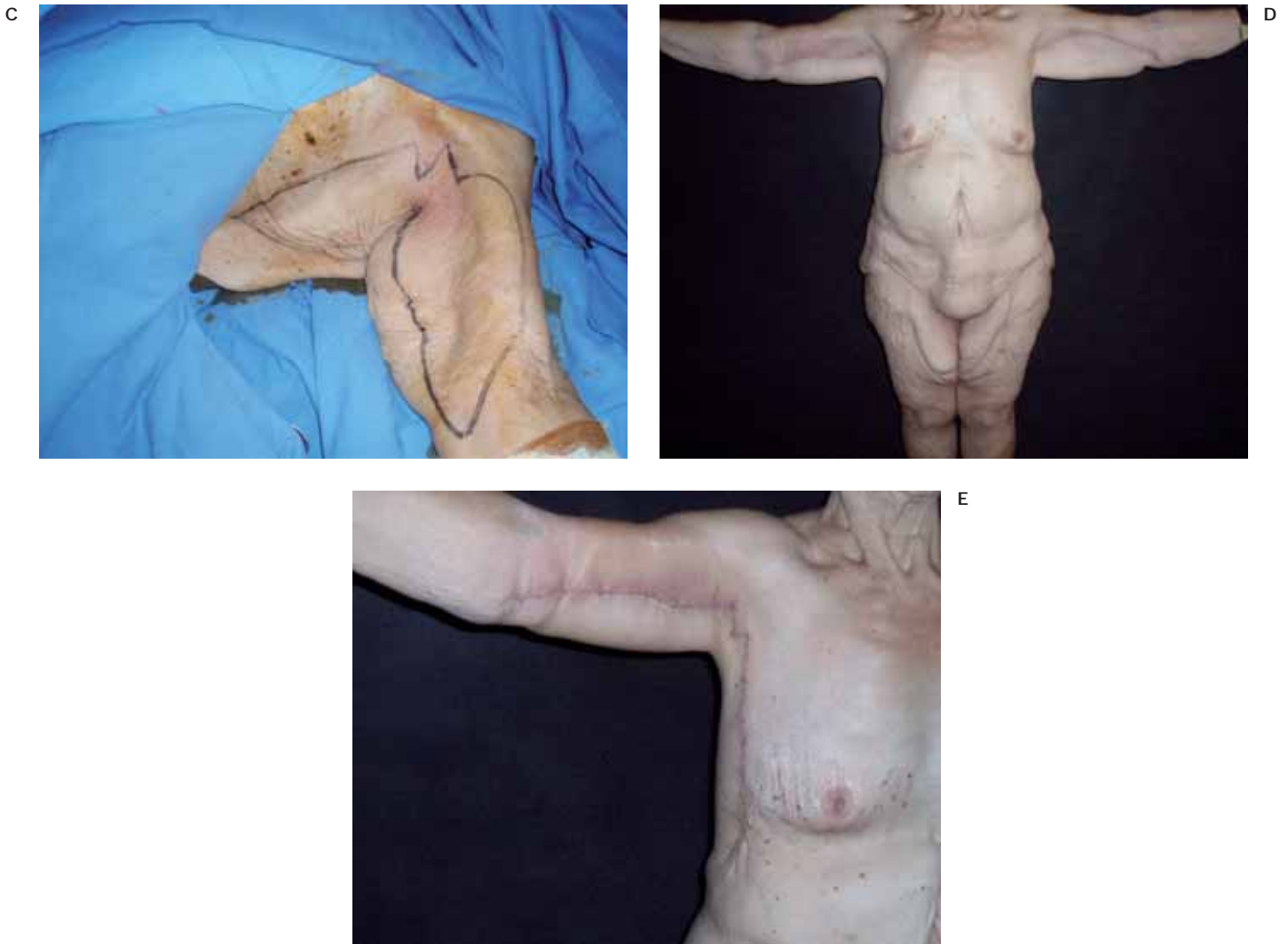Fig. 6. Asociación de braquioplastia y mamoplastia de aumento. A: Marcaje intraoperatorio. B: Postoperatorio inmediato.

ron hechas según técnica de Pitanguy asociada a colocación de implantes mamarios de silicona y 1 para colocación de implantes mamarios de silicona por vía periareolar; 2 se asociaron con abdominoplastia; 1 se asoció con torsoplastia (Fig. 7 A-E) y finalmente 1 a liposucción de abdomen.

Fig. 7: Braquioplastia con Toracoplastia. A: Mujer de 67 años con flacidez en brazos, ptosis axilar y flacidez de la región torácica lateral. B: Marcaje de la zona. C: Imagen intraoperatoria. D: Postoperatorio a los 15 días, con mejoría del contorno de los brazos y de la región torácica lateral. E: Detalle de la Z-plastia de la axila izquierda.





La liposucción, como cirugía complementaria, se hizo en la región posterior de los brazos en 6 pacientes que tenían lipodistrofia marcada, mejorando así el contorno del brazo. Es importante resaltar que, en estos casos, hay que tener en cuenta la posibilidad de que se forme un edema acentuado debido al trauma añadido que supone la liposucción, por lo que reco-

mendamos disminuir la cantidad de tejido a reseca para evitar el exceso de presión en el cierre y la posibilidad de dehiscencias.

El vendaje postoperatorio se realiza con gasas sobre la herida quirúrgica fijadas con Micropore<sup>®</sup>. Las pacientes permanecieron hospitalizadas durante 24 horas y se les recomendó permanecer el mayor

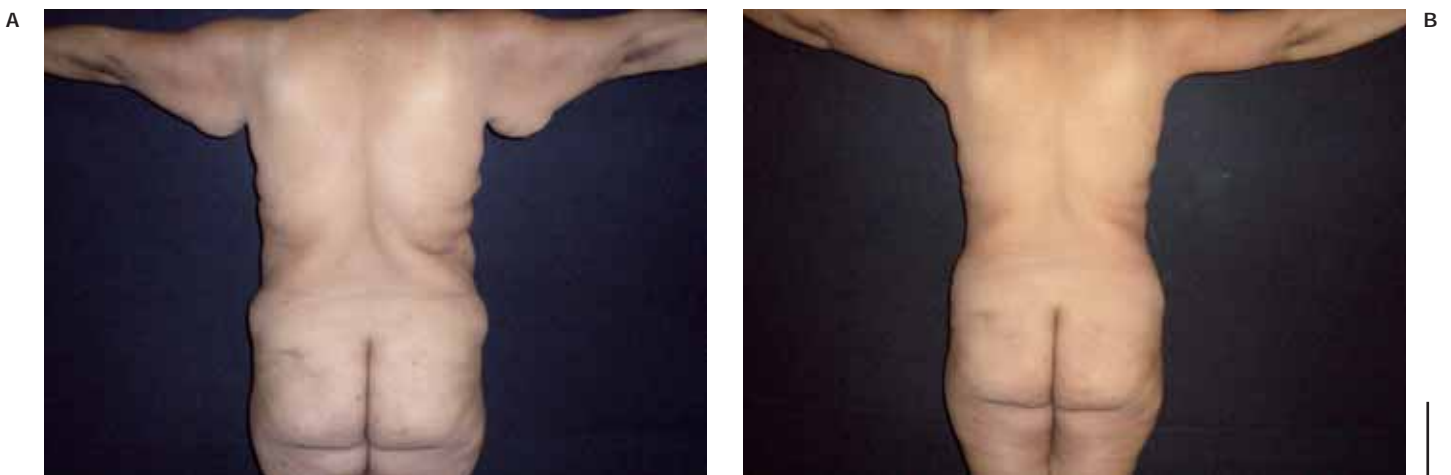


Fig. 8. A: Preoperatorio en mujer de 42 años con flacidez cutánea y ptosis de la región pósteroinferior de los brazos. B: Postoperatorio a los 3 meses con mejora del contorno de los brazos.

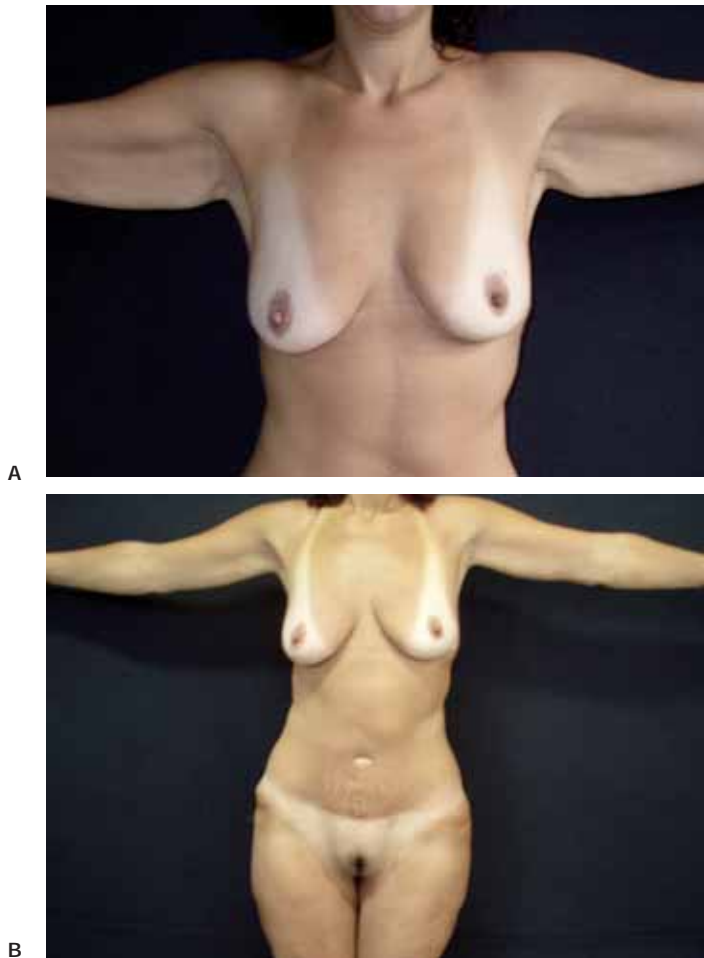


Fig. 9. A: Mujer de 35 años con flacidez en los brazos por gran pérdida ponderal. B: Postoperatorio al año con buena posición de las cicatrices y mejora del contorno de los miembros superiores.

tiempo posible con los brazos en semiabducción, apoyados sobre una almohada y abriendo y cerrando las manos para favorecer la circulación. Recomendamos también que no levanten pesos y que no sobreeleven los brazos por encima de la cintura escapular. Los puntos de sutura irreabsorbibles se retiran entre los 7 y 10 días de postoperatorio y empleamos cintas postoperatorias durante 4 semanas. Deberán llevar prenda de presoterapia adaptada también durante 4 semanas.

## Resultados

Todas las pacientes quedaron satisfechas con el contorno braquial obtenido (Fig. 8 A-B). Las cicatrices quedaron bien posicionadas en el surco braquial interno y el proceso de cicatrización fue satisfactorio (Fig. 9 A-B).

Aquellas pacientes que se sometieron a cirugías asociadas tuvieron también buena evolución, con resultado satisfactorio y sin aumento de la comorbilidad.

Entre las complicaciones locales aparecidas, sorprendentemente hubo 3 casos de linfocele (13,6%) en la cara interna del brazo, cerca del pliegue ante-

cubital. Fueron tratados mediante succión semanal y compresión continua y todos evolucionaron hacia la curación en el plazo de 1 mes. También tuvimos 1 caso de hematoma, 1 caso de cicatriz hipertrófica y 1 caso de dehiscencia. No hubo complicaciones del tipo resección insuficiente o excesiva, localización incorrecta de la cicatriz, celulitis, abscesos subcutáneos, parestesias o necrosis, ni tampoco ninguna complicación sistémica tipo tromboembolismo.

## Discusión

La lipodistrofia y la ptosis braquial aumentan significativamente su incidencia con la edad y especialmente en aquellos pacientes que han sufrido grandes pérdidas ponderales (15). Sin embargo, hay que valorar de forma individual en cada paciente el tipo de alteración que presenta para poder plantear la técnica quirúrgica más adecuada a cada deformidad. Así, en brazos que todavía presentan exceso de grasa, la combinación de liposucción y dermolipectomía conlleva una disminución en la extensión de las cicatrices resultantes, a la vez que facilita un mejor posicionamiento de las mismas y reduce la posibilidad de que quede una cicatriz de peor calidad originada por la tensión de la línea de sutura (15). No obstante, hay que subrayar que en estos casos, el edema producido por la liposucción puede provocar compresión nerviosa y vascular, así como dehiscencia de la herida por tensión, por lo que la resección debe ser más cautelosa.

No hemos observado ningún caso de lesión nerviosas entre nuestras pacientes, ya que la disección de la pieza la hemos hecho siempre sobre el plano suprafasial y la liposucción únicamente se realizó sobre la parte posterior del brazo.

Atribuimos los casos de linfocele a la extensión de la incisión hasta el pliegue antecubital, en el margen ulnar del antebrazo. En esta zona los linfáticos están más superficiales, sin haber atravesado todavía la fascia braquial, por lo que son más susceptibles de sufrir lesiones.

El abordaje que realizamos puede ser empleado en pacientes que presentan, desde ptosis sencillas, producidas por flacidez cutánea, hasta acentuadas lipodistrofias. Además permite asociar a la braquioplastia propiamente dicha el tratamiento de la ptosis de la región axilar y de la región lateral del tórax (Fig. 10 A-D), sin que ello incremente la morbilidad del procedimiento, únicamente teniendo cuidado de realizar Z-plastias que permitan colocar bien las cicatrices, evitando la formación de bridas (Fig. 11 A-B).

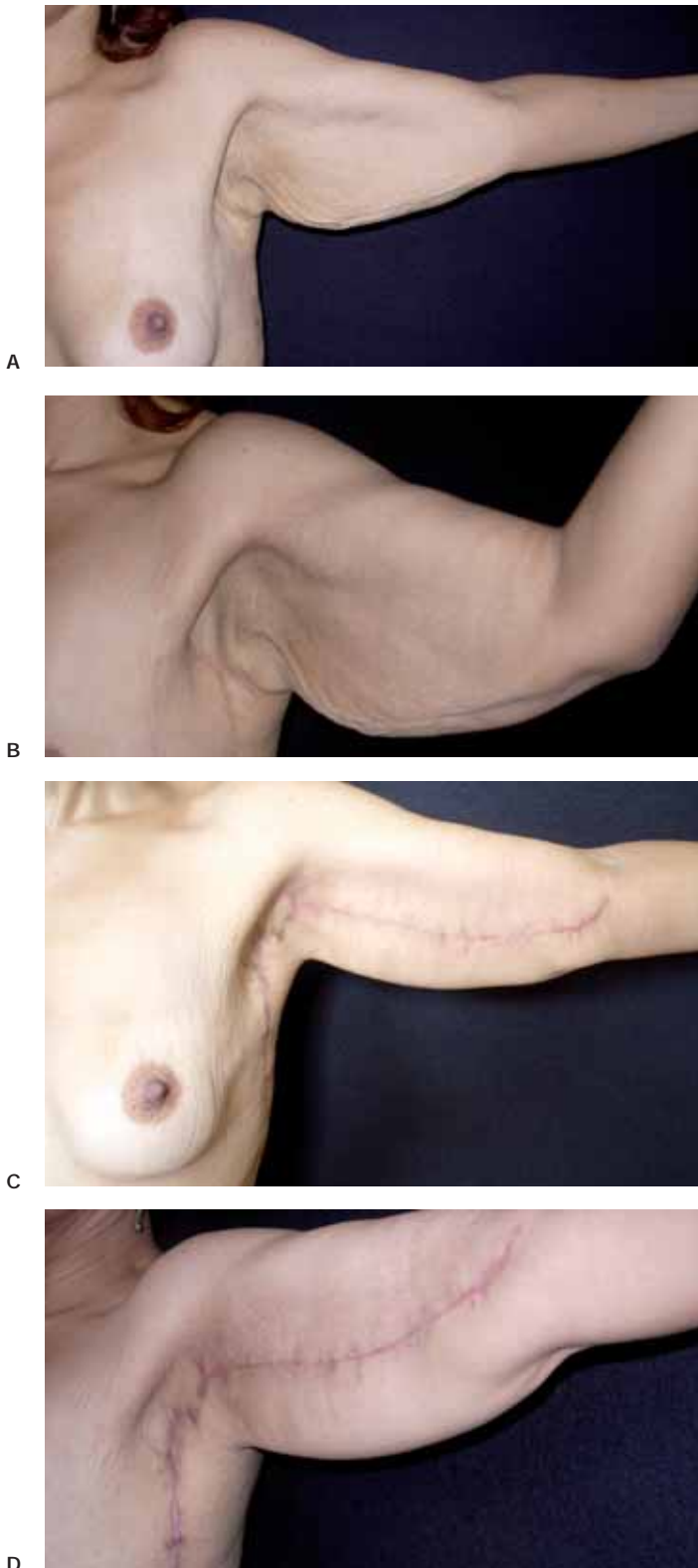


Fig. 10. A y B: Mujer de 42 años con flacidez cutánea y ptosis marcada de los brazos y de la axila. C y D: Postoperatorio a los 21 días. Buena calidad de la cicatriz.

Hay que resaltar además, que se puede asociar también a otras cirugías como mamoplastias y abdominoplastias, puesto que una vez colocado el paciente en la mesa de quirófano, no es necesario modificar la posición y permite trabajar simultáneamente a dos o más equipos quirúrgicos.

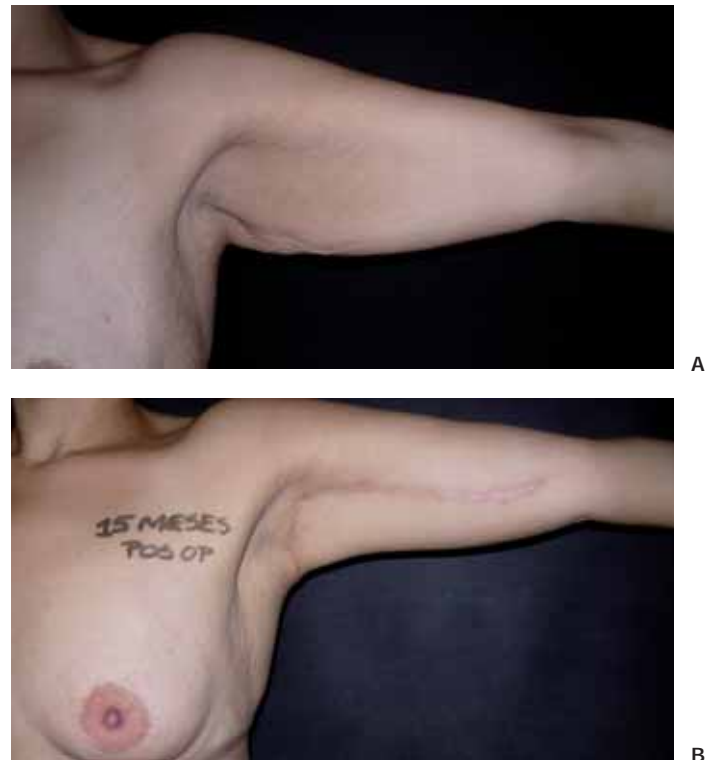


Fig. 11. A: Mujer de 30 años con ptosis marcada del brazo sin componente axilar. B: Postoperatorio a los 15 meses con mejoría de la ptosis y ausencia de retracción cicatricial. No creímos necesario extender la cicatriz hasta la región torácica lateral por no haber flacidez importante en esta zona.

## Conclusiones

La braquioplastia es un procedimiento quirúrgico que va ganando importancia entre las técnicas de Cirugía Plástica del contorno corporal, sobre todo con la “epidemia” de pacientes ex - obesos generada por las intervenciones de cirugía digestiva bariátrica. En el contexto de moda actual, principalmente en los países tropicales, la gente quiere vestirse con ropas escotadas y que dejen a la vista el contorno de sus brazos. Por lo tanto, las inevitables cirugías causadas por estas cirugías quedan en un segundo plano frente a la posibilidad de obtener un brazos con un contorno acorde a los patrones de belleza vigentes.

La técnica de braquioplastia que proponemos proporciona resultados satisfactorios. El no realizar despegamiento de los bordes de resección, evita la formación de seromas y disminuye también la aparición de lesiones linfáticas, vasculares y nerviosas. Además, es una técnica fácil de reproducir y apta incluso para cirujanos noveles.

## Dirección del autor

Dr. Carlos del Pino Roxo  
Avenida Ayrton Senna 1850-352  
Barra da Tijuca. Río de Janeiro RJ CEP 22775-000  
e-mail: drcroxo@rjnet.com.br

## Bibliografía

1. **Hurwitz D.J., Holland S.W.:** "The L Brachioplasty: An innovative Approach to correct excess tissue of the upper arm, axilla, and lateral chest". *Plast. Reconstr. Surg.* 2006; 117 (2): 403.
2. **Knoetgen J., Moran S.L.:** "Long-term outcomes and complications associated with brachioplasty: a retrospective review and cadaveric stud". *Plast. Reconstr. Surg.* 2006; 117(7): 2219.
3. **Pascal J.F., Lelouarn C.:** "Brachioplasty". *Aesthet. Plast. Surg.* 2005;29:423.
4. **Trussler A.P., Rohrich R.J.:** "Limited incision medial brachioplasty: Technical refinements in upper arm contouring". *Plast. Reconstr. Surg.* 2008; 121(1):305.
5. **Pitanguy I.:** "Correction of lipodistrophy of the lateral thoracic aspect and inner side of the arm and elbow dermosenescence". *Clin. Plast. Surg.* 1975; 2(3): 477.
6. **Baroudi R.:** "Dermatolipectomy of the upper arm". *Clin. Plast. Surg.* 1975; 2(3): 485.
7. **Guerrero-Santos J.:** "Brachioplasty". *Aesthet. Plast. Surg.* 1979; 3:1.
8. **Pitanguy I.:** "Aesthetic plastic surgery of the upper and lower limbs". *Aesthet. Plast. Surg.* 1980; 4: 363.
9. **Juri J., Juri C., Elias J.C.:** "Arm dermolipectomy with a quadrangular flap and "T" closure". *Plast. Reconstr. Surg.* 1979; 64(4): 521.
10. **Strauch B., Greenspun D., Levine J., Baum T.:** "A technique of brachioplasty". *Plast. Reconstr. Surg.* 2004; 113(3): 1044.
11. **Goddio A.S.:** "A new technique for brachioplasty". *Plast. Reconstr. Surg.* 1989; 84(1): 84.
12. **Lockwood T.:** "Brachioplasty with superficial fascial system suspension". *Plast. Reconstr. Surg.* 1995; 96(4): 912.
13. **Pinto E.B.S., Erazo P.J., Matsuda C.A., Regazzini D.V., Burgos D.S., Acosta H.A.P. et al.:** "Brachioplasty technique with the use of molds". *Plast. Reconstr. Surg.* 2000; 105(5): 1854.
14. **Latarjet M., Liard A.R.:** "Anatomia humana". Vol1. São Paulo: Panamericana, 1996. Pp. 682-685.
15. **El Khatib, Hamdy A.:** "Classificaion of brachial ptosis: Strategy for treatment". *Plast. Reconstr. Surg.* 2007; 119(4):1337.

## Comentario al trabajo «Braquioplastia: abordaje simple»

Dr. José Abel de la Peña Salcedo. Cirujano Plástico. Práctica Privada. México  
Secretario Nacional Federación Ibero-latinoamericana de Cirugía Plástica, Estética y Reconstructiva

El procedimiento de la braquioplastia presenta varios retos, pero además un alto grado de satisfacción tanto para pacientes como para los cirujanos que la practican.

Para que dicho procedimiento presente una morbilidad baja es necesario tomar ciertas medidas:

1. Cuidar la cicatriz
  - La tensión es nuestro peor enemigo en estas circunstancias.
  - Evitar a toda costa la tracción excesiva.
  - Es necesario romper la línea a nivel de la axila y así evitar una banda cicatrizal que limite el movimiento del brazo.
  - Al requerir tarsoplastia en continuidad, nosotros tratamos de terminar la cicatriz en el surco inframamario.

2. Al asociar la lipoescultura ultrasónica al procedimiento de la braquioplastia hemos encontrado menor edema y tensión en la cicatriz.
3. Para evitar que el edema posterior a la resección cutánea evite un cierre adecuado se recomienda realizar el cierre de la incisión inmediatamente a la resección cutánea.
4. En el caso de no tener una experiencia amplia en éste procedimiento es mejor ser conservador en la resección cutánea para evitar lo antes mencionado, colocando suturas externas de afrontamiento antes de realizar la resección cutánea.

Felicitemos a los autores por el presente artículo.

## Respuesta al comentario del Dr. José Abel de la Peña Salcedo

Dr. Carlos del Pino Roxo

La braquioplastia puede tener varios aspectos, pero los conceptos actuales caminan hacia un denominador común: "la preocupación por la forma y por la cicatriz, sin dejar de tener en cuenta la disminución de las complicaciones quirúrgicas y postquirúrgicas".

Nos quedamos muy contentos por tener la importante opinión del Dr. José Abel de la Peña respecto a nuestro artículo, que tiene

por principio la simplificación en el marcaje de la resección en monobloque, las resecciones planeadas y el no despegar los colgajos, así como el mantener un plano de disección quirúrgica supra-fascial, todo con el intento de lograr una sistematización de la braquioplastia.

Saludos desde Rio de Janeiro.



# Braquioplastias: Uma abordagem simplificada

Roxo del Pino, C.\*, Roxo Weck, A.C.\*\*, Pinto de Aguiar Becerra, E.\*\*\*, Labanca, L.\*\*\*, Martins Pinto, R.\*\*\*

\* Chefe do Serviço de Cirurgia Plástica e Reparadora. Hospital Geral do Andaraí. Rio de Janeiro. Brasil.

\*\* Residente do Serviço de Cirurgia Plástica. Hospital Pedro Ernesto. Universidad Estatal de Rio de Janeiro. Brasil.

\*\*\* Residente do Serviço de Cirurgia Plástica y Reparadora. Hospital Geral do Andaraí. Rio de Janeiro. Brasil.

Hospital Geral do Andaraí y clínica particular del primer autor. Rio de Janeiro. Brasil.

## Introdução

As deformidades dos membros superiores acompanham o processo de senescência, assim como fazem parte da vasta gama de alterações decorrentes da perda de grandes volumes corporais. Dentro das alterações sofridas pelos braços, destaca-se a lipodistrofia, que, na maioria das vezes, se encontra acompanhada de ptose tecidual. No entanto, em pacientes que sofreram perdas corpóreas maciças, a lipodistrofia geralmente não se limita aos braços, muita das vezes se estendendo para a axila e região torácica lateral. As técnicas de braquioplastia têm evoluído no sentido de tratar não apenas os braços, mas sanar as deformidades das axilas, assim como associar uma extensão do tratamento para a região torácica lateral, sem com isso acrescer morbidade ao procedimento. Neste contexto, o novo contorno deve ser esteticamente apreciável, as cicatrizes devem ser o menos visível possível, e as complicações devem ser mínimas (1). Mudanças na localização das cicatrizes e a associação da excisão tecidual com a lipoaspiração trouxeram um decréscimo no risco de injúria nervosa e de linfáticos, assim como resultou na melhora da qualidade das cicatrizes e reduziu o edema pos operatório (2-4).

Além disso, hoje em dia a braquioplastia é vista como uma cirurgia altamente segura, podendo ser associada com outros tipos de cirurgias, sem aumento da morbidade, sobretudo com a facilidade de duas ou mais equipes trabalharem em conjunto.

Diversas técnicas de braquioplastia têm sido descritas por diferentes autores (1, 3-13). O trabalho tem por objetivo demonstrar estratégias cirúrgicas para o tratamento das deformidades dos membros superiores em pacientes pós-grandes perdas ponderais.

## Material e metodo

O estudo foi uma série retrospectiva de 22 pacientes, de 26 a 75 anos (média de idade de 35 anos) submetidos à braquioplastia no período de janeiro de 2006 a maio de 2008, todas do sexo feminino. Das 20 pacientes, 17 perderam peso através de cirurgia bariátrica e 5 através de dieta. O período de acompanhamento variou de 6 meses a 2 anos. As marcações cirúrgicas foram todas padronizadas e, da mesma forma que as cirurgias, realizadas pelo autor principal.

Foi realizado exame físico detalhado e discutido com as pacientes todas as etapas da cirurgia, suas possíveis complicações e os devidos cuidados pós-operatórios. As mesmas assinaram termo de consentimento e realizaram exames pré-operatórios rotineiros e registro fotográfico.

A marcação é feita com o paciente em ortostatismo e com os braços abduzidos a 90° (Fig.1A). O objetivo da abordagem é que a cicatriz final esteja localizada no sulco braquial interno. Para isto, baseado nesta referência anatômica, realizam-se manobras bi-digitais ("pinch-test") determinando a quantidade de tecido cutâneo e adiposo que devem ser ressecados (Fig.1B-C). Caso haja necessidade de extensão da cicatriz nas regiões axilar e antecubital, esta deverá ser quebrada em uma zetaplasia evitando a formação de retrações (Fig.1D-E). Nesta série de casos foram realizadas 7 zetaplastias na região axilar e nenhuma na região antecubital. Em braços que apresentam componente dermo-gorduroso significativo ("braços pesados") opta-se pela incisão sinuosa por se acreditar ser esta a que melhor contrabalança as forças de retração cicatricial no pós-operatório (Fig.2). Em casos de flacidez acentuada da região torácica lateral, estendemos a incisão desde o cotovelo, passando pela fossa deltopeitoral, realizando-se a zetaplastia, até a região torácica lateral, onde a mesma corre verticalmente até aproximadamente a altura do complexo

aréolo papilar (Fig.3A-C). Em casos de flacidez torácica lateral muito acentuada, podemos estender a ressecção até a altura do sulco infra mamário.

Realiza-se o desenho de linhas transversas ao maior eixo da área desenhada no braço, para facilitar e guiar a montagem final dos retalhos (Fig.4). Na maioria das vezes as ressecções são similares em ambos os braços, mas em casos de assimetrias, onde um braço é diferente do outro, o importante é manter igual à forma final, não importando se a cicatriz se estender um pouco mais em um braço em relação ao outro.

Todas as cirurgias são realizadas com o paciente sob anestesia geral, em decúbito dorsal e com os braços abduzidos. É feita uma infiltração prévia na área marcada com solução fisiológica e adrenalina 1:200.000, visando facilitar o descolamento e favorecer a hemostasia. A ressecção cirúrgica da área marcada se dá em monobloco, em plano supra-fascial, evitando lesões de estruturas vaso-nervosas presentes abaixo deste plano<sup>14</sup>. O descolamento da peça é realizado com auxílio do eletro-cautério, sem qualquer descolamento nas bordas remanescentes, de baixo para cima e de fora para dentro (Fig.5). Após esta ressecção, é realizada a montagem dos retalhos com fio forte inabsorvível, usualmente mononylon 3.0, guiada pelas linhas transversas descritas anteriormente. A síntese é feita em três planos: subcutâneo, subdérmico e na pele podem ser realizados pontos intradérmicos ou guilles. O uso de drenos é dispensável pela ausência de descolamento dos retalhos.

Das 22 braquioplastias realizadas neste período, 7 (31,8%) foram associadas, sendo 3 destas à mastoplastia; 2 pitangy associada a implante de silicone e um implante por via periareolar (Fig.6A-B), 2 à abdominoplastia, 1 à toracoplastia (Fig.7A-E) e 1 à lipoaspiração de abdome.

A lipoaspiração adjuvante foi realizada na região posterior dos braços em 6 pacientes que apresentavam lipodistrofia acentuada, proporcionando melhora do contorno. É importante enfatizar que nestes casos é necessário considerar a possibilidade de edema acentuado devido ao trauma da lipoaspiração, se diminuído então a quantidade de tecido ressecado, com o intuito de evitar-se o garroteamento do membro e também a possibilidade de deiscência de ferida operatória.

O curativo pós-cirúrgico é realizado com gaze sobre a ferida operatória. As gazes são fixadas com micropore. Os pacientes permanecem internados por 24 horas e são orientados a permanecerem na maior parte do tempo com os braços em semi-abdução apoiados em um travesseiro, abrindo e fechando as mãos para ativar a circulação. Além disso, não devem carregar peso ou elevar sobremaneira os membros superiores além do limite da cintura escapular por duas semanas. Os pontos não absorvíveis são retirados num período de 7 a 10 dias. Cintas pós-operatórias apropriadas são utilizadas por 4 semanas.

## Resultados

Todas as pacientes apresentaram-se satisfeitas com o contorno braquial obtido com a cirurgia (Fig. 8A-B). As cicatrizes ficaram bem posicionadas no sulco braquial interno e apresentaram boa cicatrização (Fig. 9A-B).

As pacientes que foram submetidas a cirurgias associadas evoluíram bem, satisfeitas com os resultados e sem acréscimo de complicações.

Dentre as complicações locais, surpreendentemente foram observados 3 casos de linfocele (13,6%) localizadas na face anterior do braço próximo à prega antecubital. Estes foram tratados com aspiração semanal e compressão contínua, tendo todos evoluído para completa resolução no período de 1 mês. Outras complicações locais também foram

observadas como hematoma (1 paciente-4,5%), cicatriz hipertrófica (1 paciente-4,5%) e deiscência (1 paciente-4,5%). Estas duas últimas ocorreram numa mesma paciente, que foi submetida à lipoaspiração na face posterior do braço e evoluiu com grande edema no pós-operatório. Não foram observadas complicações locais como ressecção insuficiente ou excedente, localização inadequada da cicatriz, celulite, abscesso subcutâneo, parestesias ou necroses, assim como nenhuma complicação sistêmica, como tromboembolismo.

### Discussão

A lipodistrofia e a ptose braquial aumentam significativamente com a idade e, especialmente, em pacientes que sofreram grandes perdas ponderais (15). Porém há de se avaliar o tipo de alteração adquirida individualmente, para que se possa planejar a melhor tática cirúrgica em cada deformidade. Desta forma, nos braços ainda com excesso de tecido adiposo, a combinação da lipoaspiração com a dermolipectomia resulta em decréscimo da extensão das cicatrizes, assim como possibilita seu melhor posicionamento e reduz a chance de uma cicatriz de pior qualidade, gerada por tensão na linha de sutura (15). Entretanto é importante frisar nestes casos que o edema gerado pela lipoaspiração poderá causar compressão nervosa e vascular, assim como deiscência da ferida operatória decorrente de tensão na linha de sutura. Por isso, nestes casos, a ressecção da peça deve ser feita com mais cautela.

Não foi observado nenhum caso de lesão nervosa, já que a dissecação da peça é realizada no plano supra fascial e a lipoaspiração apenas na região posterior do braço.

Os autores atribuem os casos de linfocele à extensão da incisão até a prega cubital, na margem ulnar do antebraço. Nesta localização os linfá-

ticos se encontram mais superficiais (14), não tendo ainda atravessado a fáscia braquial, estando, por isso, mais susceptíveis à lesão.

Este tipo de abordagem permite o uso em pacientes que apresentam desde uma simples ptose causada pela flacidez cutânea até lipodistrofias acentuadas. Além do tratamento das deformidades dos membros superiores, podemos associar a braquioplastia ao tratamento da ptose da região axilar e ao tratamento da região lateral do tórax (Fig.10A-D), sem acréscimo de morbidade ao procedimento, apenas tendo o cuidado em se realizar zetaplastias que permitam o bom posicionamento das cicatrizes, sem o surgimento de bridas (Fig.11A-C).

Vale ressaltar que é possível a associação do procedimento a mamoplastias e a abdominoplastias, uma vez que o posicionamento do paciente na mesa cirúrgica não se altera e pela possibilidade de duas ou mais equipes trabalharem ao mesmo tempo.

### Conclusão

A braquioplastia é um procedimento que vem ganhando espaço entre as cirurgias plásticas do contorno corporal, sobretudo com a epidemia de pacientes "ex-obesos" advindos de cirurgias bariátricas. No contexto atual da moda, sobretudo em países tropicais, as pessoas querem usar roupas decotadas que revelam o contorno braquial, aumentando assim a procura por este tipo de procedimento.

A abordagem de braquioplastia proposta pelo autor mostrou resultados bastante satisfatórios, com baixa morbidade, bom posicionamento da cicatriz e possibilidade de sua associação com outros procedimentos. Além disso, é facilmente reproduzível e exequível inclusive para cirurgias iniciantes.