

Lipoabdominoplastia con cicatriz reducida sin neo-onfaloplastia en abdomen tipo III (Matarasso)

Short scar lipoabdominoplasty without neo-umbilicoplasty in tipe III abdomen (Matarasso)



Centurión P.

Centurión P.*, Olivencia C.**, Romero C.**, Gamarra García R.***

Resumen

Presentamos una innovadora técnica quirúrgica para el tratamiento de la región abdominal, en la cual combinamos lipoescultura y abdominoplastia con incisiones reducidas, sin neo-onfaloplastia, en pacientes tipo III según Clasificación de Matarasso.

Realizamos un estudio retrospectivo sobre pacientes intervenidos con esta nueva propuesta quirúrgica, entre los años 2002 y 2008. La lipoescultura corporal superficial y profunda incluyó también la pared abdominal anterior. La técnica quirúrgica se basa en el uso de incisiones reducidas a nivel suprapúbico, máximo de 18 cm. de longitud, con disección de un túnel de aproximadamente 10 cm. en plano supraponeurótico, desinserción del ombligo, plicatura de la diástasis de músculos rectos abdominales y posterior reinserción del ombligo inferiormente. Usamos una férula de yeso durante el postoperatorio.

Evaluamos 64 lipoabdominoplastias, todas realizadas en mujeres con edad media de 41,9 años. El tiempo quirúrgico promedio fue de 3 horas y media, el volumen aspirado de la pared abdominal anterior tuvo un promedio de 1000 ml. El 14,1% de las pacientes presentaron seroma como complicación.

Como conclusión creemos que esta técnica permite buenos resultados estéticos corporales totales al obtener una cicatriz corta, un colgajo abdominal anterior adelgazado y ausencia de cicatriz umbilical.

Palabras clave Lipoabdominoplastia, Abdomen tipo III Matarasso, Neo-onfaloplastia, Abdominoplastia.
Código numérico 5311-534

Abstract

We present an innovative surgical technique for treatment of abdominal region, in which we combine liposculpture and limited-incisions abdominoplasty without neoumbilicoplasty, in Type III Matarasso Classification patients. We conducted a retrospective study of patients undergoing surgery with this new proposal, between 2002 to 2008. The deep and superficial body liposculpture also included anterior abdominal wall. The surgical technique is based on the use of small incisions at the suprapubic region up to 18 cm long, with dissection of a supra-aponeurotic tunnel of 10 cm approximately, with desinsertion of the navel, plication of the rectus abdominis muscle diastasis and subsequent inferior reinsertion of the umbilicus. We use a plaster splint for postoperative time. We evaluated 64 lipoabdominoplasties, all in women with a mean age of 41.9 years. The average operative time was of 3 hours and a half, with an average aspirated volume of 1000 ml of the anterior abdominal wall. In 14,1 % of the patients we observed seroma as a complication. As a conclusions, this technique allows good body aesthetics results, to obtain a shorter scar, a thin anterior abdominal flap and the absence of umbilical scar.

Key words Lipoabdominoplasty, Matarasso type III abdomen, Neoumbilicoplasty, Abdominoplasty.
Numeral Code 5311-534

* Cirujano Plástico
** Cirujano Plástico Asistente
*** Cirujano General

Introducción

En la actualidad, la globalización impone un patrón de belleza que busca cuerpos esbeltos con una figura que represente dinamismo y juventud; esto se traduce en la altísima demanda de cirugías de abdomen en nuestras consultas, especialmente por parte de mujeres en torno a los 40 años de edad, lo que ha propulsado el estudio y la creación de nuevas técnicas de abdominoplastia con el objetivo de optimizar los resultados estéticos y ofrecer una armonía entre el área periumbilical y los flancos abdominales (1).

A partir de este nuevo milenio hemos observado la aparición de un tipo de paciente que difiere mucho de aquellos que antes eran sometidos a una abdominoplastia clásica (Tabla I), con edades alrededor de los 40 años, con un máximo de 2 embarazos, sobrepeso de alrededor de 5 Kg. y actividad física constante. Se hizo necesario por tanto ofrecer una técnica que se adecuara a este nuevo perfil de pacientes, deseos de cicatrices pequeñas y de un resultado estético en un solo procedimiento quirúrgico.

En las últimas décadas, la abdominoplastia clásica con cicatriz amplia ofrecía resultados estéticos adecuados, pero acompañados de complicaciones como: hematoma, dehiscencias, necrosis de colgajo y seromas, siendo esta última complicación la más frecuente (2). Todas estas complicaciones, relacionadas con la vascularización del colgajo abdominal, limitaban el uso asociado de la lipoaspiración. Es así que surge la inquietud de muchos cirujanos plásticos por ofrecer mejores resultados con la mínima cantidad de complicaciones posible y de ofrecer nuevas opciones para el tratamiento de la flacidez abdominal asociada a lipodistrofia, combinando abdominoplastia y lipoaspiración en una misma intervención quirúrgica. Así tenemos la creación de técnicas por autores como Vila-Rovira (3), que presenta una lipoaspiración asociada a abdominoplastia con disección amplia del colgajo en

Tabla I. Cambio en el perfil de los pacientes atendidos a través del tiempo en nuestra consulta privada.

<i>Pacientes</i>	1990	2000
<i>Edad promedio (años)</i>	50	41.9
<i>Sobrepeso (Kg.)</i>	10	5
<i>Número de gestaciones</i>	≥3	≤2
<i>Actividad física</i>	No	Si
<i>Hábitos higiénico-dietéticos</i>	No	Si
<i>Cuidado de imagen personal</i>	No	Si
<i>Profesión</i>	No	Si
<i>Patrón de belleza corporal</i>	Local	Globalizado

pacientes obesos; Hakme (4) con su técnica de mini-lipoabdominoplastia en la que combina liposucción de la pared abdominal y flancos con resección en elipse de piel suprapúbica a través de una incisión reducida y con plicatura muscular supra e infra umbilical sin desinserción de la cicatriz umbilical (en esta técnica existía la limitación de la posición del ombligo, alta o baja); Avelar (5), describe una técnica de lipoaspiración con abdominoplastia en pacientes con abdomen prominente y gran acumulo de grasa supra e infraumbilical con laxitud muscular.

Al mismo tiempo se realizan estudios anatómicos sobre de la irrigación sanguínea de la pared abdominal anterior (6-9), con el objetivo de poder ampliar la visión y el conocimiento del especialista, con vistas a poder desarrollar nuevas técnicas quirúrgicas que combinen lipoaspiración y cirugía abdominal de forma cada vez más segura. Autores como Bozzola (10) y Matarasso (11) presentaron individualmente una clasificación de abdominoplastia basada en la evaluación de la piel, del tejido adiposo y del sistema músculo-fascial (Tabla II). Matarasso realiza estudios adicionales y consigue determinar áreas seguras, y áreas no aconsejables y prohibidas para la realización efectiva de liposucción asociada a abdominoplastia clásica (11,12), al tiempo que enfatiza la seguridad de la téc-

Tabla II. Clasificación de la abdominoplastia según Matarasso para evaluación de los tejidos blandos del abdomen.

Categoría	Piel	Grasa	Sistema Músculo esquelético	Tratamiento
<i>I</i>	<i>Minima laxitud</i>	<i>Variable</i>	<i>Minima flacidez</i>	<i>Lipectomía asociada a succión</i>
<i>II</i>	<i>Leve laxitud</i>	<i>Variable</i>	<i>Leve flacidez abdomen anterior</i>	<i>Minilipoabdominoplastia</i>
<i>III</i>	<i>Moderada laxitud</i>	<i>Variable</i>	<i>Moderada flacidez abdomen anterior y superior</i>	<i>Abdominoplastia modificada</i>
<i>IV</i>	<i>Severa laxitud</i>	<i>Variable</i>	<i>Significativa flacidez abdomen inferior y/o superior</i>	<i>Abdominoplastia clásica con lipectomía y succión</i>

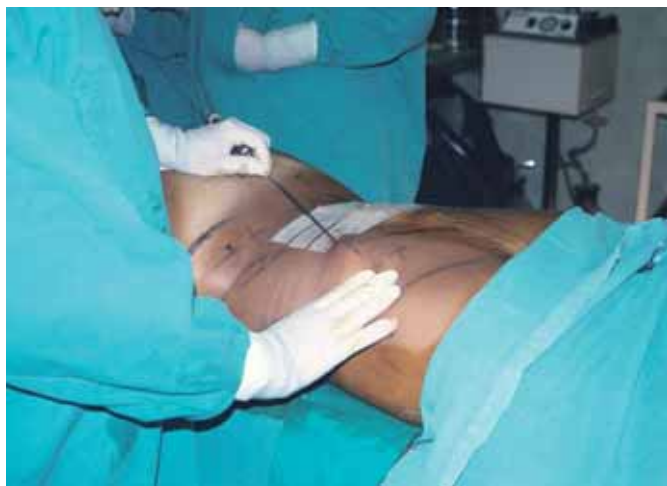

Fig. 1. Iniciamos la lipoescultura por la región dorsal, en posición de decúbito ventral en flexión. Infiltración de suero fisiológico con epinefrina, técnica húmeda.

nica y detalla observaciones y modificaciones realizadas sobre la técnica inicialmente descrita por él.

Pero uno de los aportes quirúrgicos más importantes fue desarrollado por Saldanha, en el 2001, quien realizó una liposucción completa del abdomen asociada a abdominoplastia clásica, con disección selectiva del colgajo y transposición del ombligo, que denominó Lipoabdominoplastia con despegamiento selectivo, Técnica de Saldanha” (13). Esta nueva propuesta quirúrgica se generó principalmente pensando en las variantes actuales que presentan las pacientes que acuden a consulta, para poder ofrecerles mejores resultados estéticos, con un tiempo de recuperación menor y con cicatrices reducidas, aspectos todos que resultan de inmensa importancia debidas a las innumerables labores que las pacientes realizan en la actualidad.

El objetivo del presente trabajo es dar a conocer nuestras modificaciones y adaptaciones de la lipoaspiración y la abdominoplastia en pacientes Tipo III según clasificación de Matarasso, ofreciendo una cicatriz suprapúbica reducida de 18 cm, con desinserción umbilical y sin neo-onfaloplastia.

Material y método

Realizamos un estudio retrospectivo de lipoabdominoplastias realizadas según la técnica descrita entre los años 2002 y 2008 en 64 pacientes, todas de sexo femenino, de edades comprendidas entre los 26 y los 77 años (media de 41, 9 años) que presentaron un abdomen tipo III según la clasificación de Matarasso. Como criterios de exclusión para el estudio tuvimos en cuenta: sexo masculino y sobrepeso mayor de 10 Kg. No se tomó en consideración la proyección de la cicatriz umbilical pero si el nivel de inserción de la misma, concepto que aclararemos en el apartado de Discusión.

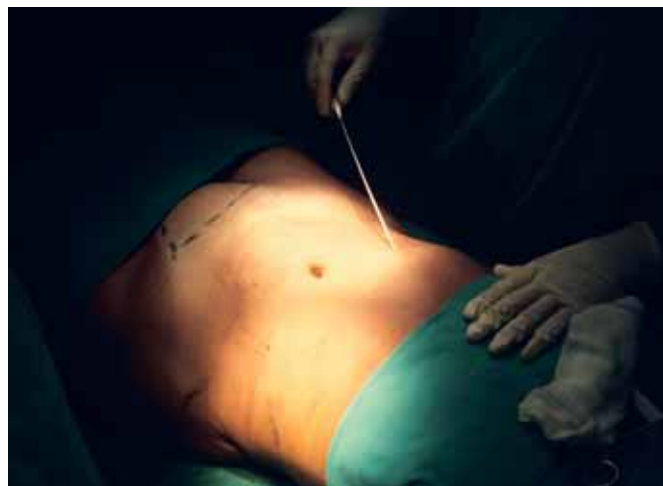

Fig. 2. Lipoaspiración profunda y superficial de la pared abdominal.

Todas las pacientes fueron intervenidas por el mismo cirujano en práctica privada. La información fue obtenida de las historias clínicas y los datos de la evolución fueron evaluados mediante fotos pre y postoperatorias.

TECNICA QUIRURGICA

Las intervenciones se realizaron bajo control de asepsia y antisepsia, con sedación y anestesia epidural. La lipoescultura corporal con jeringa de aspiración se inició siempre con la paciente en posición de decúbito ventral en leve flexión para la región dorsal e infiltración de solución salina a 4° grados C, con epinefrina al 1:500,000 (técnica húmeda) (14), en las áreas periaxilar posterior, subescapular, lumbar, cadera alta, cadera baja y región sacra, empleando cánulas de aspiración de 3 y 4 mm, rectas y curvas.

A continuación, se coloca a la paciente en posición de decúbito dorsal hiperextendida y se infiltra con la misma solución las áreas supra e infraumbilical y los flancos; procedemos a la lipoaspiración profunda y superficial de la pared abdominal anterior con cánulas de 2.5, 3 y 4 cm, rectas y curvas, en toda la extensión, mediante incisiones a nivel subesternal y suprapúbico (Fig. 1), sin realizar incisiones en la región umbilical. Obtuvimos así un colgajo adelgazado en toda su extensión (Fig. 2).

En la región infraumbilical, tras realizar una completa lipoaspiración de todo el colgajo abdominal anterior, marcamos con azul de metileno la incisión a nivel suprapúbico, de 18 cm. de longitud (Fig. 3). Iniciamos la incisión dejando 3 cm. a cada extremo lateral de la marcación, para evitar aumentar la longitud de la incisión y poder corregir las orejas de perro dentro de los 18 cm proyectados.

Mediante bisturí de radiofrecuencia realizamos disección de un túnel de 10 cm. en la línea media,

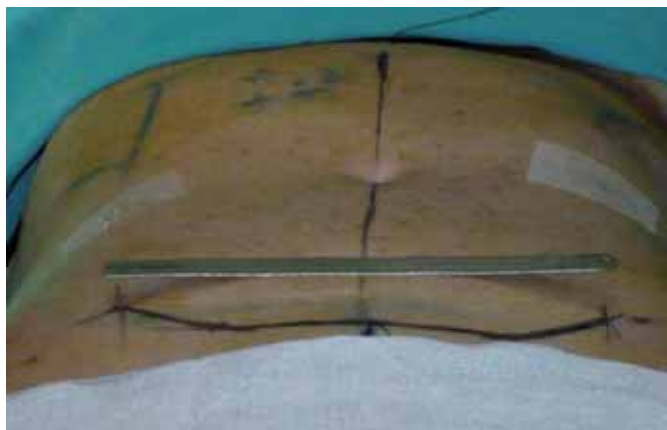


Fig. 3. Marcación de la incisión suprapúbica de 18 cm.

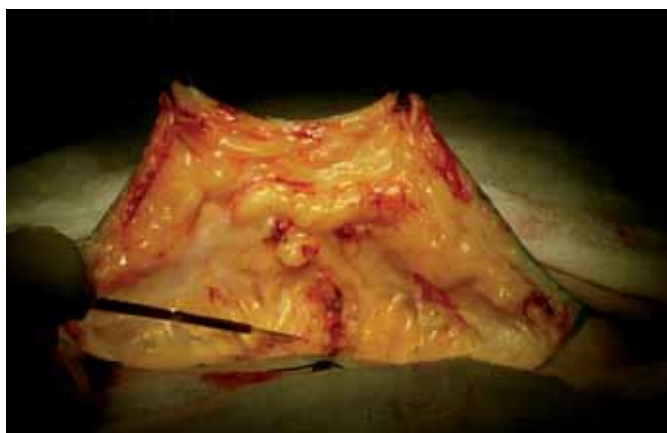

Fig. 4. Disección de un túnel de 10 cm por encima de la fascia de Scarpa en el tercio inferior de la línea media, y supraponeurótica en los dos tercios superiores, exponiendo la diástasis de los rectos abdominales.

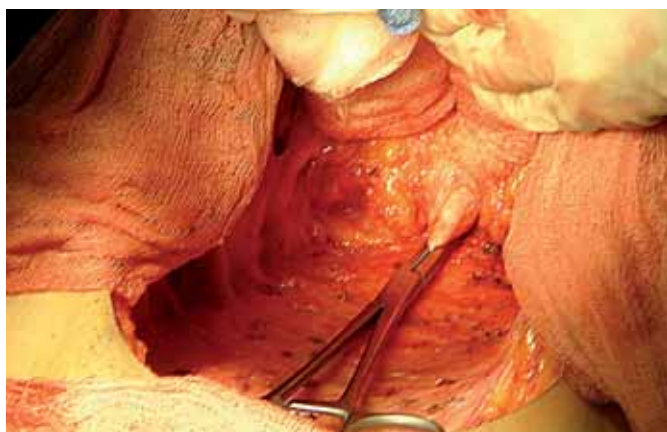


Fig. 5. Desinserción del ombligo. Previamente se determina si hay presencia de hernias umbilicales.

dejando la fascia de Scarpa en el tercio inferior, para luego continuar a nivel supraponeurótico en los dos tercios superiores, exponiendo así la diástasis de músculos rectos abdominales en toda su extensión; es importante observar como preservamos los pedículos de los vasos perforantes paramedianos con este túnel de 10 cm. de ancho (Fig. 4). Para poder completar la disección hasta el borde cefálico de la diástasis, desinsertamos el ombligo en el borde proximal de su

pedículo (Fig. 5); debemos tomar la debida precaución de no incidir la fascia aponeurótica y no entrar en la cavidad peritoneal. En caso de diagnosticar en el examen preoperatorio una hernia umbilical, procedemos a su corrección quirúrgica en este momento, antes de realizar la plicatura de la diástasis.

En todos los casos practicamos rafia del borde proximal umbilical con nylon 2-0. Con azul de metileno marcamos los bordes de la diástasis y la ubicación inicial de la inserción umbilical. Realizamos la plicatura desde el borde superior en dirección caudal, con sutura de nylon 2/0 continua cruzada, interrumpida cada 4 cm (Fig. 6 y 7).

Con respecto al tratamiento del ombligo, éste es reinsertado y plicado 2 a 3 cm. por debajo de su posición original, lo que concuerda con su proyección preoperatoria, mediante 2 ó 4 puntos cardinales de nylon 3/0, dependiendo de la distensión previa de la cicatriz umbilical (Fig. 8 y 9). No realizamos neoneofaloplastia, por lo que no queda cicatriz cutánea visible periumbilical.

Por último, traccionamos caudalmente del borde libre del colgajo y marcamos el exceso de piel a resear, que en un promedio fue en nuestras pacientes de 7 cm. de excedente infraumbilical (Fig. 10). Es en este momento cuando incidimos los 3 cm. preserva-

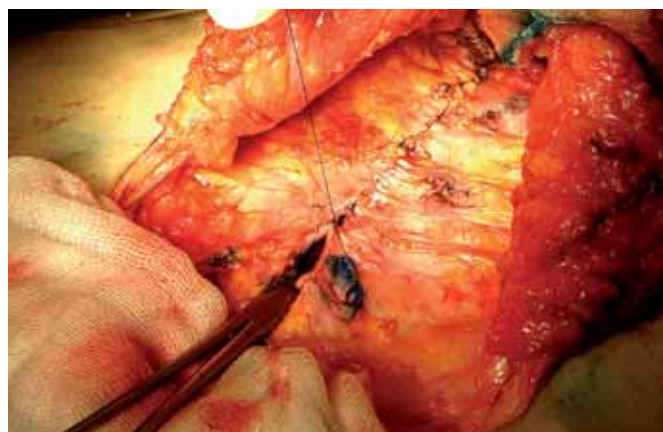


Fig. 6. Plicatura de la diástasis de los músculos rectos abdominales.

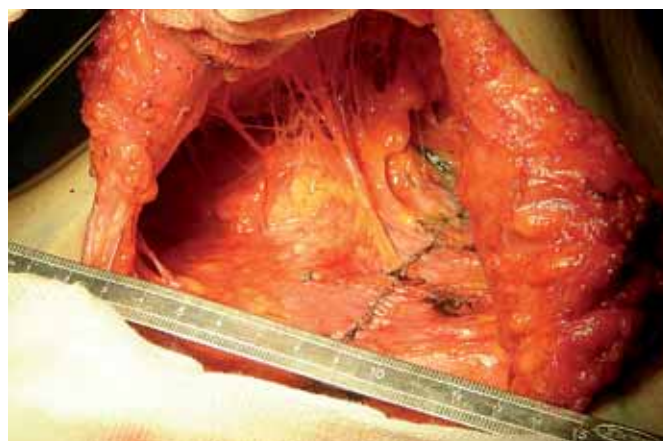


Fig. 7. Imagen de túnel de 10 cm con plicatura finalizada y túneles de lipoaspiración.

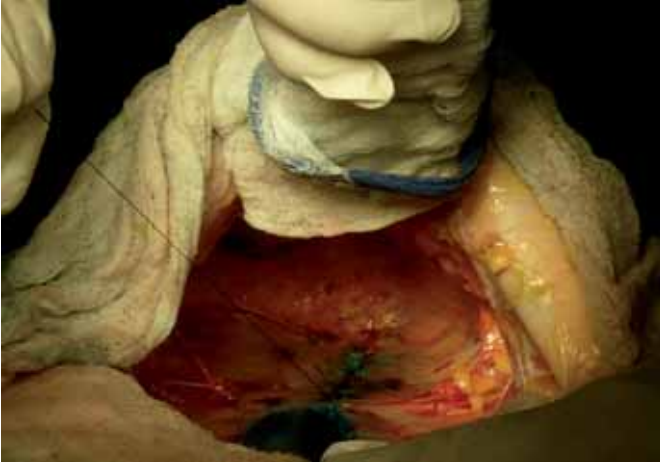


Fig. 8. Se realiza rafia del muñón umbilical.

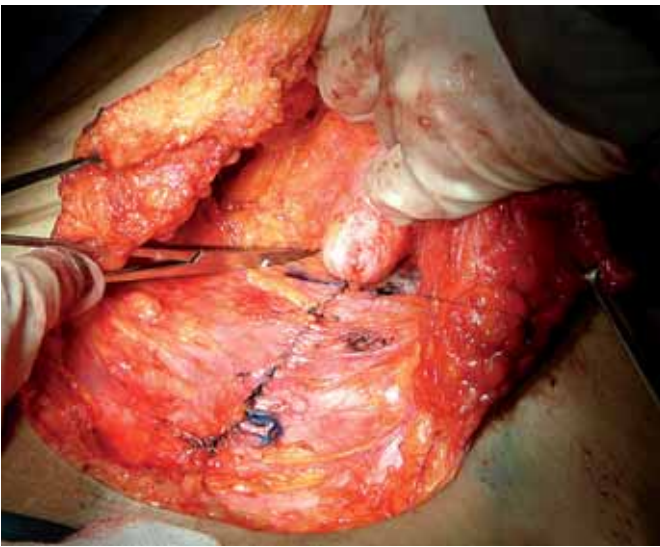


Fig. 9. Reinserción del ombligo con cuatro puntos cardinales de nylon 3/0.

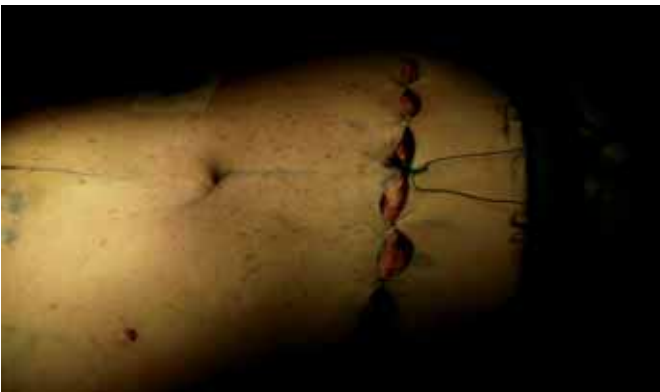

Fig. 10. Sutura en un solo plano con nylon 4/0.

dos al inicio de los extremos, para incluir la corrección de las “orejas de perro” dentro de los 18 cm previstos de cicatriz.

La línea de resección del excedente de piel se hace en forma de S itálica en ambos segmentos laterales y se sutura en un solo plano subdérmico con Nylon 4-0, dada la finura del colgajo; además colocamos un único drenaje de vacío en la línea media abdominal.

Para el vendaje oclusivo, colocamos tiras de cinta adhesiva hipoalérgica sobre la cicatriz y cubrimos el área disecada con apósitos estériles y férula de yeso confeccionada anatómicamente que cubre el túnel medial disecado, incluyendo la cicatriz suprapúbica y el colgajo infraumbilical. Finalmente fijamos todo con una prenda elástica compresiva. Mantenemos el drenaje durante 24 horas y la férula durante 7 días, sujeta por la prenda elástica.

En el postoperatorio, las pacientes reposaron en posición de decúbito dorsal; no se indica posición de Fowler. A los 7 días se inician sesiones diarias de drenaje linfático que se mantienen durante 10 días. Cabe resaltar que no administramos profilaxis antibiótica ni terapia antiinflamatoria; prescribimos un analgésico condicionado únicamente al dolor en cada caso. Los pacientes deben deambular al día siguiente de la intervención (Fig. 9 y 10).

Resultados

De las 64 lipoabdominoplastias realizadas a las pacientes mujeres que cumplieron con los criterios, el 10.9 % (n = 7 pacientes) fueron secundarias: una de las paciente ya se había sometido a abdominoplastia y 6 pacientes tenían antecedentes de lipoescultura que incluía la región abdominal. El 90.6 % de las pacientes (n = 58), tenían antecedente de embarazos, con un promedio de 2.4 embarazos por paciente. El 50 % (n = 32) habían sido sometidas a cesáreas, con un promedio de 2.6 cesáreas por paciente.

El 3.1% (n = 2) tenían diagnóstico previo de hernia umbilical. El 10.9 % (n = 7) habían sido sometidas a colecistectomía laparoscópica y el 6.7 % (n = 4) a ligadura de trompas laparoscópica.

En un total de 37 pacientes (57,8 %), la lipoabdominoplastia se realizó en forma combinada con otras cirugías. De ellas, en 16 pacientes (43.2%) se trató de procedimientos faciales (incluyendo lifting facial, rinoplastia, blefaroplastia, tracción de cola de ceja, entre otras); procedimientos corporales en 27 pacientes (72.9%), siendo el más frecuente la mamoplastia de aumento (n = 16 pacientes, 43.2%). En 5 pacientes (13.5 %) se combinaron cirugías faciales y corporales.

El tiempo quirúrgico promedio (contabilizando sólo la liposucción posterior y la lipoabdominoplastia) fue de 3 horas y media (rango entre 3 horas 15 minutos y 3 horas 50 minutos). El volumen aspirado promedio fue de 2200 ml (rango de 1000 ml a 3900 ml).

Aparecieron complicaciones en el postoperatorio temprano en 9 pacientes (14.1 %), todas en forma de seromas. Hay que destacar que de ellas, en 8 pacientes se dieron en el período de 2002 a 2007, cuando no

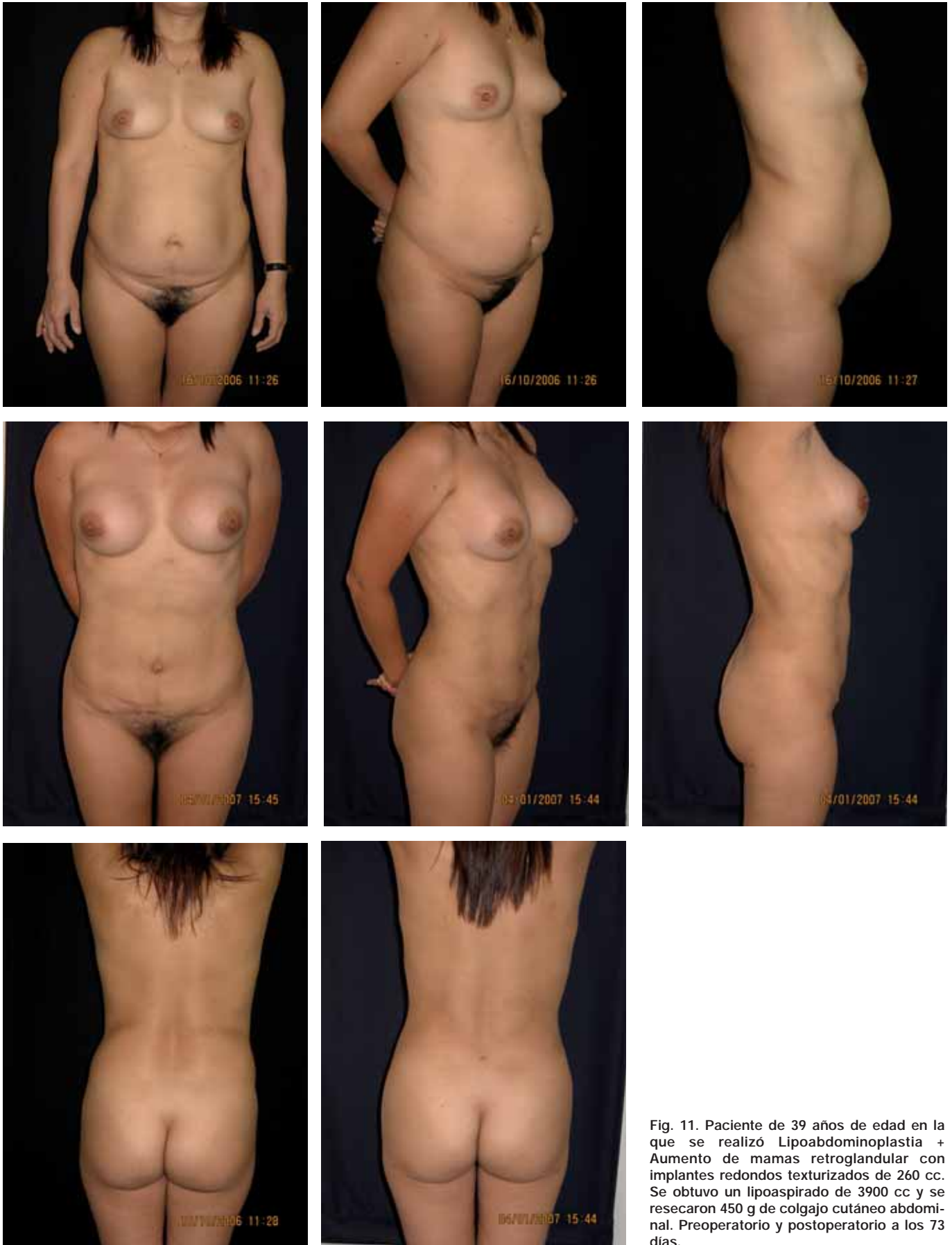

Fig. 11. Paciente de 39 años de edad en la que se realizó Lipoabdominoplastia + Aumento de mamas retroglándular con implantes redondos texturizados de 260 cc. Se obtuvo un lipoaspirado de 3900 cc y se resecaron 450 g de colgajo cutáneo abdominal. Preoperatorio y postoperatorio a los 73 días.

dejábamos la fascia de Scarpa en el tercio inferior del túnel (8 de 48 pacientes operadas en el período, 14.1% del total). A partir de la introducción de esta

variación en la técnica, la aparición de seroma se redujo drásticamente, presentándose sólo en 1 de 16 pacientes operadas durante el 2008 (6.3%).

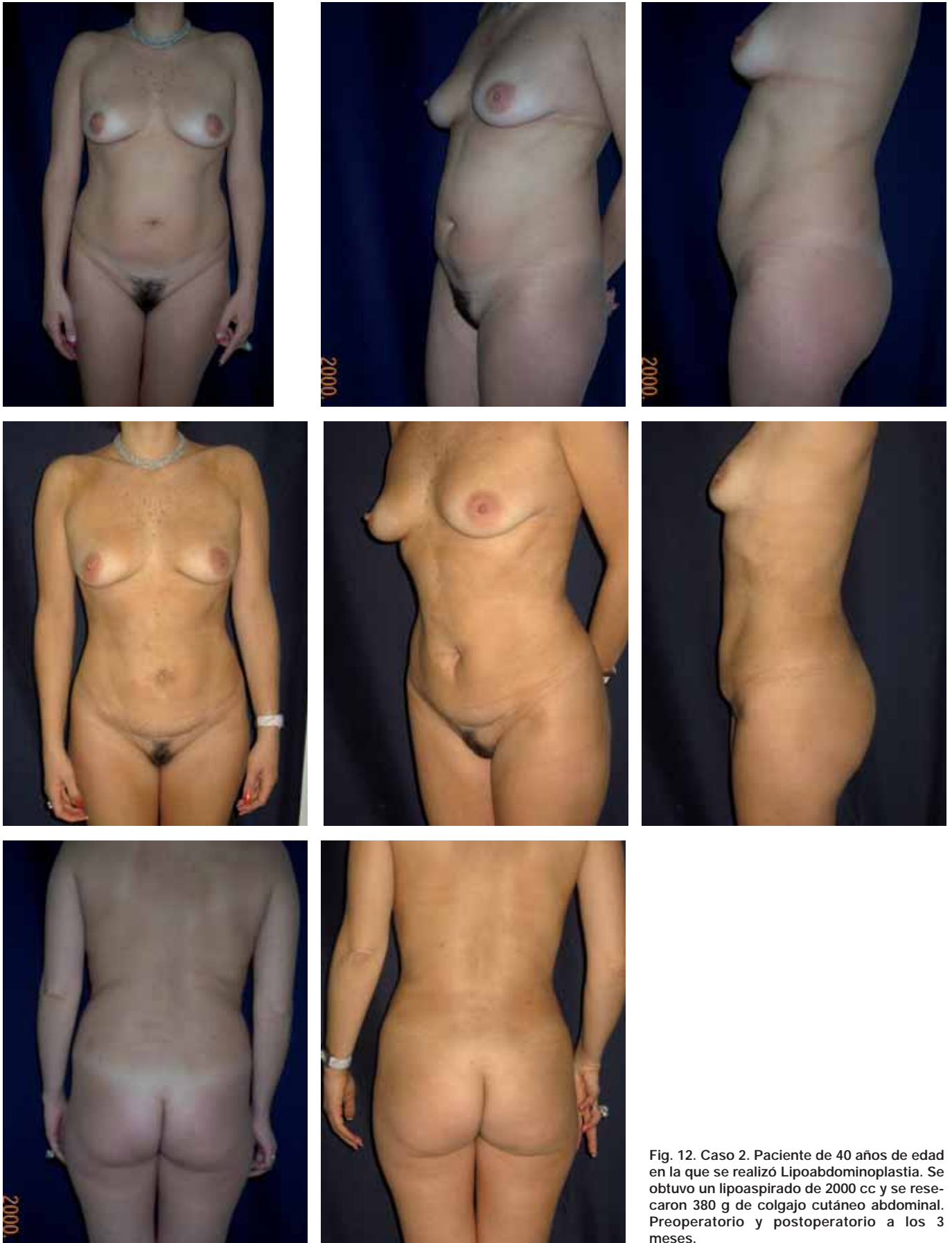

Fig. 12. Caso 2. Paciente de 40 años de edad en la que se realizó Lipoabdominoplastia. Se obtuvo un lipoaspirado de 2000 cc y se resecaron 380 g de colgajo cutáneo abdominal. Preoperatorio y postoperatorio a los 3 meses.

Todas las pacientes presentaron resultados estéticos favorables al obtener una cicatriz corta y un colgajo abdominal anterior adelgazado sin cicatriz periumbi-

lical. (Fig. 11-14). El periodo de recuperación fue corto, con una media de reincorporación a sus actividades habituales de 11.3 días (rango de 6 a 24 días),

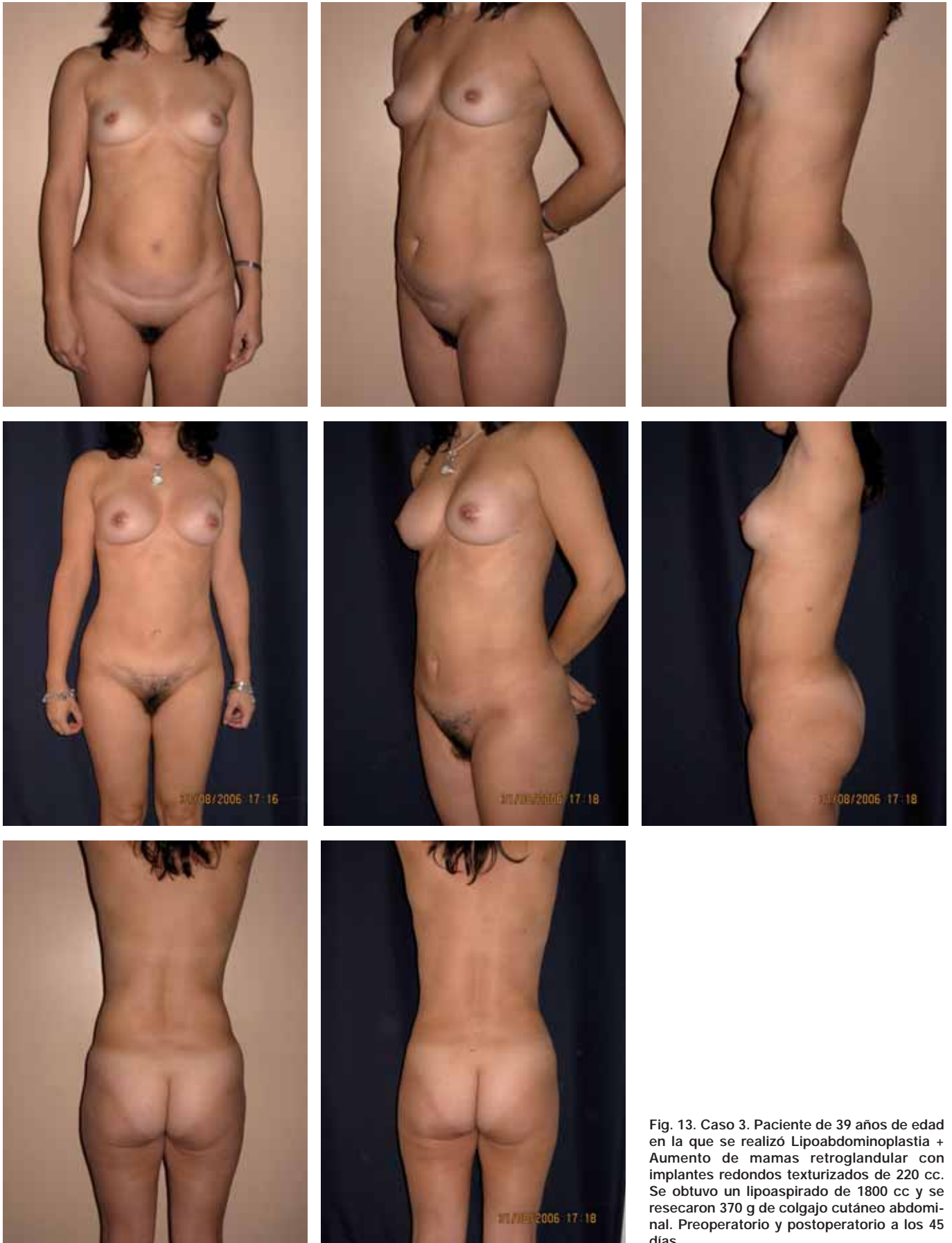

Fig. 13. Caso 3. Paciente de 39 años de edad en la que se realizó Lipoabdominoplastia + Aumento de mamas retroglándular con implantes redondos texturizados de 220 cc. Se obtuvo un lipoaspirado de 1800 cc y se resecaron 370 g de colgajo cutáneo abdominal. Preoperatorio y postoperatorio a los 45 días.

sin complicaciones relacionadas con la vascularización de la pared abdominal, como necrosis de colga-

jo, dehiscencia de la herida, cicatrices alargadas y anchas, ni tracción cefálica de la región pubiana.

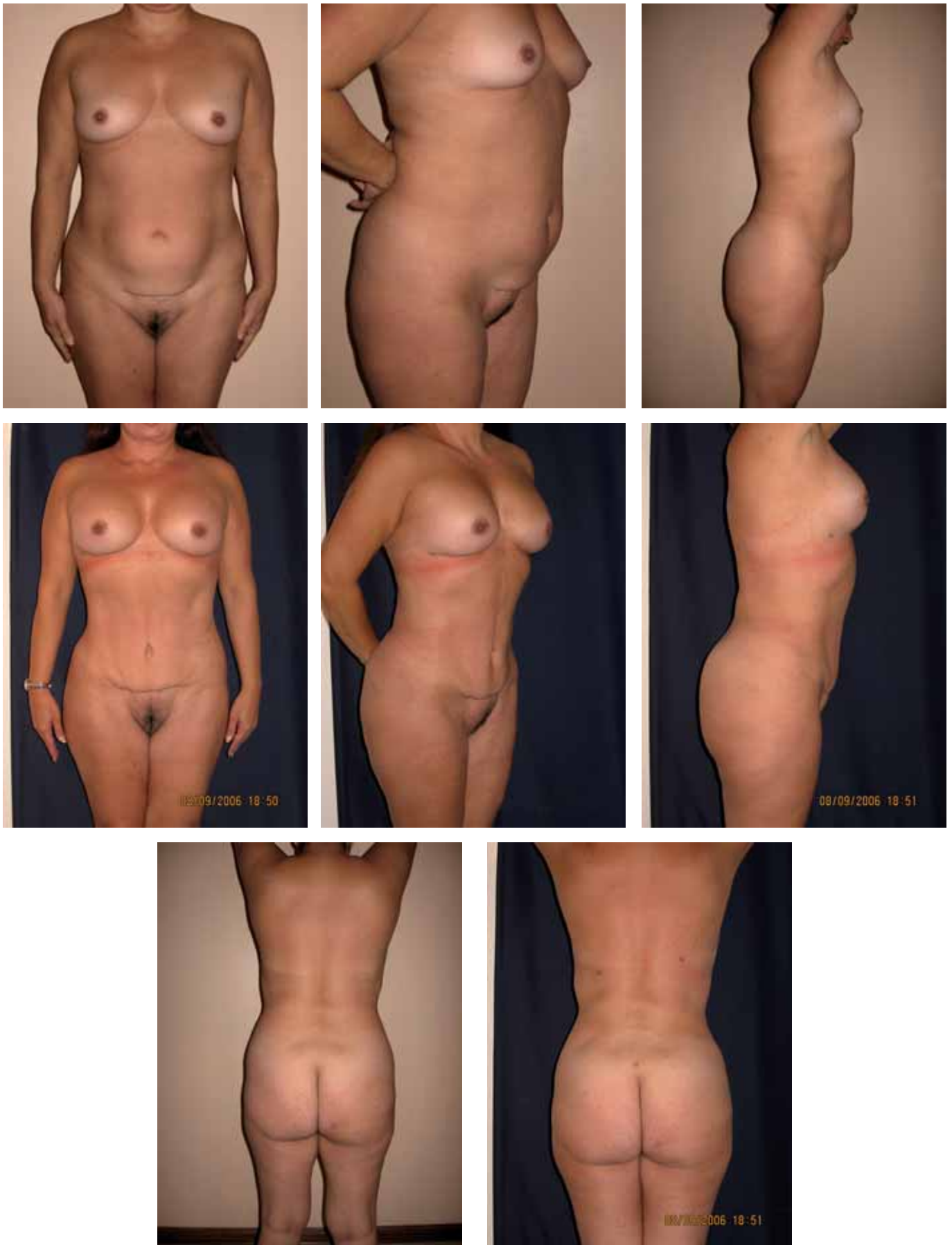

Fig. 14. Caso 4. Paciente de 53 años. Se realizó lipoabdominoplastia y una semana después, aumento de mamas retroglándular con implantes redondos, texturizados, de 280 cc. Se obtuvo un lipoaspirado de 2000 cc y se resecaron 350 gr de colgajo cutáneo. Preoperatorio y postoperatorio a los 51 días.

Discusión

Los nuevos patrones de belleza con respecto al contorno corporal, han obligado a muchos cirujanos plásticos a buscar nuevas técnicas para el tratamiento de la flacidez abdominal asociado a lipodistrofia. El objetivo principal de muchos cirujanos ha sido conseguir armonía entre el abdomen y la cicatriz umbilical. Es así que existe una gran variedad de técnicas descritas en la literatura mundial, a pesar de lo cual consideramos que no se ha logrado aún conjugar aspectos fundamentales tales como limitar al máximo el trauma quirúrgico para no prolongar el proceso de cicatrización, mantener la vascularización de los tejidos y reducir al mínimo la longitud de la cicatriz. Este último aspecto supone una gran preocupación estética para muchas pacientes, que a priori tienen el concepto de que siempre se asocian grandes cicatrices a este tipo de intervenciones.

Es preciso resaltar que muchas de las técnicas creadas anteriormente se aplicaban a un tipo de población femenina con un promedio de edad de 50 años, sobrepeso mayor de 10 Kg, más de 3 gestaciones y sedentarismo. En la actualidad, el tipo de pacientes que se someten a este tipo de intervención difiere completamente, pues según lo que observamos en nuestro estudio, son pacientes con un promedio de edad de 40 años, sobrepeso menor de 5 Kg, 2 gestaciones promedio y que realizan actividad física habitual. Este grupo corresponde al tipo III de la clasificación de Matarasso y es sobre el que se realizó la presente técnica (Tabla II).

Proponemos la realización de una incisión suprapúbica de tan solo 18 cm. En la actualidad, observamos que en la gran mayoría de pacientes que se someten a una abdominoplastia todavía se continúa utilizando la incisión clásica, que va de una espina iliaca antero-superior a la otra pasando por el monte de Venus, cuya extensión es 32 cm como mínimo. Esto se ve incluso en pacientes Tipo III (Matarasso). Nuestra propuesta con la presente técnica es reducir hasta una cicatriz de 18 cm, con lo que disminuimos en un 45% la extensión de la cicatriz resultante.

Asimismo, resaltamos la necesidad de confeccionar un túnel de 10 cm en la línea media. Dado que realizamos una lipoaspiración profunda y superficial de toda la pared abdominal anterior, dejando un colgajo bastante fino, la disección limitada nos resulta de gran importancia porque preserva un número importante de vasos sanguíneos, brindándonos la seguridad de un buen aporte sanguíneo al colgajo anterior, tal y como han demostrado diversos autores (7-9). Desde Julio de 2007 iniciamos el uso de la técnica de Lipoláser para la lipoescultura. Comparativamente con la técnica

convencional, encontramos que en nuestras manos el uso del Lipoláser provoca menor trauma en los tejidos, disminuye el dolor, el edema y la presencia de equimosis postoperatoria, así como una mayor retracción de la piel. La aplicamos incluso sobre el colgajo de la pared abdominal, realizando una lipoescultura superficial y profunda de esta zona en forma segura que permite después suturar el colgajo en un solo plano subdérmico con nylon 4/0.

En la disección del túnel, que realizamos con bisturí de radiofrecuencia, respetamos la fascia de Scarpa en el tercio inferior de la línea media, realizando disección a nivel supraponeurótico en los dos tercios superiores, a diferencia de la técnica de Saldanha que realiza toda la disección del colgajo respetando la fascia de Scarpa para luego researla en la línea media junto con el tejido graso, exponiendo los bordes internos de la músculos rectos abdominales. Esta modificación la hemos realizado en el último año y nos ha permitido disminuir la incidencia de seromas drásticamente, de un 14.1% a un 6.3% en nuestros casos.

Por otro lado, nosotros desinsertamos el ombligo y no realizamos una incisión cutánea umbilical, como describe Saldanha, que genera una cicatriz umbilical visible que tratamos de evitar (12, 14).

A principios de los años 90 aprendimos que un parámetro que limitaba la indicación para desinsertar el ombligo y para reinsertarlo unos centímetros más caudalmente, era la posición del ombligo alta, normal o baja, (tomando en cuenta solamente la proyección del ombligo con el paciente de pie y trazando una línea entre ambas crestas súper-antérieures). Revisando este concepto, disgregamos lo que es la proyección y lo que es la inserción del ombligo. La proyección umbilical es el resultado de la posición del borde distal del ombligo, con el paciente de pie, en un colgajo abdominal distendido por el acumulo de tejido graso, la flacidez y el alargamiento del pedículo cutáneo de la cicatriz umbilical, todo ello sumado a la diástasis de los rectos abdominales. La inserción umbilical corresponde, con el paciente de pie, al borde proximal del ombligo en su inserción sobre la aponeurosis en la línea media. Esta diferencia se hace evidente al examinar al paciente de pie, observando que no son iguales proyección e inserción, y en decúbito dorsal, donde normalmente por la falta de la gravedad sobre los tejidos, si coinciden ambos.

Al evaluar la inserción umbilical, que era alta o normal en todos los casos de nuestro grupo, se reinsertó el ombligo de 2 a 3 cm inferiormente. Es importante resaltar que son pocos los casos en que la inserción umbilical es baja.

El seroma fue la única complicación que se presentó en las pacientes del presente estudio. Además de

limitar la disección del colgajo y preservar la fascia de Scarpa en el tercio inferior del túnel medial, colocamos una férula de yeso en el postoperatorio asociada a una prenda elástica compresiva.

El uso de férula de yeso fue propuesto por Pitanguy en su técnica de la abdominoplastia clásica (16), para comprimir en forma específica el colgajo disminuyendo el espacio muerto creado por la amplia disección que implica dicha técnica y disminuyendo así la posibilidad de formación de seromas o hematomas. Su uso recomendado era durante 24 ó 48 horas. La férula que nosotros confeccionamos es de 10 cm de ancho y cubre sólo la región infraumbilical y nuestra cicatriz en el área suprapúbica. Recomendamos su uso durante 7 días.

Si bien el uso de prendas elásticas modera la formación de edema de forma homogénea tanto en las áreas lipoaspiradas como en el colgajo disecado, aun así el edema de este último necesita más tiempo para resolverse, lo que prolonga el periodo de recuperación de los pacientes. Sabemos que el edema que se establece en el colgajo por encima de la cicatriz, en la región púbica, es más prolongado debido a la interrupción de la circulación en los tejidos seccionados y por el proceso de cicatrización causado por la incisión y disección mediana del colgajo. El uso de una férula de yeso que cubre exclusivamente el túnel disecado de 10 cm en la línea media, sostenida por una prenda elástica, limita en forma más específica y anatómica en cada paciente la formación del edema postoperatorio por compresión directa sobre el colgajo, lo que se traduce en un periodo más corto de recuperación al evitar tanto dicho edema como su posterior reabsorción, que normalmente necesita más de 3 semanas. Por otro lado impide, en los primeros 7 días de postoperatorio, que la paciente friccionen el colgajo disecado con su lecho al sentarse y flexionar el abdomen, lo que podría también favorecer la formación de seromas. Coincide este tiempo con la segunda fase de la cicatrización (fibroplasia), cuando la fase de inflamación ya ha cesado.

Tenemos como protocolo en las cirugías estéticas primarias programadas, como sucede en el caso de la presente técnica, no usar antibióticos profilácticos. No lo consideramos necesario al contar con un centro quirúrgico adecuado y seguir los protocolos de asepsia, antisepsia, desinfección y esterilización. Seguimos esta práctica desde hace 16 años, cuando terminamos nuestra especialización.

Si recordamos que la primera fase del proceso fisiológico de cicatrización es la inflamación, luego seguida de una fase de fibroplasia y después de una fase de remodelación de la cicatriz, consideramos inadecuado alterar iatrogénicamente dichas fases

administrando antiinflamatorios. Esto por otro lado nos obliga a tratar los tejidos de manera cuidadosa y atraumática en todas nuestras maniobras, lo que se traduce en un menor edema y mejor cicatrización.

Conclusiones

Por medio de la técnica que presentamos obtenemos una rápida y segura acomodación del colgajo de la pared abdominal anterior al obtener un colgajo adelgazado, logrando resaltar el reborde costal y de los rectos abdominales y sin grasa residual que haya que extirpar en un segundo tiempo quirúrgico. Al no realizar neo-onfaloplastia, hay ausencia de proceso cicatricial periumbilical. Todo ello nos brinda resultados estéticos sobre el contorno corporal en un solo tiempo quirúrgico al asociar la técnica descrita con lipoescultura húmeda y al presentar una cicatriz suprapúbica menor que la clásica en un 45% y sin el estigma de la cicatriz umbilical. La confección de un túnel medio de 10 cm. nos proporciona el aporte sanguíneo al colgajo necesario para evitar complicaciones vasculares. Finalmente obtenemos un postoperatorio dinámico y seguro posibilitando una reincorporación rápida de los pacientes a sus actividades diarias.

Dirección del autor

Dr. Patricio Centurión Rivas
Clínica Montesur
Av. El Polo 505 Surco. Lima. Perú
e-mail: pcentury@rcp.net.pe

Bibliografía

1. **Momeni A, Heier M, et al.**: "The "Rising-Sun-Technique" in Abdominoplasty *Annals of Plastic Surgery*, 2008; 60(4):343.
2. **Khan UD.**: "Risk of Seroma with Simultaneous Liposuction and Abdominoplasty and the Role of Progressive Tension Sutures". *Aesth Plast Surg.* 2008; 32(1):93.
3. **Vila-Rovira R.**: "Liposucción en Cirugía Plástica y Estética". Ed Salvat, España, 1988, Pp: 81-85.
4. **Hakme F.**: "Technical details in the lipoaspiration associate with liposuction". *Rev Bras Cir.* 1985;75:331.
5. **Avelar JM.**: "Fat suction versus abdominoplasty". *Aesth Plast Surg.* 1985;9:265.
6. **Bostwick J III, Hartramp F, Nahai F.**: "The superiorly based rectus abdominus flap: Predicting and enhancing its blood supply based on anatomic and clinical study". *Plast Reconstr Surg.* 1988;81:713.
7. **Boyd BJ, Taylor GI.**: "The vascular territories of the superior epigastric and deep inferior epigastric systems". *Plast Reconstr Surg.* 1984;73:1.
8. **Taylor GI, Watterson PA, Zelt RG.**: "The vascular anatomy of the anterior abdominal wall: The basis for flap design". *Perspec Plast Surg* 1991; 5:1.
9. **El-Mrakby HH, Milner RH.**: "The vascular anatomy of the lower anterior abdominal wall: A micro dissection study on the deep inferior epigastric vessels and the perforators branches". *Plast Reconstr Surg* 2002, 109:539.

10. **Bozola AR, Psilakis JN:** "Abdominoplasty: New concept and classification for treatment". *Plast Reconstr Surg.* 1988; 82:983.
11. **Matarasso A:** "Abdominoplasty: A system of classification and treatment for combined abdominoplasty and suction-assisted lipectomy". *Aesth Plast Surg.* 1991;15:111.
12. **Matarasso A:** "Liposuction as an adjunct to full abdominoplasty". *Plast Reconstr Surg.* 1995; 95:829.
13. **Saldanha O, De Souza Pinto E, et al.:** "Lipoabdominoplasty with selective and safe undermining". *Aesth Plast Surg.* 2003; 27:322.
14. **Avelar JM.:** "Abdominoplasty: A new technique without undermining and fat layer removal". *Arq Catarin Med.* 2000; 29:147.
15. **Saldanha O.:** "Lipoabdominoplastia". 2004. Rio de Janeiro - Brasil.
16. **Pitanguy I.:** "Abdominal lipectomy: an approach to it through an analysis of 300 consecutive cases". *Plast Reconstr Surg* 1967; 40(4): 384.

Comentario al trabajo «Lipoabdominoplastia con cicatriz reducida sin neo-onfaloplastia en abdomen tipo III (Matarasso)»

Dr. Francisco Cido Carvalho, Cirurgião Plástico e Chefe do Serviço
Serviço de Cirurgia Plástica do Instituto Dr. José Frota, Fortaleza, Ceará, Brazil

O tratamento do abdome tipo III pela classificação de Matarasso foi bastante discutido, e inúmeras publicações a respeito do assunto foram feitas. A maioria delas descreve técnicas e táticas muito semelhantes às descritas no artigo do Dr. Centurión, ou seja, a lipoabdominoplastia com descolamento reduzido, incisão também menor, com desinserção do umbigo e reinserção mais abaixo. No entanto, nos chamou a atenção nesse trabalho, alguns casos de abdome flácido, com umbigo de implantação não muito alta, que a meu ver estariam mais para abdome tipo IV, ou seja, com indicação de abdome clássico. Por outro lado, o autor conseguiu resultados realmente muito bons com a chamada abdominoplastia modificada, demonstrando de forma clara a versatilidade desse procedimento, cuja indicação até então estaria restrita aos casos de flacidez moderada e implantação mais alta da cicatriz umbilical.

Cordiais saudações

El tratamiento del abdomen tipo III de la clasificación de Matarasso ha sido bastante discutido, y son innumerables las publicaciones hechas al respecto. La mayoría de ellas describen técnicas y tácticas muy semejantes a las descritas en el artículo del Dr. Centurión, es decir, una lipoabdominoplastia con despegamiento reducido, incisión también menor, con desinserción del ombligo y reinserción del mismo más abajo. No obstante, me llamaron la atención en este artículo, algunos casos de abdomen flácido, con ombligo de implantación no muy alta, que a mi manera de ver serían más bien abdomenes tipo IV, es decir, con indicación de abdomen clásico. Por otro lado, el autor consigue resultados realmente muy buenos con la llamada abdominoplastia modificada, demostrando de forma clara la versatilidad de este procedimiento, cuya indicación hasta ahora estaría restringida a los casos de flacidez moderada e implantación más alta de la cicatriz umbilical.

Cordiales saludos

Respuesta al comentario del Dr. Francisco Cido Carvalho

Dr. Patricio Centurión

Estoy convencido de que los grandes maestros de nuestra especialidad en el siglo pasado ya han descubierto, inventado y creado todo lo que conocemos en Cirugía Plástica; a nosotros solo nos queda adecuar, optimizar, adaptar.

Nuestra propuesta es optimizar la técnica descrita en abdomenes que se clasificarían con ombligo bajo o normal, pero con moderada flacidez. Resalto la importancia de diferenciar la proyección de lo que es la inserción del ombligo. Si el ombligo (con el paciente en posición anatómica de pie) se ve bajo, pero al examinar al paciente en decúbito dorsal observamos que presenta una

posición medial en el abdomen, nos demuestra la diferencia de proyección baja e inserción normal del ombligo; en este caso si utilizaría la técnica propuesta. Como bien dijo el Dr. Carvalho, eso nos muestra la versatilidad de la técnica.

Debo mencionar solo como adelanto de una próxima publicación, que la retracción del colgajo abdominal observada al utilizar la técnica Lipolaser, previamente a la confección del colgajo anterior, permite una mejor acomodación de los tejidos.

Saludos cordiales.