

# Actualización sobre aplicaciones en estética de la toxina botulínica en el tercio inferior de la cara

## Update on aesthetic applications of botulinum toxin in the low third of the face



Alcolea López, J.M.

Alcolea López, J.M.\*, Trelles A.M.\*\*

### Resumen

La aplicación de la toxina botulínica (TB) en el tercio inferior de la cara requiere conocimiento anatómico preciso y entrenamiento riguroso debido a la compleja interacción muscular con las manifestaciones de la expresión y de la mímica, principalmente de la nariz y de la boca. Conocer sus indicaciones en esta parte de la cara puede ser un buen complemento terapéutico, tanto para la Cirugía Estética, como en la aplicación, por ejemplo, de láseres para el resurfacing en rejuvenecimiento cutáneo o bien conjuntamente con materiales de relleno. En otras ocasiones, el tratamiento con TB puede ser una buena opción por sí mismo, como alternativa de técnicas quirúrgicas más agresivas.

### Abstract

The application of the Botulinum toxin (BT) in the low third of the face needs anatomical precise knowledge and rigorous training due to the complex muscular interaction with the manifestations of the expression and of the mime, principally of the nose and of the mouth. To know his indications in this part of the face can be a good therapeutic complement for Aesthetic Surgery and for example, with the use of laser resurfacing in cutaneous rejuvenation or together with dermal fillers.

Other times, treatment with BT can be a good option itself, as alternative to more aggressive surgical technologies.

**Palabras clave** Toxina botulínica, Estética facial, Tercio inferior de la cara, Arrugas, Mímica facial.

**Código numérico** 263-26

**Key words** Botulinum toxin, Facial Aesthetic, Low third of the face, Wrinkles, Facial mime

**Numeral Code** 263-26

\* Máster en Medicina Estética. Clínica Alcolea, Barcelona, España e Instituto Médico Vilafortuny, Fundación Antoni de Gimbernat, Cambrils, Tarragona, España.

\*\* Cirujano Plástico. Instituto Médico Vilafortuny. Fundación Antoni de Gimbernat, Cambrils, Tarragona, España.

## Introducción

El tercio inferior de la cara, junto con el tercio medio, son regiones de complejidad añadida por la múltiple interacción de los diversos músculos que las integran a la hora de cumplir cometidos tan diversos como hablar, reír, silbar, gesticular o masticar. Esta rica interacción muscular obliga a un profundo conocimiento de la anatomía dinámica, sin olvidar que las inserciones musculares de esta región guardan una relación íntima con el SMAS (Sistema Músculo-Aponeurótico Superficial) (1,2).

Aunque dividir la cara en tercios tiene una indudable utilidad didáctica, en la práctica, los músculos que se insertan en el tercio medio, como por ejemplo los cigomáticos, influyen de modo notable en la dinámica peribucal junto con otros músculos, como el platisma, que se extiende desde las regiones laterales de la boca hacia el cuello continuando hasta el escote. También hay que tener en cuenta la inconstancia de algunos músculos como el cigomático menor, el risorio o el depresor del septo nasal.

En el tercio inferior, por el mayor número de músculos y sus varias inserciones, se encuentran frecuentemente asimetrías faciales, algunas muy sutiles, en mayor proporción que en el tercio superior de la cara.

La curva de aprendizaje para el correcto manejo de la TB en el tercio inferior de la cara, es más larga que la de las inyecciones bien conocidas del complejo glabellar o incluso de los músculos del tercio superior facial (3). Por la misma razón, debemos prestar especial cuidado para no inyectar TB en exceso, pues las posibilidades de difusión de la misma a otros músculos vecinos es muy elevada, con los consiguientes efectos adversos que pueden ser dramáticos en cuanto a dificultades para hablar, en la mímica facial o problemas para deglutir líquidos.

De acuerdo a la legislación actual en España, la aplicación de TB en áreas fuera del complejo glabellar se consideran *off label*, es decir, amparadas por el propio criterio profesional y el rigor científico del médico que las realiza (4,5); por ello en este caso, corresponde al médico explicar al paciente la relación beneficio-riesgo del uso de la TB en esta región y también que su empleo no se contempla en las indicaciones que las autoridades sanitarias han previsto para este medicamento. Esto es extensivo para cualquiera de las 3 TB actualmente disponibles en nuestro país: Vistabel®, Azzalure® y Bocouture®.

### Envejecimiento del tercio inferior de la cara

Debido a una combinación de factores, como el daño solar, la pérdida de grasa subcutánea, la activación reiterada de músculos implicados en la mímica, la menor elasticidad de los tejidos y la acción de la gravedad junto a la remodelación ósea, grasa y cartilaginosa, hacen de esta región facial el exponente más notorio del envejecimiento (6). En conjunto, podemos señalar las siguientes consecuencias:

– **Cambios alrededor de la boca:** los labios adquieren especial relevancia porque son la diana que destaca en el tercio inferior. A lo largo de la historia, culturas muy diferentes y alejadas entre sí han resaltado los labios por medio de aplicaciones de color, no sólo en el sexo fe-

menino sino también en el masculino, debido al indudable atractivo que representan en el conjunto facial.

Los cambios más destacados de la región oral son:

- Aparición de arrugas periorales, lo que conocemos popularmente como código de barras, debido a la contracción excesiva del orbicular labial, a lo que cabe añadir el tabaquismo, el fotodaño solar y la edad.
- Caída de las comisuras o de las esquinas de la boca, por acción de la gravedad, la acción del tiempo y la emigración de la grasa de la bola de Bichat, en ocasiones acelerada por la acción depresora del platisma.
- Adelgazamiento del bermellón producido por la edad y la acción del orbicular, lo que se traduce en pérdida de la definición del perfil labial con el consecuente aplanamiento de los labios (6).

Debido a la compleja interacción entre los diversos músculos, resulta imprescindible la evaluación de los mismos por separado y en la exploración de cada uno de ellos es especialmente importante pedir a los pacientes que lleven a cabo las maniobras que, en cada uno, son particulares y características de la mímica cotidiana, como único modo de evaluar los diferentes patrones de respuesta muscular y poner de manifiesto cualquier asimetría. Los músculos responsables de la mímica y de la extensa gama expresiva de unas personas a otras son:

- Orbicular de los labios (*Orbicularis oris*). Este músculo rodea la boca y se inserta en la piel del ángulo bucal y en los labios. Presenta un importante entrecruzamiento con los músculos próximos, sobre todo en el modiol. Al paciente se le pide que silbe o que haga la acción de besar para proyectar los labios hacia delante. El tratamiento se hace con dosis pequeñas de TB, aunque el tiempo de su actuación y latencia de efecto en esta zona son más cortos (7).
- Risorio de Santorini (*Risorius*). Este músculo es muy inconstante, se origina en la fascia del masetero y se inserta en el ángulo de la boca. Se explora pidiendo al paciente que sonría intentando no elevar las comisuras de la boca, pues esta acción corresponde a los músculos cigomáticos. La indicación de inyectar en esta zona es para corregir el espasmo hemifacial o atenuar el hundimiento excesivo de la fosita risoria. Se debe tratar con pocas unidades de TB inyectadas muy superficialmente. Su inyección profunda conlleva peligro de alcanzar el músculo buccinador, y si se realiza cerca del ángulo de la boca, puede afectar al músculo orbicular de los labios.
- Músculo depresor del ángulo de la boca (*Depressor anguli oris*). Desde la porción antero-lateral de la línea mandibular, este músculo se dirige hacia la comisura y el modiol, dónde se entrecruza con los músculos zigomáticos; junto con el platisma origina el surco labiomandibular y es el responsable de las arrugas de marioneta. Para explorar el músculo se pide al paciente que ponga cara de tristeza (que haga pucheros). La inyección de TB en

este músculo eleva el ángulo de la boca y debe realizarse con cuidado para colocar la toxina superficial y lateral y no interferir con el depresor del labio inferior.

- Músculo depresor del labio inferior (*Depressor labii inferioris*). Se origina en la mandíbula, al lado del mentón y se inserta por arriba en el labio inferior. Se encuentra parcialmente cubierto por el músculo depresor del ángulo de la boca en su parte inferior. Para explorarlo se pide al paciente que descienda el labio inferior intentado mostrar los dientes inferiores. Para tratar este músculo se ponen muy pocas unidades de TB superficiales, en el centro de una línea imaginaria entre la comisura bucal y el mentón; de esta forma nos alejamos del punto de salida del nervio mentoniano.
- Músculo mentoniano (*Mentalis*). Tiene su origen en las eminencias alveolares de los incisivos inferiores y se dirige hacia la piel del mentón. Su contracción excesiva produce un mentón con numerosos hoyuelos, dándole el aspecto de hueso de melocotón. En algunos pacientes jóvenes, que mantienen la boca entreabierta, se produce este aspecto curioso al intentar aproximar el labio inferior al superior; en pacientes de edad, los hoyuelos son evidentes en reposo. Para relajar el mentón se recomienda poner una sola inyección de TB en el punto central, justo por debajo de la protuberancia mentoniana y a una profundidad media, a fin de evitar actuar sobre el músculo depresor del labio inferior o sobre el orbicular de los labios.
- Músculo cigomático mayor (*Zygomaticus major*). Se inserta en la cara lateral del hueso cigomático y se dirige al ángulo de la boca (modiolo). Para su exploración se pide al paciente que sonría al tiempo que intenta tirar de las comisuras labiales hacia arriba.
- Cigomático menor (*Zygomaticus minor*). Es un músculo inconstante; cuando está presente, desde su inserción en la cara lateral del hueso cigomático, por dentro del cigomático mayor se dirige hacia el ángulo de la boca por encima del anterior, para conectarse al orbicular. La acción de los cigomáticos se pone de manifiesto por la aparición de arrugas paralelas en la zona ínfero-lateral de la región orbicular externa. La inyección de la TB, en el cigomático menor (cuando está presente), se realiza en el punto medio de una línea que une la comisura bucal con la porción prominente del hueso cigomático (pómulo). El músculo cigomático mayor se inyecta 1 cm por debajo del punto anterior.
- Músculo elevador del labio superior y del ala de la nariz (*Levator labii superioris alaeque nasi*). Desde su origen en la apófisis frontal del hueso maxilar se inserta en la piel del ala nasal y del labio superior. Al pedirle al paciente que eleve alternativamente un lado y otro del labio superior, se comprueba que al hacerlo se dilata la narina ipsolateral. Este músculo se inyecta para tratar la sonrisa gingival. La inyección puede llevarse a

cabo en un punto medio de la cara lateral de la nariz, aunque en nuestra experiencia el resultado es más eficaz si se realiza en dirección a la fosita piriforme, en el inicio del surco nasogeniano. Al realizar de esta forma la inyección, no se altera la porción muscular cuya función es dilatar las narinas.

- Músculo elevador del labio superior (*Levator labii superioris*). Se origina en el borde infraorbitario para llegar hasta el labio superior. Para su exploración se pide al paciente que haga una sonrisa cínica o lobuna (que muestre el incisivo superior). No es habitual tratar este músculo, pero debe hacerse cuando la infiltración con TB del elevador del labio superior y del ala de la nariz, no consigue una corrección satisfactoria de la sonrisa gingival.
- Depresor del septo nasal o mirtiforme (*Depressor septi nasi*). Este músculo se inserta a ambos lados de la espina nasal del maxilar y se dirige hacia el orbicular de los labios, entrelazando sus fibras con él. No siempre es constante. Podemos observar su acción pidiéndole al paciente que sonría; si vemos descender la punta nasal y estrecharse las narinas es señal de que el músculo está presente. No obstante, en ocasiones puede existir, pero su función es rudimentaria. Debemos infiltrar si además de existir descenso de la punta nasal el paciente exhibe una sonrisa gingival. En estos casos, se deben tratar ambos músculos, es decir, el elevador del labio superior y del ala de la nariz y el depresor del septo nasal.
- Músculo platisma (*Platysma*). El interés de este músculo superficial es doble. De una parte como depresor de la comisura bucal y, de otra, como responsable de la formación de las bandas platismales del cuello. Desde la primera costilla, clavícula, acromion y piel anterior del tórax se dirige por la cara anterior del cuello hasta la mandíbula en su parte media y hasta la comisura bucal en su extensión lateral. Para ponerlo de manifiesto se le pide al paciente que apriete la mandíbula y la desplace hacia delante. Esta maniobra también es útil para resaltar las bandas platismales y poderlas infiltrar con seguridad y precisión. La infiltración con TB debe realizarse con cuidado y muy superficialmente para no interferir con los músculos que se insertan en el hiodes, lo que podría provocar debilidad en los músculos del cuello, disfonía o disfagia.

El platisma presenta 3 patrones principales de inserción (8) a nivel de cuello (Fig.1):

- a) Entrecruzamiento completo del hiodes al mentón (15%).
- b) Platisma con cruzamiento parcial (75%)
- c) Platisma sin cruzamiento, en dos fascículos musculares bien diferenciados, responsable de las bandas prominentes que conforman el llamado cuello de pavo.

A nivel superior y lateral presenta 2 clases de inserciones:

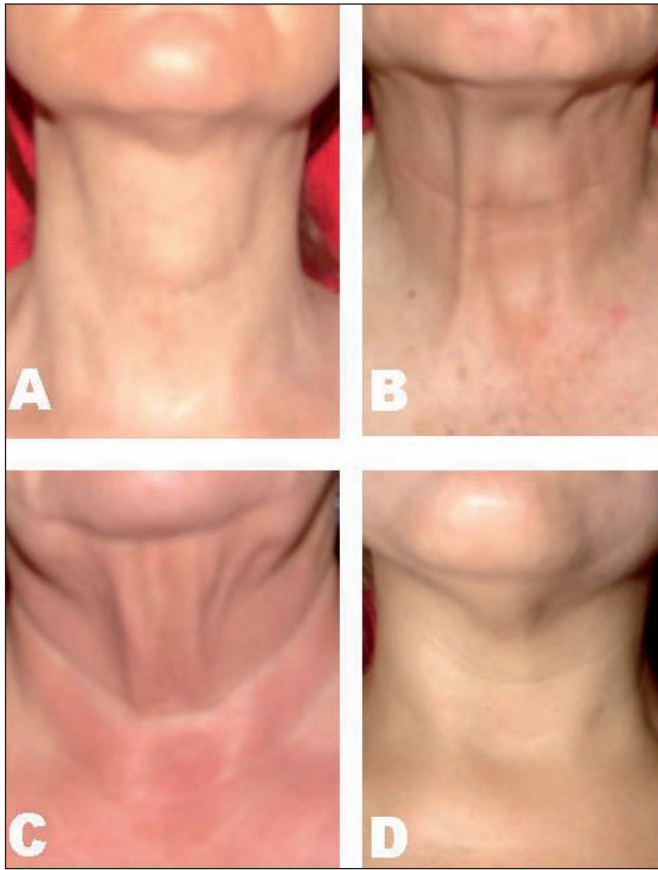

Fig. 1. La selección del paciente para el tratamiento de las bandas de platísmo con Toxina Botulínica (TB) exige realizar un diagnóstico diferencial con la flacidez cutánea o el acúmulo de tejido graso en la región submentoniana. (A) Platísmo normal con decusación incompleta. (B) Platísmo sin la decusación que da lugar a las bandas. (C) Flacidez cutánea. (D) Acumulo de tejido graso. (A), (C) y (D) no son candidatos al tratamiento con TB.

a) Inserción clásica en el modíolo y depresor del ángulo bucal.  
 b) Inserción dérmica en plano lateral, responsable de las arrugas paralelas al surco nasolabial.  
 – Músculos del tercio inferior sin interacción especial en la expresión. Son músculos que actúan de modo primordial en la masticación y juegan un papel más discreto en las expresiones faciales. Cabe citar de manera especial al Músculo masetero (*Masseter*). Desde el reborde inferior del arco cigomático llega hasta el ángulo y borde inferior de la mandíbula. Si pedimos al paciente que apriete los dientes es fácil palparlo. Su interés estético radica en suavizar las caras muy cuadradas y también en tratar el bruxismo, que puede llevar a disfunción dolorosa de la articulación temporomandibular. En este último caso conviene explorar el músculo temporal, que también puede estar implicado, así como los pterigoideos lateral y medial.

## Tratamiento con toxina botulínica del tercio inferior de la cara

Tradicionalmente, se ha centrado en aquellas alteraciones estéticas más susceptibles de ser corregidas con TB, ya sea como único tratamiento o como complemento del estiramiento cervico-facial (9), en el rejuvenecimiento cutáneo con láser *resurfacing* perioral o en el relleno de labios.

En el momento actual disponemos en España de 3 presentaciones comerciales de TB. Con los datos que tenemos, no parece que haya una clara prevalencia de eficacia terapéutica de unas sobre las otras en cuanto a preparación, dilución y dosis de tratamiento, si se emplean bien las correspondientes equivalencias. En este sentido, cada tratamiento se acompaña con una tabla de dosificación que se obtiene al diluir la TB con 1 ml de suero fisiológico (Tabla I). Aunque Azzalure® especifica en su ficha técnica una dilución en 0,67 ml de suero fisiológico, en la práctica habitual se tiende a realizar la dilución de forma más cómoda y similar a la de las otras presentaciones. En nuestra experiencia, estas dosis permiten inyecciones con menos posibilidades de migración al precisar inyectarse menos cantidad por punto de inyección. Este detalle añade más seguridad en una zona en que existen otros músculos muy próximos.

Cabe resaltar que Bocouture® es la única TB de las existentes que no precisa almacenamiento en frigorífico por carecer de complejos proteicos; es lo que se denomina una toxina desnuda, pero atención a que en su ficha técnica se especifica que no debe almacenarse por encima de 25° C y estas temperaturas son fáciles de alcanzar en nuestra geografía de mayo a septiembre, al igual que en muchos de los países de nuestro ámbito iberoamericano, lo que debe tenerse en cuenta para que la TB no tenga pérdida de eficacia al interrumpirse la cadena de frío.

## Elevación de la punta nasal

Aunque la nariz forma por derecho propio una parte esencial del tercio medio de la cara, la caída de la punta nasal al sonreír está ligada a la tracción ejercida por el músculo depresor del tabique nasal y su efecto antiestético se refleja más sobre la región oral. Para corregir la caída antiestética de la nariz, es preceptivo el tratamiento del músculo depresor del tabique nasal. No olvidamos que las alternativas quirúrgicas son más definitivas a largo plazo (10), pero frente a ellas, la sencillez, ausencia de complicaciones y baja morbilidad de la TB, la proponen como tratamiento alternativo válido que debemos conocer para indicar a cada tipo de paciente según sus deseos y necesidades (11) (Fig. 2-3).

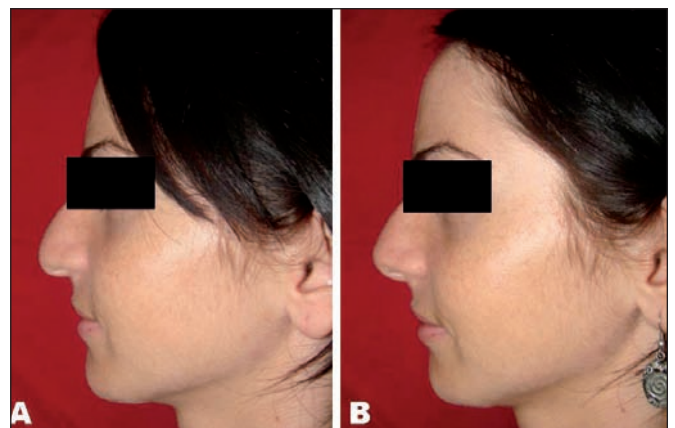

Fig. 2. Elevación de la punta nasal con TB. (A) Antes. (B) Una semana después del tratamiento.

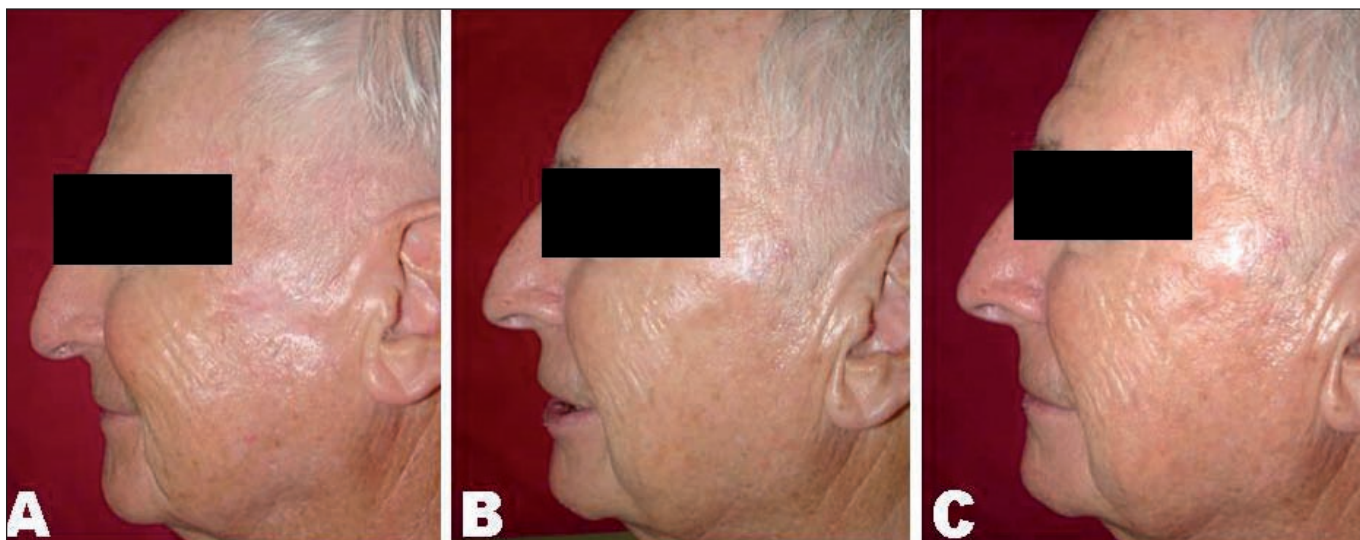


Fig. 3. Tratamiento para elevar la punta de la nariz. (A) Antes, nótese el detalle del labio superior corto y el descenso de la punta de la nariz. (B) Al hablar, el labio asciende, seguido por la punta de la nariz. (C) Una semana después del tratamiento con TB se observa notable mejoría.

Las inyecciones se realizan en un solo punto medio en el ángulo que forma el *Philtrum* y la columela. La aguja de 30 G larga, se dirige hacia la espina del maxilar y la inyección se hace en una sola infiltración, salvo que el descenso de la punta de la nariz sea muy acusada en cuyo caso los buenos resultados se obtienen con un solo punto de entrada, pero desviada con un leve ángulo hacia un lado entre 2 a 3 mm y sin extraer la aguja del todo, dirigirla luego hacia el lado opuesto entre 2 a 3 mm. En cada uno de estos puntos se depositan unas pocas unidades de TB. Con este método de inyección, el tratamiento del músculo depresor es seguro, pues suele tener dos vientres situados a cada lado de la espina maxilar. En la Tabla I se exponen las unidades de TB para el tratamiento del descenso la punta nasal.

La valoración clínica de resultados se realiza entre los 7 a 10 días. Es preferible empezar por unas pocas unidades y ajustar las inyecciones en función de la respuesta. Este tratamiento puede complementarse con inyecciones de ácido hialurónico reticulado o de hidroxapatita de calcio, depositando pequeñas cantidades a cada lado de la espina del maxilar (0,3 a 0,5 ml por lado), lo que ayuda eficazmente a que la elevación de la punta nasal sea más efectiva y el efecto de elevación perdure mucho más, ob-

teniendo una buena corrección alternativa no quirúrgica de la punta de la nariz.

#### Arrugas periorales: arrugas del fumador, código de barras

Estas arrugas pueden ser profundas, llegando a marcar impronta invadiendo el bermellón de los labios. Son motivo de preocupación de las personas que ven como el color que aplican en los labios se desliza por el curso de las arrugas, dando paso a unos labios de bordes mal definidos (Fig. 4).

La etiología de las arrugas de los labios es compleja, porque en su aparición se conjugan varios factores, como la hipertrofia del orbicular de los labios, la edad, el foto-daño solar o las maniobras propias de sujetar y aspirar el cigarrillo, en el caso de los fumadores.

Su tratamiento no puede encomendarse totalmente a las inyecciones de TB. La opción adecuada es la combinación de tratamientos que contemplan rellenos, peeling o láser *resurfacing*, especialmente en los pacientes de más edad en los cuales el bermellón ha quedado muy disminuido y se muestra fino, al tiempo que la profundidad de las arrugas es notable.

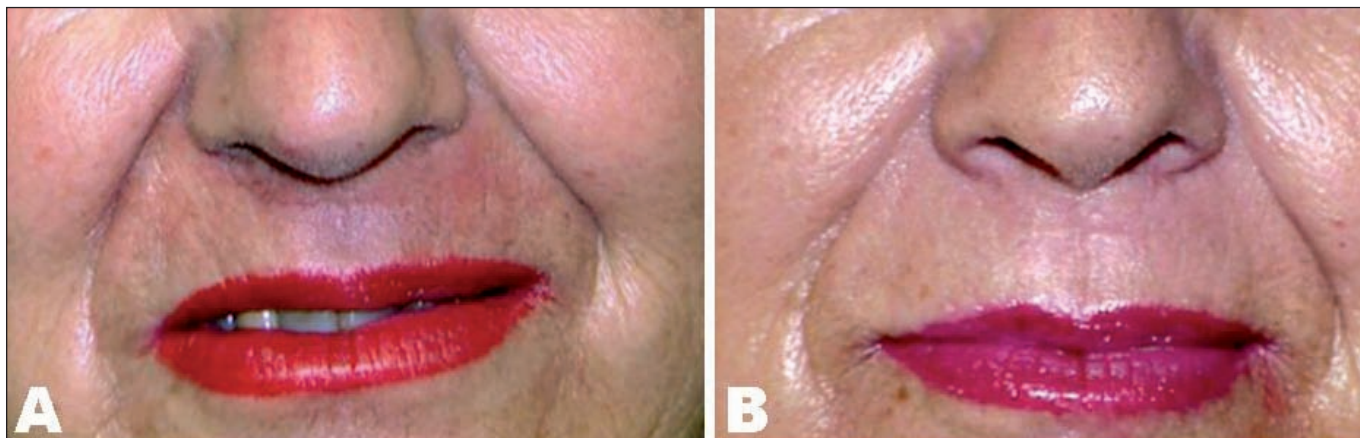

Fig. 4. Eversión del bermellón del labio superior tras la aplicación de TB. (A) Antes del tratamiento, evidente asimetría del labio con descenso de la parte derecha, especialmente al abrir la boca. Las líneas y arrugas son manifiestas, aunque la paciente sonría y estire el músculo orbicular de los labios. (B) El tratamiento ayuda a mostrar más el bermellón que es simétrico y con aspecto mayor volumen.

Acción y Unidades de las diferentes TB	Azzalure®	Bocouture®	Vistabel®
1. Elevación de la punta nasal: M. depresor del tabique nasal	5-10 U. <i>Speywood</i>	2-4 U. <i>DL<sub>50</sub></i>	2-4 U. <i>Botox</i>
2. Arrugas periorales: M. orbicular de los labios	2,5-5 U. <i>Speywood</i>	1-2 U. <i>DL<sub>50</sub></i>	1-2 U. <i>Botox</i>
3. Sonrisa gingival: M. elevador del labio superior y del ala nasal	5-7,5 U. <i>Speywood</i>	2-3 U. <i>DL<sub>50</sub></i>	2-3 U. <i>Botox</i>
4. Sonrisa gingival: M. depresor del labio inferior	5-7,5 U. <i>Speywood</i>	2-3 U. <i>DL<sub>50</sub></i>	2-3 U. <i>Botox</i>
5. Surco nasogeniano: M. elevador del labio superior y del ala nasal	5-7,5 U. <i>Speywood</i>	2-3 U. <i>DL<sub>50</sub></i>	2-3 U. <i>Botox</i>
6. Surco nasogeniano: M. zigomáticos, mayor y menor	5-7,5 U. <i>Speywood</i>	2-3 U. <i>DL<sub>50</sub></i>	2-3 U. <i>Botox</i>
7. Arrugas labiomentonianas: M. depresor del ángulo de la boca	5-10 U. <i>Speywood</i>	2-4 U. <i>DL<sub>50</sub></i>	2-4 U. <i>Botox</i>
8. Tratamiento de la barbilla: M. mentoniano	10-25 U. <i>Speywood</i>	4-10 U. <i>DL<sub>50</sub></i>	4-10 U. <i>Botox</i>
9. Tratamiento de la barbilla: M. mentoniano doble	5-15 U. <i>Speywood</i>	2-6 U. <i>DL<sub>50</sub></i>	2-6 U. <i>Botox</i>
10. Hipertrofia de maseteros. Bruxismo	10-20 U. <i>Speywood</i>	4-8 U. <i>DL<sub>50</sub></i>	4-8 U. <i>Botox</i>
11. Bruxismo. M. temporal	35-125 U. <i>Speywood</i>	14-50 U. <i>DL<sub>50</sub></i>	14-50 U. <i>Botox</i>
12. Bruxismo. M. pterigoideo medial	25-100 U. <i>Speywood</i>	10-25 U. <i>DL<sub>50</sub></i>	10-25 U. <i>Botox</i>
13. Bruxismo. M. pterigoideo lateral	10-20 U. <i>Speywood</i>	4-8 U. <i>DL<sub>50</sub></i>	4-8 U. <i>Botox</i>

Tabla I: Indicaciones

Existe en la actualidad controversia acerca del uso de los tratamientos combinados de TB con materiales de relleno. En las reuniones médicas los conferenciantes no se ponen de acuerdo si primero debe emplearse la TB,

comenzar por el relleno o por último, realizar ambos tratamientos en la misma sesión. En la actualidad, dónde el tiempo no sobra, se tiende a seleccionar la opción más práctica y son muchos los médicos que realizan ambos

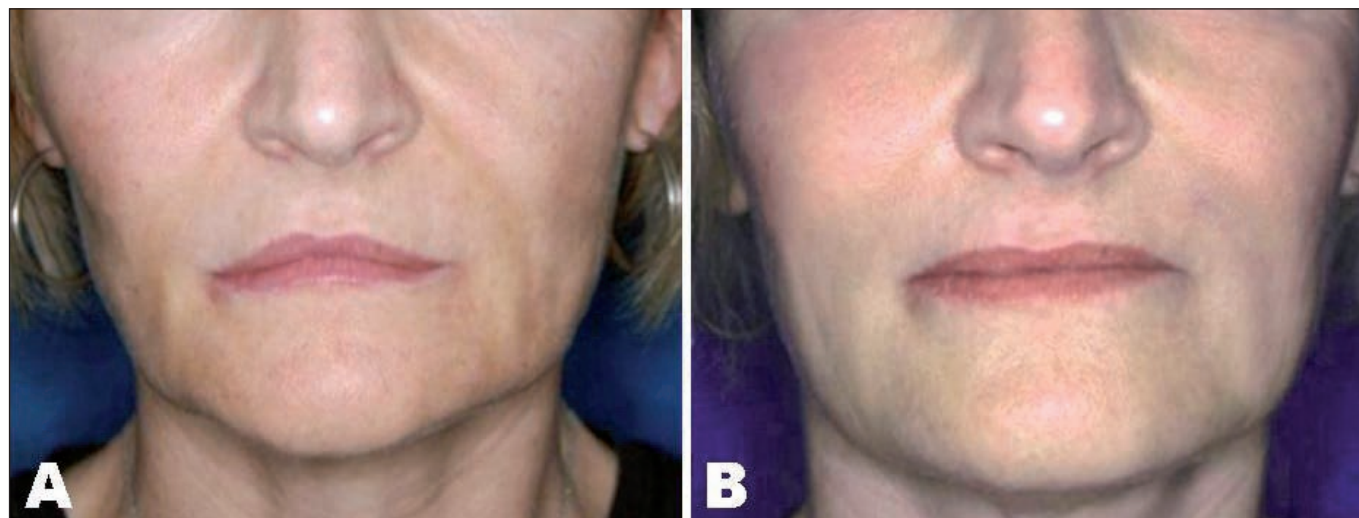


Fig. 5. Descenso de los extremos del labio superior y pronunciación de los surcos nasogenianos. (A) Antes del tratamiento. (B) Dos semanas después de la inyección de TB. El labio inferior asciende en sus extremos al igual que el labio superior. En este caso los resultados se acompañaron de evidente mejoría de los surcos nasogenianos y de la forma redondeada de la mandíbula.

tratamientos en un mismo tiempo. El análisis de nuestra casuística nos permite concluir que, al menos en nuestras manos, es mejor separar los tratamientos porque esto ayuda a formar una idea progresiva de la mejora estética en busca de un óptimo resultado global, aunque esto implique más visitas de control. En el caso de los tratamientos con *peeling* profundo de fenol o *resurfacing* láser, es ventajoso tratar primero con TB, ya que la relajación muscular de la zona permitirá lograr una curación más rápida de la piel.

Cuando el tratamiento se inicia únicamente con TB puede ser eficaz en arrugas leves, en pacientes jóvenes o de mediana edad y en aquellos con buena tensión cutánea. La inyección de TB ayuda a aumentar la percepción de volumen del bermellón porque produce una sutil eversión del labio (Figura 5). Se recomienda usar pocas unidades por punto de inyección (Tabla I). En el labio superior la inyección se realiza por fuera de los pilares del filtrum, ya que si se hace cerca de los mismos, el labio puede aplanarse y en 1 ó 2 puntos por hemilabio, equidistantes de la comisura labial. El labio inferior suele requerir 2 ó 3 puntos de inyección equidistantes entre la línea media y la comisura. La aguja debe introducirse muy superficialmente y cerca del bermellón. Atención, no inyectar en el arco de Cupido, ni tampoco en las comisuras.

Los resultados en esta zona suelen durar menos que en otras debido a que las unidades de TB por punto son mínimas (12), pero debe realizarse siguiendo esta pauta y dosificación por el riesgo potencial de que el paciente, como efecto indeseado de la acción de la toxina, no pueda silbar, besar o sorber con propiedad los líquidos. Recomendamos realizar el tratamiento cada 2 ó 4 meses, dada la extraordinaria movilidad del músculo *Orbicularis oris* y las bajas dosis inyectadas. Debemos tener especial cuidado si se inyecta a un paciente que toca instrumentos de viento; en este caso, desaconsejamos las inyecciones de la región de los labios.

### Sonrisa gingival

Es aquella sonrisa que enseña mucho las encías superiores; es llamada también sonrisa perruna o de caballo (Fig. 6). En casi dos tercios de las personas predomina la acción de los cigomáticos en la sonrisa y no suelen mostrar la encía superior, pero en el tercio restante, predomina la acción del músculo elevador del labio superior y del ala de la nariz, siendo éste el responsable de exponer demasiada encía; por último, un porcentaje ínfimo de la población muestra tanto la encía superior como la inferior debido en este caso a la acción conjunta del depresor del labio inferior (13).

La sonrisa gingival no es exclusiva de un labio corto; puede verse asociada tanto a este tipo de labio como a uno de dimensiones normales o largo. En el caso de unos labios cortos, una elección excelente a tener en cuenta es la infiltración de TB en el músculo elevador del labio superior y del ala de la nariz; en un segundo tiempo se puede infiltrar el músculo elevador del labio superior y, solo si no se ha conseguido relajar suficientemente el labio, puede asociarse la inyección en el depresor del ta-

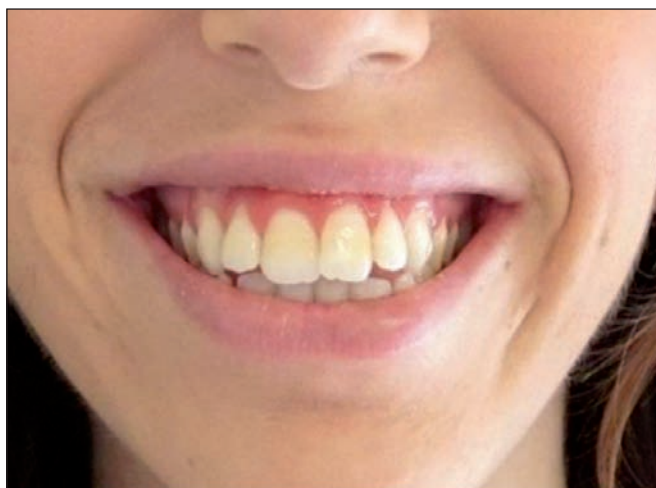

Fig. 6. Típico caso de sonrisa gingival. Frecuentemente puede ser consecuencia de un labio corto o manifestarse por hiperactividad del labio. Al sonreír la paciente muestra parte de la encía.

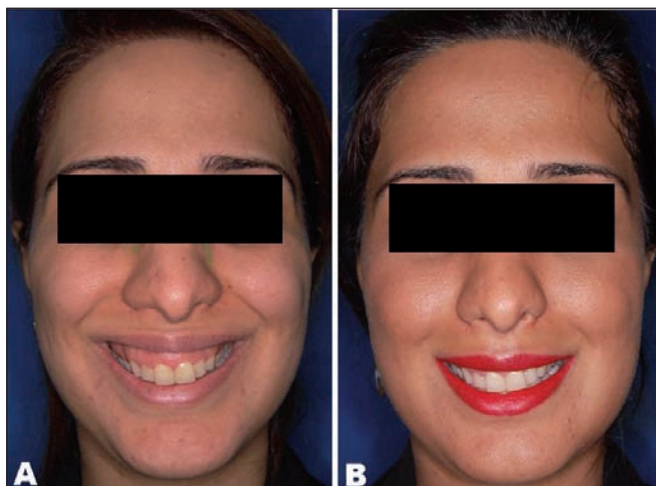

Fig. 7. Sonrisa gingival. (A) Exposición excesiva de la encía. En ocasiones, el/la paciente puede llegar a mostrar al sonreír inclusive el proceso maxilar. En este caso, el labio es de medidas adecuadas, pero el músculo es hiperactivo. (B) El tratamiento con TB consigue remediar el defecto antiestético.

bique nasal, especialmente si en el proceso está implicada la caída de la punta de la nariz (Fig. 7).

En los labios largos, el tratamiento es una opción aceptable para conseguir buenos resultados, pero no es aconsejable inyectar TB en las arrugas periorales en la misma sesión, pues los labios podrían mostrarse descolgados de modo antiestético. Es mucho mejor evaluar el efecto obtenido sobre la sonrisa gingival y, en caso necesario, inyectar unas pocas unidades extras con la finalidad de relajar el orbicular, sin que se asocien inconvenientes durante la ingesta de líquidos.

Los materiales de infiltración, en el caso de los labios finos, pueden ayudar a disimular algo de la encía que se muestra al descubierto al sonreír, pero son las inyecciones de TB las que solucionan el problema de manera simple y eficaz. El conocimiento de la anatomía y disposición de los músculos implicados facilita notablemente el ejercicio con éxito de las inyecciones de TB y ofrecen una opción de tratamiento muy válida que debe tenerse en cuenta antes de intervenciones quirúrgicas más cruentas (10).

La inyección de TB en el fascículo del elevador del labio superior y del ala nasal se realiza con aguja 30 G larga, en el inicio del surco nasogeniano sobre la fosita piriforme; debe ser profunda, por encima de periostio, pues si la aguja apunta lateralmente o en dirección hacia abajo, puede ocurrir la difusión de la toxina hacia el elevador del labio superior o al orbicular de los labios (Tabla I).

Es poco frecuente, pero puede haber pacientes que muestren también la encía inferior o que presenten dificultades para el cierre adecuado del labio inferior y su contacto con el superior. En estos casos debemos tratar el depresor del labio inferior realizando la infiltración en el punto medio de una línea virtual trazada desde comisura labial hasta el mentón. La aguja se dirigirá hacia dentro y abajo, de forma superficial, depositando unas pocas unidades por punto de inyección. Debemos prestar particular cuidado y en esto cuenta la experiencia, a las fibras del orbicular de los labios, que no deben afectarse por la acción de la TB (Tabla I). A veces se requiere la inyección conjunta del músculo mentoniano, sobre todo si hay excesiva formación de hoyuelos en la barbilla, lo que indicaría excesiva tensión en dicho músculo.

### Surcos nasogenianos o nasolabiales

El tratamiento de elección no quirúrgico para los surcos nasogenianos suele ser el relleno con materiales autólogos o heterólogos biocompatibles, como el ácido

hialurónico reticulado, la hidroxiapatita de calcio o el ácido poli-láctico; aunque este último suele actuar más como estímulo para la neoformación de colágeno, que como material infiltrable de relleno propiamente dicho.

No obstante, la TB en solitario puede emplearse para suavizar los surcos leves o moderados en pacientes jóvenes o de mediana edad, que tienen pieles cuidadas y elásticas (14). En estos casos el desplazamiento gravitacional de la grasa malar no es muy evidente, por lo que las inyecciones de TB pueden realizarse en los músculos que intervienen en la formación de los mencionados surcos, a saber:

- El músculo elevador del labio superior y del ala de la nariz. Su inyección con unas pocas unidades de TB mejora el aspecto y el hundimiento de la porción superior y medial del surco (Tabla I).
- Para suavizar las regiones más inferiores del surco precisamos inyecciones de TB a nivel del cigomático mayor y menor (Fig. 8). La inyección ha de ser cuidadosa y se debe tener gran experiencia para no provocar un descenso de las comisuras bucales o producir asimetrías. Cuando se produce alguna de estas incidencias, sus efectos pueden persistir durante 6 semanas o más; en estos casos y debido al evidente problema antiestético que se presenta, es aconsejable inyectar los músculos antagónicos, como el depresor del labio inferior o el depresor del ángulo de la boca.

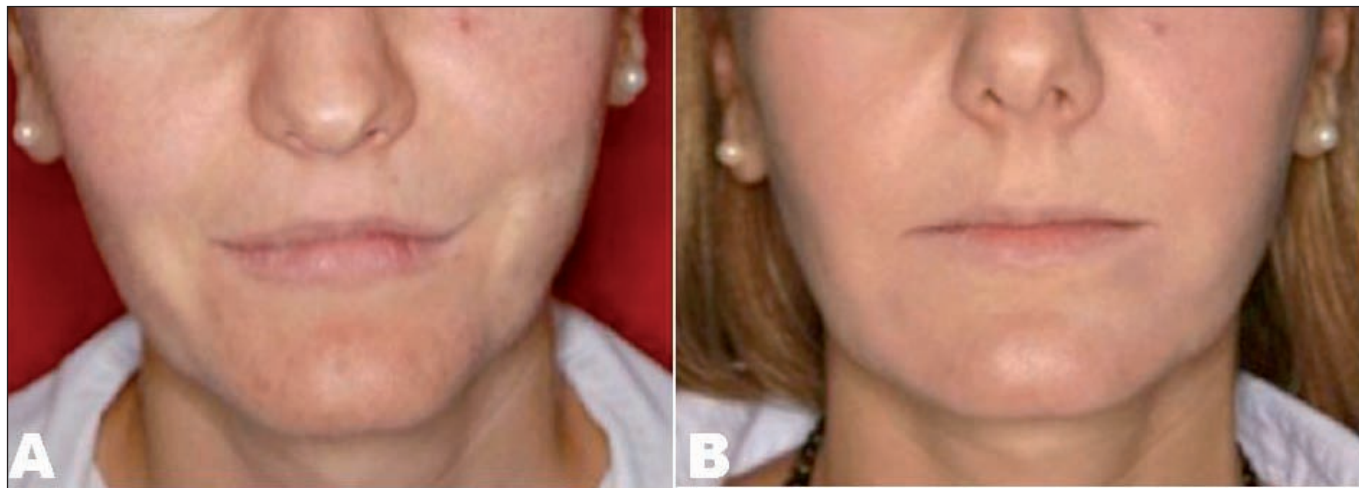

Fig. 8. La actividad de los nasogenianos se suaviza al tratarlos con TB. (A) Antes del tratamiento. (B) Después. Notable mejoría al relajar la contracción del tercio inferior de la cara, consiguiendo un aparente efecto de relleno.

La inyección para el cigomático menor se efectúa en un punto medio entre la comisura bucal y la porción lateral y prominente del pómulos. El cigomático mayor se inyecta al mismo nivel, pero 1 cm más abajo. Las inyecciones deberán realizarse a profundidad media y las dosis recomendadas son escuetas por punto de inyección. La experiencia aconseja no inyectar ambos cigomáticos en la misma sesión (Tabla I).

### Arrugas labiomentonianas

También conocidas como arrugas comisurales, surcos del babeo, líneas de marioneta o pliegues de amargura,

son signos notorios de envejecimiento que a menudo se acompañan de pérdida importante del óvalo facial, lo que empeora el aspecto estético del individuo. Además, la imagen triste y fatigada conlleva frecuentemente la aparición de queilitis angulares (Fig. 9).

Las líneas de marioneta puras nacen de la comisura y son las que pueden corregirse con TB. No deben confundirse con los pliegues nasolabiales que se prolongan distalmente (Fig. 9).

El músculo implicado en la formación de estas arrugas es el depresor del ángulo de la boca (*depressor anguli oris*). La inyección debe practicarse poco profundamente,



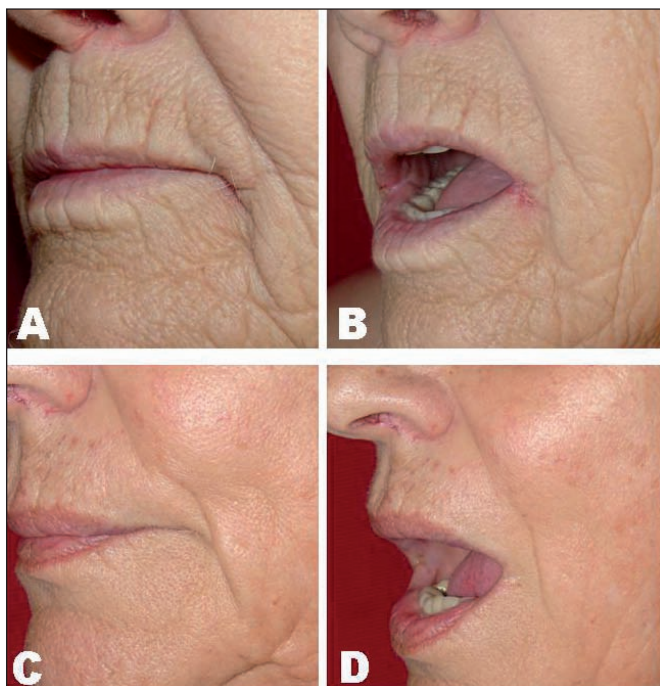


Fig. 9. A) Las arrugas labiomentonianas acompañadas de piel laxa y pliegues son frecuentes en las personas de edad y pueden conducir a queilitis angular (B) consecuente a la retención de la saliva. (C) En esta paciente la prolongación del surco nasogeniano es notable, pero (D) a diferencia de las arrugas labiomentonianas, no conduce a lesiones por maceración de la piel de las comisuras de los labios.

en el punto de cruce de una línea que desciende desde la comisura bucal con una línea horizontal que sigue el mentón. La aguja debe dirigirse hacia fuera a fin de evitar la in-

yección en el depresor del labio inferior. Algunos autores (15), preconizan inyecciones más profundas, en el cruce de la prolongación del surco nasogeniano con la línea mandibular. Las inyecciones de TB se realizan bilateralmente, después de haber valorado la fuerza de los cigomáticos haciendo que el paciente lleve las comisuras de la boca hacia arriba, sin llegar a producir la típica cara de Joker (Tabla I). No importa si al inyectar resultan afectadas las fibras del platismo (Fig. 10), porque también ejerce función de depresión de las esquinas de la boca (16).

El tratamiento combinado de TB con materiales de infiltración en esta región suele ser muy satisfactorio. En ocasiones, puede completarse con relleno de ácido hialurónico reticulado a ambos lados del mentón cuando en la exploración se palpa de forma nítida la piel sobre el hueso de la mandíbula, justo por debajo de la salida del nervio mentoniano, lo que contribuirá a la recuperación del óvalo mandibular.

### Tratamiento de la barbilla

El tratamiento con TB del músculo mentoniano (*mentalis*) está indicado en las barbillas que presentan múltiples hoyuelos, semejando un hueso de melocotón. En los pacientes jóvenes esta imperfección se pone de manifiesto al hablar (Fig. 11, 12); pero en aquellas personas de más edad, puede ser notorio también en reposo.

La inyección se realiza en un solo punto, por debajo de la prominencia mentoniana, para que la toxina no difunda al músculo orbicular de los labios y debemos emplear cantidades un tanto variables de TB en función de

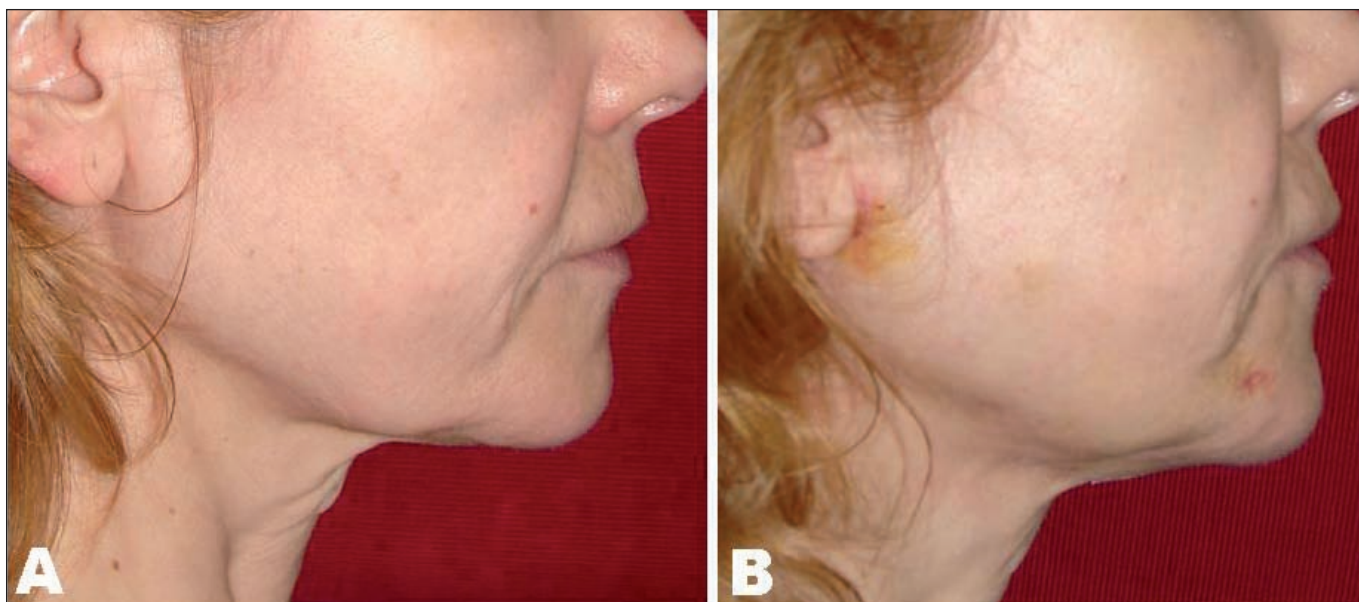


Fig. 10. Corrección de las pequeñas bandas platismales y mejoría del óvalo del mentón tras inyectar TB directamente en las bandas y en el borde mandibular. (A) Antes. (B) Dos semanas después del tratamiento con TB.

la impronta más o menos abigarrada que presenten las arrugas o piel fruncida en la barbilla (Tabla I).

En los casos de barbilla partida, realizamos 2 inyecciones, una a cada lado de la eminencia mentoniana sobre el espesor de cada vientre muscular, teniendo cuidado para no infiltrar el músculo depresor del labio inferior (Tabla I).

### Hipertrofia de los músculos maseteros

Los maseteros hipertrofiados, causen o no bruxismo, pueden dar la impresión de una cara cuadrada en exceso y con aspecto de dureza de la expresión general; esto puede ser deseable en los varones e incluso se considera un rasgo de masculinidad, pero normalmente las mujeres prefieren unos rasgos más suaves y debemos tener en

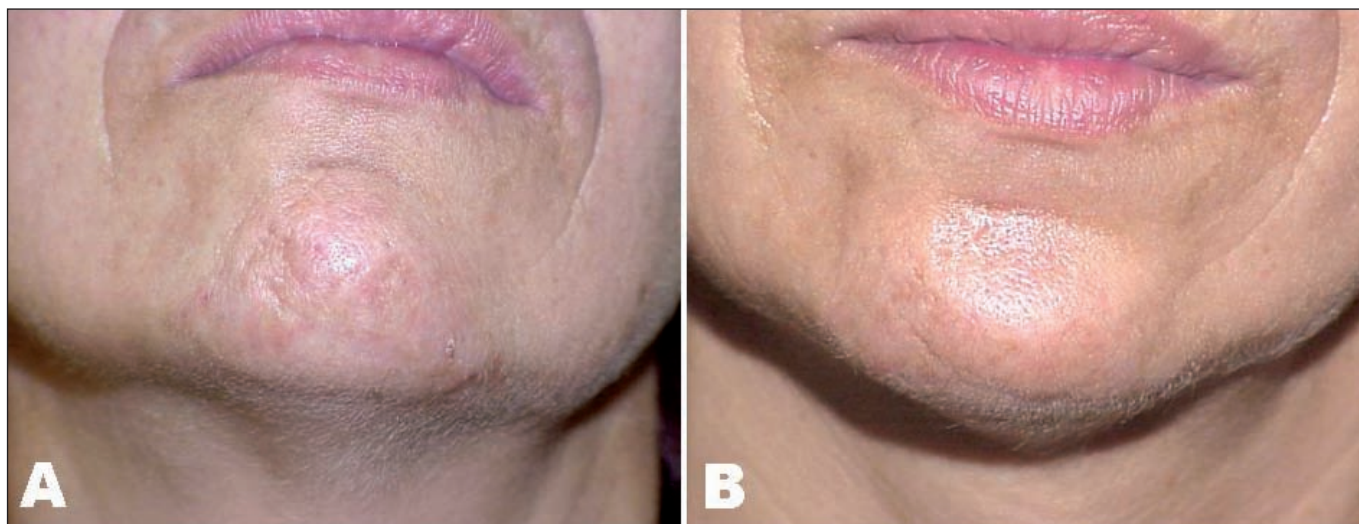

Fig. 11. (A) Hoyuelos en la barbilla visibles en actitud de reposo. (B) Evidente mejoría una semana después de la inyección de TB.

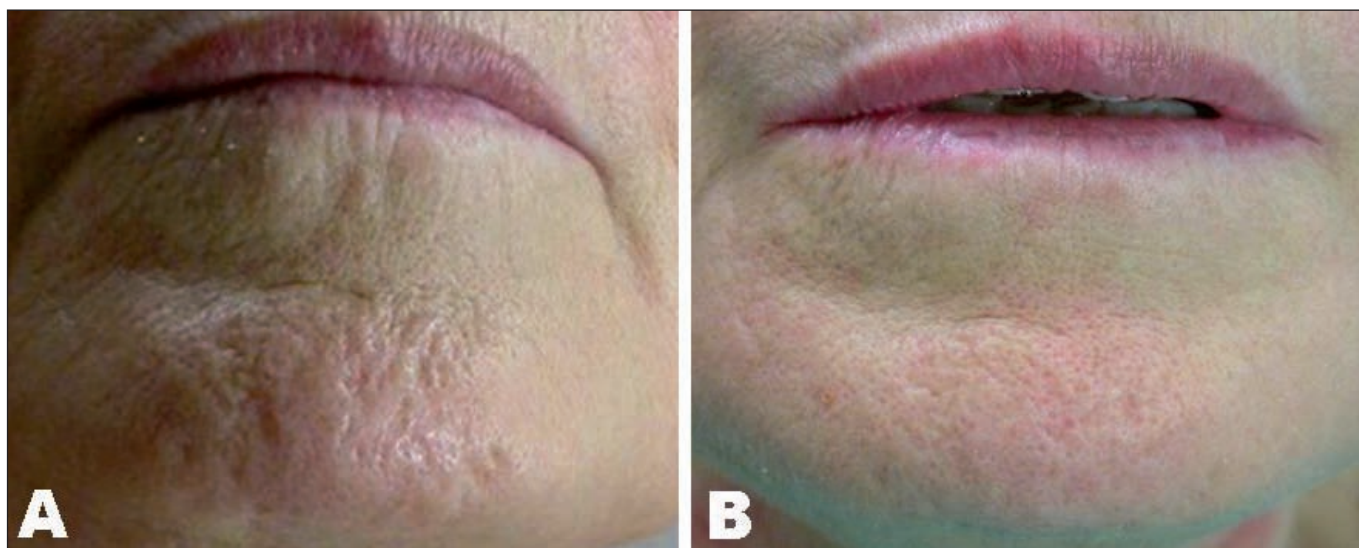


Fig. 12. (A) Aspecto característico del mentón llamado en hueso de melocotón. (B) Efecto de relajación y mejoría estética tras el tratamiento con TB.

cuenta que el canon de belleza actual apunta hacia un rostro de triángulo invertido.

Para suavizar los rasgos producidos por la hipertrofia de los músculos maseteros, la TB puede inyectarse en 1, 2 ó 3 puntos equidistantes, situados 1 cm por encima de la línea mandibular y comenzando en el ángulo de la mandíbula. Las dosis de toxina a inyectar son variables, y siempre en función de la hipertrofia que el masetero presente. En nuestro caso preferimos las inyecciones en 2 ó 3 puntos, según el ancho del músculo, que resulta fácil de valorar dado lo accesible del mismo a la palpación (Tabla I). La inyección se realiza a profundidad media. Una técnica práctica, que asegura el correcto posicionamiento de la aguja, es su introducción profunda, llegando hasta el periostio para retirar suave y escalonadamente la aguja. La inyección en un solo punto, en la bisectriz del ángulo mandibular, solo es posible en maseteros prominentes y poco anchos (Fig. 13).

El resultado que debe esperarse es la remodelación de la cara, que en su porción inferior adopta unos rasgos más suaves. El seguimiento de los pacientes mediante ecografía, permite cuantificar la disminución del grosor en dichos músculos, lo que permite que, en aplicaciones su-

cesivas, puedan inyectarse menos unidades de TB para el mismo problema (17).

### Bruxismo

Esta indicación no estética trata el rechinar de dientes que puede no ser evidente para el propio paciente y, en ocasiones, es su pareja la que lo comenta, pues suele manifestarse por la noche mientras se duerme. La contracción excesiva de los músculos de la masticación implicados puede conducir a una mala calidad del sueño con el consiguiente cansancio que manifiesta el paciente al día siguiente. La TB es una gran aliada en el tratamiento de esta patología, que suele cursar además con dolor que no siempre se limita a la articulación temporomandibular y también, asociarse al desgaste coronal de las piezas dentarias. Su evolución desemboca en artrosis de la articulación que fácilmente puede conducir a su subluxación. Las dosis recomendadas para la inyección de los músculos maseteros se indican en la Tabla I.

A diferencia de la hipertrofia pura de los maseteros, que no siempre cursa con bruxismo, deberán tenerse en cuenta otros músculos implicados, como son: el temporal, el pterigoideo lateral y el pterigoideo medial.

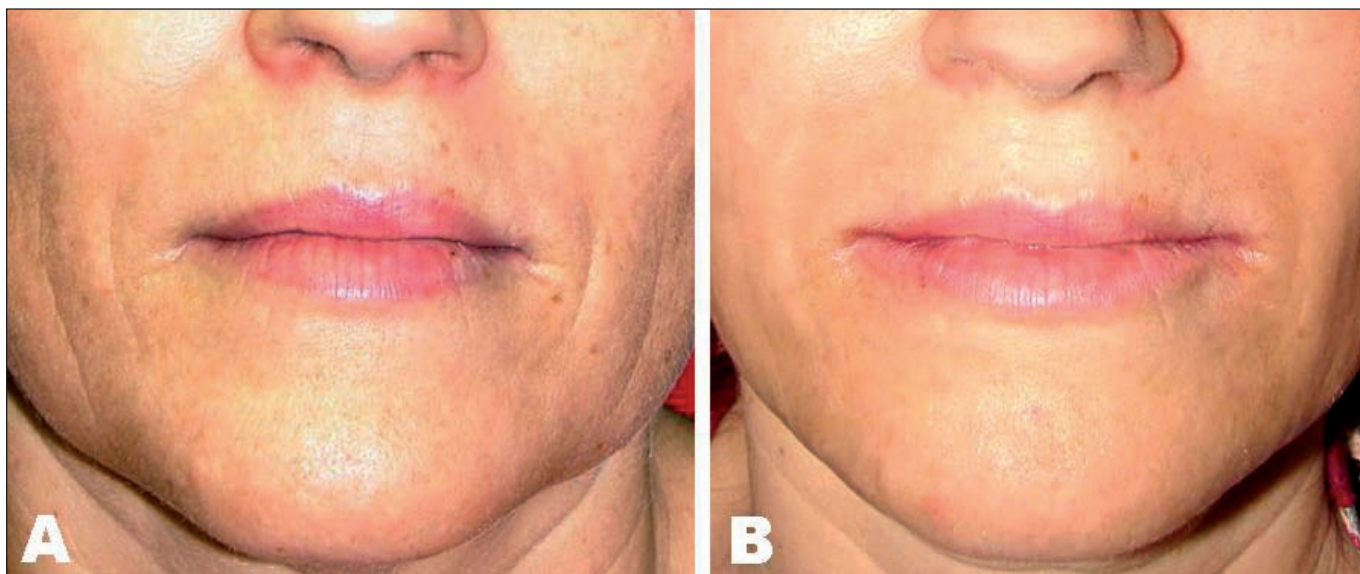


Fig. 13. Paciente de 42 años con hiperactividad de los músculos maseteros. (A) Se observa inicio de descenso de las esquinas de los labios y aparición de arrugas en la parte lateral de la boca, junto a contracción del mentón que pronuncia su afilamiento. (B) Tras el tratamiento con TB se recupera la posición relajada de los labios con ligero ascenso de sus esquinas. Asimismo, las arrugas laterales se suavizan y la forma ovalada de la mandíbula recupera un aspecto más propio de un mentón juvenil.

– El músculo temporal (*Temporalis*) es de colocación superficial y de acción potente. Se sitúa sobre la fosa temporal donde tiene su origen, para insertarse en la apófisis coronoides de la mandíbula. Se explora de modo similar al masetero, pidiendo al paciente que apriete los dientes contra resistencia mientras se palpa el músculo sobre la fosa temporal. La inyección se hace por encima del arco cigomático, palpando previamente el pulso de la arteria temporal a fin de evitar pincharla durante las maniobras de inyección. La dosis total de TB se reparte en 1, 2 ó 3 puntos (Tabla I).

– El músculo pterigoideo medial (*Pterygoideus medialis*) parte desde la superficie medial de la lámina lateral de la apófisis pterigoides del esfenoides, dirigiéndose a la fosa pterigoidea, en la cara interna de la mandíbula. Se determina su localización pidiendo al paciente que desplace lateralmente la mandíbula contra resistencia. La infiltración de TB se realiza en un solo punto (Tabla I). La inyección debe ser profunda, entrando desde el ángulo de la mandíbula, dirigiéndose paralelamente a la rama mandibular y apuntando la aguja hacia la cara interna mandibular. Si la aguja se dirige hacia delante, existe la posibilidad de infiltrar la glándula submandibular o los vasos faciales y si la inyección se dirige hacia dentro, pueden infiltrarse los músculos propios de la lengua, con la consecuente incidencia en la deglución.

– El músculo pterigoideo lateral (*Pterygoideus lateralis*) posee dos fascículos: el fascículo superior, que se origina en la lámina lateral de la apófisis pterigoides del esfenoides, alcanzando la cápsula y el disco articular de la articulación témporo-mandibular y el fascículo inferior, que va desde la cara temporal del ala mayor del esfenoides hasta la fosa pterigoidea de la mandíbula.

La exploración se realiza igual que en el caso del músculo pterigoideo medial y la inyección se hace por vía intrabucal, apuntando la aguja hacia la porción inferior del músculo que se localiza a nivel de la apófisis con-

dilar de la mandíbula (Tabla I). Esta inyección debe ser prudente, con aguja 30 G larga y con las maniobras convenientes de aspiración previa, a fin de identificar que no se inyecta en una de las numerosas arterias que se encuentran en esta zona.

## Conclusiones

Aunque la aplicación de la TB en el tercio inferior de la cara requiere un aprendizaje exhaustivo y exige un mayor dominio de la anatomía dinámica, no es menos cierto que nuestros pacientes pueden beneficiarse en gran medida de su uso médico. Como hemos expuesto, muchos defectos estéticos pueden solucionarse mediante inyecciones de TB en los sitios apropiados, sin necesidad de intervenciones cruentas. En otros casos, el empleo de TB puede resultar un complemento muy adecuado para combinar con la Cirugía Estética, los materiales de relleno o el láser *resurfacing*.

## Dirección del autor

Dr. Justo M. Alcolea  
C/ Carme 34, principal 2ª  
08001 Barcelona. España.  
e-mail: jmalcolea@clinicaalcolea.com

## Bibliografía

1. **Fagien S, Raspaldo H.**: “Facial rejuvenation with botulinum neurotoxin: An anatomical and experiential perspective”. *J. of Cosmetic and Laser Therapy* 2007, 9(1):23.
2. **Casado Sánchez, C., Martínez Méndez, J.R. et al.**: “Dissección anatómica de la musculatura mímica facial: revisión iconográfica de apoyo a los tratamientos complementarios en rejuvenecimiento facial”, *Cir. plást. iberolatinoam.* 2011, 7(1): 91.

3. **Alcolea JM.:** “Actualización sobre aplicaciones de la toxina botulínica es estética facial”. *Cir. plást. iberolatinoam.* 2011, 7(1):81.
4. Ley 29/2006 de 26 de julio de 2006. Agencia Española de Medicamentos y Productos Sanitarios.
5. Circular 2/2010 de 10 de marzo de 2010. Agencia Española de Medicamentos y Productos Sanitarios.
6. **Glogau RG.:** “Evaluation of the aging face”. In: Kaminer MS, Dover JS, Arndt KA (eds) *Atlas of cosmetic surgery.* WB Saunders, Philadelphia, 2002, Pp. 29-33.
7. **Ascher B, Zakine B, Kestemont P et al.:** “A multicentre, randomized, double-blind, placebo-controlled study of efficacy and safety of three doses of Botulinum toxin A in the treatment of glabellar lines”. *Journal American Academy Dermatology* 2004, 51 (2): 223.
8. **Brandt FS Broker A.:** “Botulinum toxin for rejuvenation of the neck”. *Clinics in Dermatology* 2003, 21:513.
9. **Ponsky D, Guyurun B.:** “Comprehensive Surgical Aesthetic enhancement and Rejuvenation of the Perioral Region”. *Aesth. Surg. J.* 2011, 31(4):382.
10. **Chacón H, Castro Y, Pérez s, Vázquez O, González HR, Mendoza G.:** “Simplificando el tratamiento quirúrgico de la sonrisa gingival”. *Cir. plást. iberolatinoam.* 2011, 37(1):43.
11. **Dayan SH, Kempiners JJ.:** “Treatment of the lower third of the nose and dynamic nasal tip ptosis with Botox”. *Plast. Reconst. Surg.* 2005, 115(6):1784.
12. **Lowe NJ, Yamauchi PS, Lasak Gp, et al.:** “ Efficacy and safety of botulinum toxin type A in the treatment of palmar hyperhidrosis: a double-blind, randomized, placebo-controlled study”. *Dermatol. Surg.* 2002, 28(9): 822.
13. **Rubin LR.:** “The anatomy of the nasolabial fold: the keystone of the smiling mechanism”. *Plast. Reconst. Surgery* 1999, 103(2):687-691.
14. **Kane MA.:** “The effect of botulinum toxin injections on the nasolabial fold”. *Plast. Reconst. Surg.* 2003, 112 (5 Suppl): 66s.
15. **Klein AW.:** “Contraindications and complications with the use of botulinum toxin”. *Clin. in Dermatol.* 2004, 22(1):66.
16. **Goldman A, Wollina W.:** “Elevation of the corner of the mouth using botulinum toxin type A”. *J.of Cut. Aesth.Surg.* 2010, 3(3):145.
17. **Kim NH, Park RH, Park JB.:** “Botulinum Toxin Type A for the Treatment of Hypertrophy of the Masseter Muscle”. *Plast. Reconst. Surg.* 2010, 125(6):1693.