

Faloplastia mediante colgajo libre microquirúrgico antebraquial radial con doble tunelización. A propósito de un caso

Microsurgical penile reconstruction with a radial forearm free-flap and double tubularization. Case report



Martín Díaz, M.

Martín Díaz, M. *, Martínez López, M.M.**, Romero Otero, J.***, Díaz Gutiérrez, A.J.*,
Cabezón Hedo M.A.*, García Martínez, A.****

Resumen

La reconstrucción del pene sigue siendo uno de los mayores retos de la Cirugía Plástica debido a la complejidad inherente que conlleva el conseguir tanto la forma anatómica como la función urológica del pene. El objetivo ideal del cirujano al realizar una faloplastia incluye la construcción, en una sola etapa, de un pene estéticamente aceptable y con sensibilidad erógena y táctil, que permita al paciente orinar de pie y mantener relaciones sexuales. La multitud existente de colgajos que pueden ser utilizados para la reconstrucción del pene sólo demuestra que ninguna de estas técnicas se considera ideal. Sin embargo, el colgajo radial es el que se utiliza más frecuentemente y es considerado universalmente como la técnica estándar. Las desventajas relativas de la misma son el número más elevado de fístulas que aparecen inicialmente, la cicatriz residual en el antebrazo y las complicaciones urológicas potenciales a largo plazo. Presentamos una reconstrucción de pene realizada mediante un colgajo libre radial antebraquial con un nuevo diseño geométrico bidimensional que permite la creación tridimensional de un neofalo con excelentes resultados estéticos.

Abstract

Reconstruction of penile defects remains one of the greatest challenges in Plastic Surgery because of the inherent complexity of restoring both the anatomical form and the urologic function of the penis. The surgeon's ideal goals in performing a phalloplasty include the construction, in one-stage procedure, of an aesthetic penis with erogenous and tactile sensation, which enables the patient to void while standing and to have sexual intercourse. The multitude of flaps used for phalloplasty only demonstrates that none of these techniques is considered ideal. Still, the radial forearm flap is the most frequently used one and universally considered as the standard technique. The relative disadvantages of this technique are the rather high number of initial fistulas, the residual scar on the forearm, and the potential long-term urologic complications.

We describe a penile reconstruction using a radial forearm free flap with a new two-dimensional geometric design that allows the creation of a three-dimensional neophallus with an excellent aesthetic result.

Palabras clave Faloplastia, Reconstrucción peneana
Colgajo microquirúrgico antebraquial radial.
Código numérico 650-158336-158337

Key words Phalloplasty, Penile reconstruction,
Microsurgical forearm radial free flap.
Numeral Code 650-158336-158337

* Especialista en Cirugía Plástica, Estética y Reparadora. Servicio de Cirugía Plástica, Estética y Reparadora Hospital Universitario 12 de Octubre, Madrid, España.
** Especialista en Pediatría y Áreas Específicas. E.A.P. Parque Europa. Área 10, Madrid, España
*** Especialista en Urología. Servicio de Urología Hospital Universitario 12 de Octubre, Madrid, España
**** Jefe del Servicio de Cirugía Plástica, Estética y Reparadora. Hospital Universitario 12 de Octubre, Madrid, España.

Introducción

Existen numerosas causas que pueden llevar a precisar una reconstrucción completa de pene tales como traumatismos perineales, infecciones necrotizantes, malformaciones congénitas, ablaciones tumorales o en la cirugía del transexualismo. Desde que en 1936 Bogoras realizara la primera reconstrucción quirúrgica de pene con un colgajo tubular abdominal (1), se han descrito numerosas técnicas de faloplastia con el fin de conseguir un resultado óptimo tanto desde el punto de vista estético, como urinario y sexual. Esta cirugía representa un complejo desafío con el que se pretende conseguir un falo de apariencia casi normal, con una longitud, diámetro y rigidez suficientes para la penetración y cuya uretra termine en el extremo más distal del pene. Asimismo se pretende devolver la sensación táctil y erógena al paciente y alcanzar la micción en bipedestación, todo ello con la mínima morbilidad del sitio donante y con el menor número de intervenciones quirúrgicas posible (2).

Presentamos un patrón de diseño anatómico para la recreación de un neofalo como variante de la técnica de Yang (3).

Caso clínico

Paciente de 41 años de edad que acude al Servicio de Cirugía Plástica del Hospital 12 de Octubre (Madrid, España) tras haber sufrido una penectomía subtotal por carcinoma epidermoide que no precisó tratamiento oncológico coadyuvante y que solicita reconstrucción de pene. Tras la realización de la historia clínica, exploración y documentación fotográfica pertinentes para su estudio, se decide demorar la cirugía hasta transcurridos al menos 6 meses desde la extirpación tumoral para confirmar la ausencia de recurrencia de la enfermedad local. Se confirma la existencia de arcos vasculares palmares superficial y profundo a través del test de Allen y la exploración con sonda doppler de 8Mhz, que permiten la elección de un colgajo libre radial para la reconstrucción peneana, sin compromiso vascular del miembro superior derecho. El día previo a la intervención, se realiza una cistostomía suprapúbica.

Técnica Quirúrgica

Realizamos un colgajo libre microquirúrgico antebraquial radial con doble tubulización. Para ello, diseñamos un patrón que consta de 3 áreas. Una parte del colgajo está centrada sobre el eje arterial radial y mide 9x15 cm; será la zona que se utilice para el forro externo cutáneo del neofalo. Una segunda parte se localiza en la zona más cubital del antebrazo y mide 3x15 cm; será la zona a utilizar para la neouretra. Entre ambas áreas se dispone una zona de 1x11 cm que se desepidermizará

posteriormente para la rotación de los colgajos cutáneos a modo de bisagra (Fig. 1).

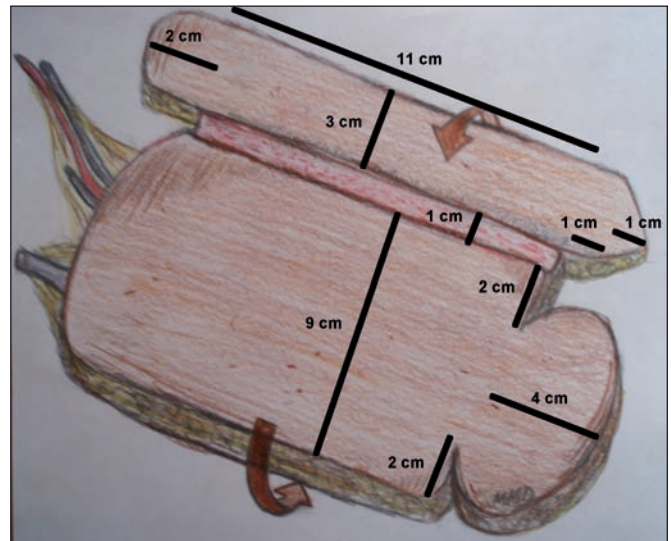


Fig. 1. Diseño del colgajo. Medidas recomendadas por los autores. En el caso de que la zona donante presente importante volumen de panículo adiposo, puede ser necesario aumentar las medidas de anchura de los colgajos (zonas cubital de 3cm y radial de 9cm).

Dibujamos el diseño sobre la zona volar del antebrazo derecho, previa identificación del eje vascular radial (Fig. 2 y 3) y procedemos a la disección del colgajo fasciocutáneo de distal a proximal. Iniciamos la disección por el lado cubital del antebrazo hasta el límite del tendón *Flexor Carpi Radialis*, para continuar luego desde el lado radial. Mantenemos como parte del sistema venoso superficial la vena cefálica hasta la flexura del codo y disecamos los vasos radiales hasta la bifurcación en la arteria humeral. Antes de proceder a la sección de los pedículos vasculares, se realiza el remodelado de las envolturas fasciocutáneas para la creación del neofalo. El área cutánea de la zona más cubital se envuelve alrededor de una sonda vesical del nº 14 para posteriormente reali-

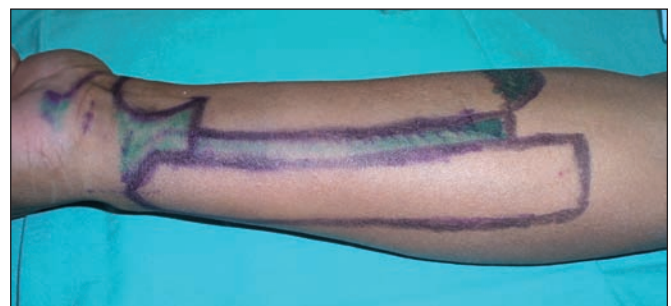

Fig. 2. Diseño del colgajo en antebrazo derecho. Lado cubital.

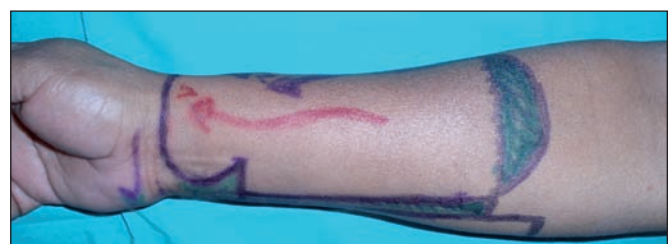

Fig. 3. Diseño del colgajo en antebrazo derecho. Lado radial.

zar una segunda tubulización en sentido contrario a la primera, que servirá para la cobertura cutánea y la creación del forro externo del neofalo. La zona cutánea del área radial distal con forma circular se emplea para la formación del glande. La creación del surco balanoprepucial se realiza mediante la desepidermización circunferencial de un área de 3-4 mm (Fig. 4-6).

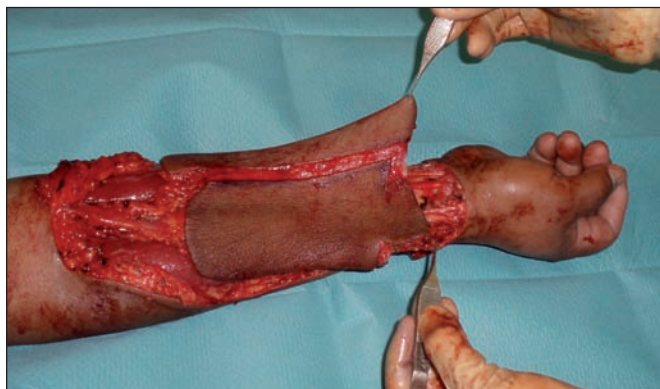


Fig. 4. Diseción del colgajo finalizada: está disecada la arteria radial con sus venas concomitantes y la vena cefálica.

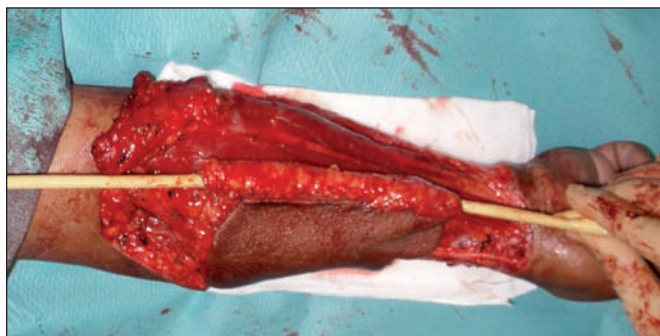


Fig. 5. Se procede a la tubulización de la isla cutánea del lado cubital para la creación de la neouretra. Se enrolla la piel en torno a la sonda vesical. La sutura debe ser especialmente meticulosa para evitar futuras fístulas uretrales.

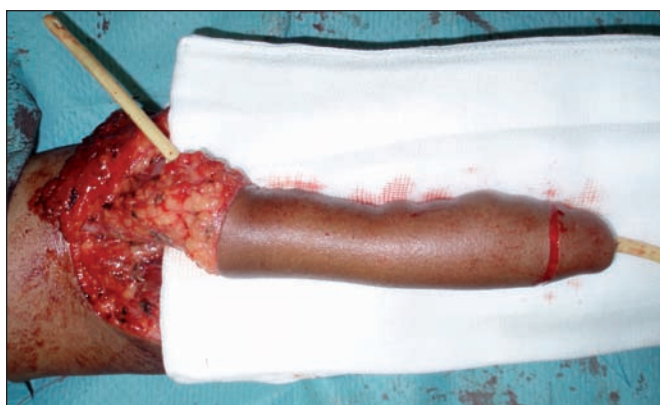

Fig. 6. Sin seccionar los pedículos arteriovenosos, se procede a envolver el forro cutáneo en sentido contrario al de la neouretra. Se crea el glande y se desepidermiza el nuevo surco balanoprepucial. Tenemos preparada la estructura para la transferencia a los vasos receptores.

Para la búsqueda de los vasos receptores utilizamos la zona inguinal contralateral. Procedemos a realizar las anastomosis término-terminales entre la arteria radial y la arteria circunfleja femoral lateral, así como de las venas cefálica y concomitante radial a la vena safena interna y

una de sus ramas (Fig. 7 y 8). Asegurada la viabilidad del colgajo, se implanta en la zona púbica para rediseñar el neofalo del paciente (Fig. 9) y se realiza la sutura término-terminal entre la uretra peneana residual y la neouretra, comprobando la no existencia de solución de continuidad entre las estructuras uretrales. Finalmente, suturamos la envoltura cutánea externa. Para cubrir la zona donante del antebrazo utilizamos un injerto laminar de piel parcial mallado, obtenido de la zona lateral del muslo izquierdo.

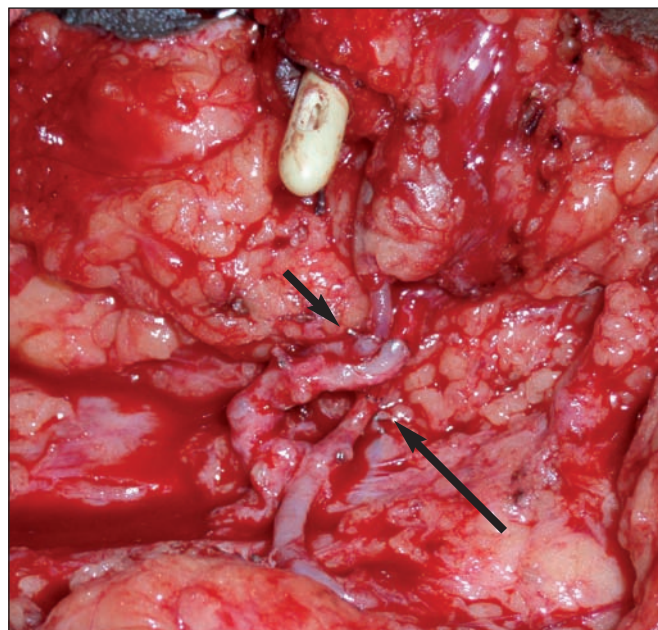


Fig. 7. Anastomosis T-T entre la arteria circunfleja femoral lateral y la arteria radial (flecha grande). Anastomosis T-T entre la vena cefálica y la vena safena y entre vena concomitante radial y rama de la safena (flecha pequeña).

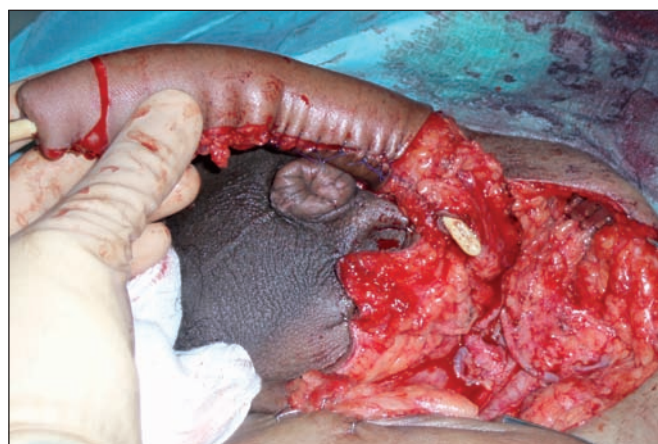

Fig. 8. Realizadas las anastomosis, comprobamos su permeabilidad; es entonces cuando procedemos a la sutura uretral y al anclaje de la estructura fálica.

En el postoperatorio inmediato de la reconstrucción, se detectó la presencia de una estenosis uretral de carácter leve en la zona de unión entre la uretra peneana residual y la neouretra, que se resolvió completamente en el primer mes postintervención mediante dilataciones semanales con sonda de Folley. Asimismo, encontramos

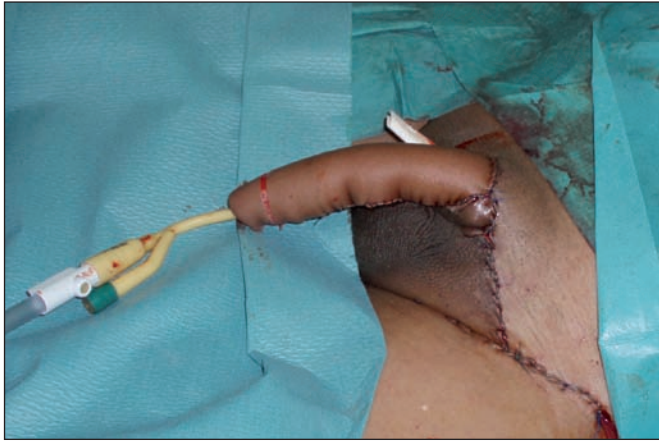

Fig. 9. Aspecto del neofalo reconstruido al finalizar la cirugía.

3 fistulas uretrales cutáneas, 2 en la zona de la sutura cutánea entre el neofalo y la zona escrotal que desaparecieron espontáneamente en los 6 primeros meses y una tercera, próxima al glande, que actualmente persiste

como un mínimo hipospadias cerca del meato uretral proximal y que es bien tolerada por el paciente. No se detectaron otras complicaciones ni hubo necrosis parcial del colgajo.

Por tratarse de un paciente que había sufrido un proceso neoplásico, durante la primera cirugía se realizaron biopsias de las adenopatías inguinales para estudio anatómopatológico de control, que confirmó la no existencia de patología neoplásica residual.

Un año y medio después de la cirugía, dada la buena evolución y viabilidad completa del colgajo libre y con el fin de permitir restaurar la actividad sexual del paciente, se decidió implantar una prótesis hidráulica (CX-700 AMS®). Esta intervención se realizó con la colaboración del Servicio de Urología.

Tras 3 años de seguimiento desde la penectomía, el proceso oncológico se encuentra bajo control y el paciente presenta una recuperación muy satisfactoria de sus expectativas estéticas, urinarias y sexuales (Fig. 10).

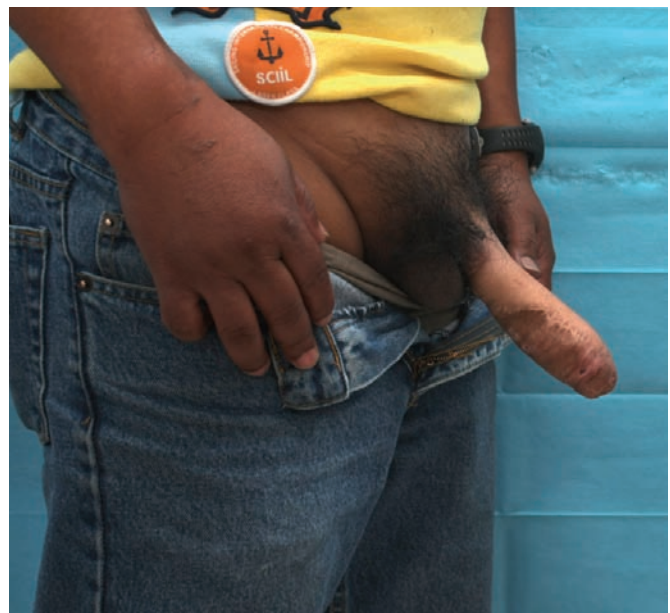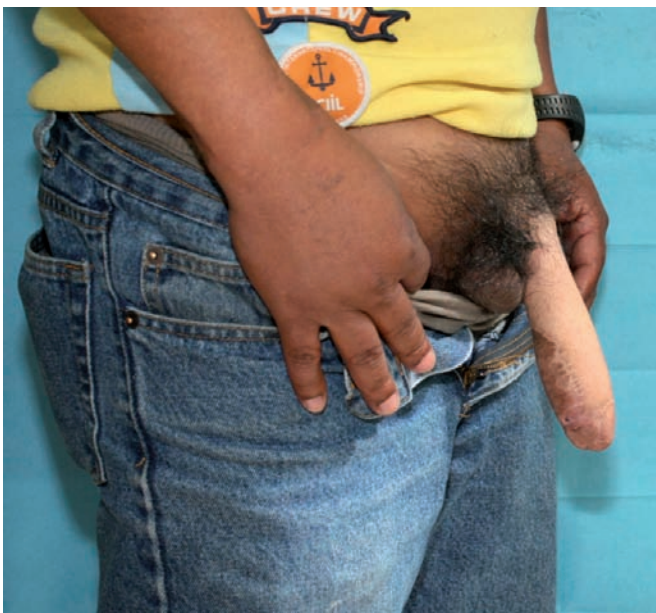


Fig. 10. El paciente 3 años después de la penectomía A) Neofalo reconstruido con prótesis hidráulica en estado de flacidez. B) prótesis en estado de erección.

Discusión

Existen en la literatura al respecto multitud de intervenciones quirúrgicas de reconstrucción de pene cuyo fin es restablecer al máximo los requerimientos físicos y funcionales del paciente en una sola cirugía. Para ello, se han empleado colgajos obtenidos de gran variedad de zonas donantes, algunos de ellos pediculados y otros como transferencias libres microquirúrgicas (3-9). Esto demuestra que no existe actualmente ninguna técnica que pueda ser considerada como ideal. No obstante, la mayoría de los cirujanos consideran que los colgajos microquirúrgicos son los que ofrecen resultados más satisfactorios.

La reconstrucción completa de pene es lo suficientemente compleja como para precisar, por lo general, más de una intervención quirúrgica. Si bien el objetivo de la reconstrucción ideal debería ser el realizar toda la técnica en un solo acto quirúrgico, nosotros preferimos realizar dos tiempos al igual que otros autores (2,10). La prótesis peneana se debe colocar a nuestro juicio en un segundo tiempo y no antes de 12 meses desde la reconstrucción, con objeto de realizar antes un seguimiento de la viabilidad del neofalo y, especialmente, de las posibles complicaciones uretrales que pudieran aparecer.

El colgajo antebraquial radial es el que más se emplea en la reconstrucción de pene pese a no existir estudios

randomizados prospectivos que lo posicionen como la técnica estándar (2). Su índice de empleo supera el 90% de las faloplastias publicadas y es universalmente considerado como la mejor opción quirúrgica (2,11). Desde que lo utilizara por primera vez Chang en 1984 (4), han aparecido diversas modificaciones técnicas en un intento por mejorar los resultados obtenidos con este tipo de cirugía (7,12,13). No obstante, sigue sin aportarse hasta la fecha un esquema o patrón con las medidas adecuadas para la recreación tridimensional de un neofalo.

El colgajo libre microquirúrgico antebraquial radial ofrece numerosas ventajas con respecto a otros (2,10). Destaca por las características de su pedículo vascular, la piel que aporta, su fácil disección y la posibilidad de trabajar simultáneamente con dos equipos quirúrgicos, uno en la zona donante y otro en la receptora. Su principal desventaja es el sacrificio del eje vascular radial y la secuela cicatricial resultante en la zona donante. Nosotros no consideramos que ésta sea razón suficiente para la contraindicación de su uso. Por otra parte, el grado de satisfacción que manifiesta el paciente al recuperar una parte de su cuerpo mutilada, es infinitamente mayor a la repercusión estética que le puede ocasionar la cicatriz del antebrazo (2,14).

En la reconstrucción de pene, el colgajo radial presenta además el mayor índice de recuperación sensitiva si se sutura cualquier rama nerviosa antebraquial al nervio ilioinguinal (2). Esto es especialmente importante en aquellos casos que precisan de prótesis peneanas. En nuestro paciente no se pudo realizar la sutura nerviosa al no encontrar durante la cirugía una rama sensitiva ilioinguinal adecuada para tal efecto; no obstante, presentaba un resto de 3 cm de base del pene con sensibilidad erógena que permaneció después de la reconstrucción.

Con el empleo del colgajo radial existe un 41% de complicaciones urológicas tras la reconstrucción, fundamentalmente en forma de estenosis y fístulas uretrales. La localización típica de las estenosis es la anastomosis uretral y la mayoría de ellas se resuelven de forma ambulatoria con dilataciones periódicas mediante sondas uretrales. Asimismo, las fístulas se van resolviendo espontáneamente durante los siguientes meses del postoperatorio, aunque en algunos casos, puede ser necesaria la uretroplastia secundaria (2,15). Nuestro paciente presentó 2 fístulas muy próximas a la base del pene, coincidiendo con la localización de un injerto laminar de piel parcial de la zona ventral del neofalo. Este injerto, se colocó para disminuir la tensión circunferencial producida por el edema del colgajo en la base del pene, que pudiera comprometer la viabilidad del neofalo.

Las distintas publicaciones científicas ponen especial hincapié en la descripción del colgajo diseccionado y las ventajas que proporciona respecto a otras zonas donantes. Sin embargo, es difícil encontrar un buen diseño bidimensional sobre la piel que permita la recreación tridimensional del neofalo. La improvisación y el diseño

según arte del cirujano pueden llevar a un mal planteamiento con malos resultados estéticos finales o a la aparición de complicaciones tales como dehiscencia de suturas, fístulas o estenosis por problema de cierre cutáneo a tensión y mal planificado.

A la hora de dibujar una estructura tridimensional en el plano cutáneo del antebrazo, es conveniente emplear un patrón para conseguir el mejor resultado estético final al enrollar la piel para la creación de los cilindros. En nuestra práctica, hemos desarrollado un esquema (Fig. 1) con las medidas adecuadas para tal efecto con objeto de completar la descripción de Yang (3) según las características de nuestro paciente y que creemos puede ser empleado de forma general. Recomendamos aumentar la anchura de las tres zonas en 2-3 cm en el caso de individuos que presenten un mayor volumen de tejido celular subcutáneo. Consideramos que Yang es el autor que hasta la fecha, mejor ha representado de forma esquemática la recreación de un neofalo; no obstante, en su técnica, las dimensiones no quedan suficientemente definidas y pueden llevar a la improvisación. Nuestro trabajo trata de completar tal descripción para lograr un mejor resultado estético y funcional. Este diseño se podría aplicar a otras posibles zonas donantes además del antebrazo, en el caso de que éste no fuera de primera elección para el cirujano.

Las modificaciones al diseño de Yang se han centrado en adaptar las dimensiones al colgajo radial y en la creación del glande, obteniendo un resultado estético tras su modelado a una estructura tridimensional excelente. Para delimitar el surco balanoprepucial, desepidermizamos un área circunferencial de 3 mm. Esta técnica es fácil y rápida y además, no excluye el empleo de técnicas complementarias posteriores como el tatuaje, colgajos cutáneos locales o injertos tendinosos, si fuera preciso (2,3). Empleamos la zona cubital del colgajo para la creación de la neouretra por tratarse de una piel con menor densidad de folículos pilosos, cuyo acumulo en esta localización, podría suponer la obstrucción del flujo urinario y la aparición de dolor e infecciones (4,15).

Comparado con el colgajo escapular (3), este último aporta gran cantidad de tejido incluido hueso y la cicatriz permanece más oculta; sin embargo, la inervación sensitiva de esta zona depende de ramas posteriores del 2º a 4º nervios torácicos, siendo la inclusión de dichas ramas en la isla cutánea mucho más compleja. Además se trata de una zona con mayor densidad pilosa. El uso de la zona abdominal a partir de la arteria circumfleja ilíaca superficial se ha practicado como colgajo pediculado osteocutáneo y su cicatriz queda también más oculta. Los principales problemas son las variaciones anatómicas de esta localización y del calibre del pedículo, cuyo flujo sanguíneo resulta más pobre que con un colgajo libre y por tanto, hay mayor índice de necrosis, especialmente en pacientes obesos (9). El empleo del muslo como zona donante también tiene muchos partidarios, basándose

principalmente en el hecho de que la cicatriz permanece más oculta y que permite su realización sin necesidad de técnicas microquirúrgicas y sin tiempos de isquemia (6,8). Consideramos que debe tenerse en cuenta como segunda elección cuando no es posible el sacrificio del eje vascular radial o si el paciente no tolera la cicatriz del antebrazo. Además, nuestro patrón para la recreación del neofalo puede ser perfectamente aplicado a esta zona, teniendo en cuenta que la capa subdérmica es de mayor grosor respecto al antebrazo y que puede ser necesario aumentar el ancho del diseño para evitar compresión de los tejidos al formarse los cilindros. La ventaja del empleo del colgajo peroneo se basa fundamentalmente en la reconstrucción en un solo tiempo con un colgajo osteocutáneo que proporciona la firmeza necesaria al neofalo sin la necesidad de implantar una prótesis (5), aunque también se han descrito fenómenos de resorción ósea y lesiones por decúbito.

Para conseguir una adecuada erección del neofalo es preciso proporcionarle la firmeza suficiente; se ha empleado material protésico (maleable, hidráulico) o propio del paciente como hueso o cartílago. Probablemente no exista el sustituto ideal que le proporcione al paciente el mayor confort y funcionalidad con las mínimas complicaciones. Los materiales sintéticos pueden tener mayor índice de intolerancia, infección o extrusión; mientras que los tejidos autólogos, como el hueso, pueden sufrir fenómenos de resorción o lesiones por decúbito. En colaboración con el Servicio de Urología, consideramos la posibilidad de proporcionar al paciente el mejor resultado funcional con el empleo de una prótesis hidráulica. Sólo los estudios a largo plazo y nuevos casos clínicos nos revelarán resultados.

Conclusiones

Presentamos una reconstrucción de pene en dos tiempos mediante un colgajo libre radial antebraquial, así como un nuevo diseño geométrico bidimensional que permite la mejor creación tridimensional del neofalo con un resultado estético excelente.

Dirección del autor

Dr. Marcos Martín Díaz
Servicio de Cirugía Plástica, Estética y Reparadora,
Hospital 12 de Octubre.
Avda. de Córdoba s/n,
Madrid 28041, España.
e-mail: martindiazm@hotmail.com

Bibliografía

1. **Bogoras N.:** "Über die volle plastische Wiederherstellung eines zum Koitus fähigen Penis (Penioplastica totalis). Zentralbl. Chir. 1936; 22:1271.
2. **Monstrey S., Hoebeke P., Selvaggi G., Ceulemans P., Van Landuyt K., Blondeel P., Hamdi M., Roche N., Weyers S., De Cuyper G.:** "Penile reconstruction: is the radial forearm flap really the standard technique?." *Plast. Reconstr. Surg.* 2009; 124 (2):510.
3. **Yang M., Zhao M., Li S., Li Y.:** "Penile reconstruction by the free scapular flap and malleable penis prosthesis." *Ann. Plast. Surg.* 2007; 59:95.
4. **Chang T.S., Hwuang W.Y.:** "Forearm flap in one-stage reconstruction of the penis." *Past. Reconstr. Surg.* 1984; 74:251.
5. **Sadove R.C., Sengezer M., McRobert J.W., Wells M.D.:** "One-stage total penile reconstruction with a free sensate osteocutaneous fibula flap." *Plast. Reconstr. Surg.* 1993; 92:1314.
6. **Felici N.:** "A new phalloplasty technique: The free anterolateral thigh flap phalloplasty." *J. Plast. Reconstr. Aesthet. Surg.* 2006; 59:153.
7. **Mutaf M.:** "A new surgical procedure for phallic reconstruction: Istanbul flap." *Plast. Reconstr. Surg.* 2000; 105 (4):1361.
8. **Lee G.K., Lim A.F., Bird E.T.:** "A novel single-flap technique for total penile reconstruction: the pedicled anterolateral thigh flap." *Plast. Reconstr. Surg.* 2009; 124 (1):163.
9. **Hu Z.Q., Hyakusoku H., Gao J.H., Auki R., Ogawa R., Yan X.:** "Penis reconstruction using three different operative methods." *Br. J. Plast. Surg.* 2005; 58:487.
10. **Hage J.J., de Graaf F.H.:** "Addressing the ideal requirements by free flap phalloplasty: Some reflections on refinements of technique." *Microsurgery.* 1993; 14:592.
11. **Monstrey S., Hoebeke P., Dhont M.:** "Phalloplasty: a review of 91 cases." *ANIR-ANHP.* 2004; 6:193.
12. **Gottlieb L.J., Levine L.A.:** "A new design for the radial forearm free-flap phallic construction." *Plast. Reconstr. Surg.* 1993; 92:276.
13. **Semple J.L., Boyd J.B., Farrow G.A., Robinete M.A.:** "The "cricket bat" flap: one-stage free forearm flap phalloplasty." *Plast. Reconstr. Surg.* 1988; 15:425.
14. **Selvaggi G., Monstrey S., Hoebeke P.:** "Donor site morbidity of the radial forearm free flap after 125 phalloplasties in gender identity disorder." *Plast. Reconstr. Surg.* 2007; 118:1171.
15. **Dabernig J., Shelley O.P., Cuccia G., Scaf J.:** "Urethral reconstruction using the radial forearm free flap: Experience in oncologic cases and gender reassignment." *Eur. Urol.* 2007; 52:547.