

# Tratamiento de las malformaciones venosas con alambres de cobre

## Treatment of venous malformations with cooper wires



Coiffman, F.

Coiffman, F.\*

### Resumen

Las lesiones vasculares de la piel constituyen la anomalía congénita más frecuente. Van desde una simple mácula rosada, hasta tumores deformantes e incapacitantes. La gran mayoría desaparece en el primer año de vida. Otras involucionan espontáneamente en los primeros 6 años. Son más frecuentes en la mujer y en la raza blanca. Hay múltiples tratamientos, pero ninguno da garantías absolutas de curación.

En base a las observaciones de los campesinos que notan que una lesión de este tipo, cuando es puncionada o se ulcera reduce de tamaño, Wang en China, recomendó puncionar las malformaciones venosas con agujas de cobre y aplicar sobre ellas ligeras descargas eléctricas. Nosotros modificamos el método: implantamos simples alambres de cobre usando una aguja recta larga y bajo anestesia local ambulatoriamente, creando un emparillado de alambres en la lesión. A la semana los extraemos. La irritación que producimos estimula la coagulación intravascular y al reabsorberse los coágulos, la malformación desaparece o por lo menos reduce considerablemente de tamaño. Si es necesario, después reseca la piel sobrante bajo anestesia local también de forma ambulatoria.

Este método resulta muy efectivo, es sencillo, económico y puede ser practicado por cualquier cirujano. En 68 casos tratados en los últimos 15 años, no hemos tenido complicaciones serias, excepto dolor y edema en el postoperatorio inmediato.

**Palabras clave** Malformaciones venosas, Hemangiomas, Alambres de cobre.

**Código numérico** 173-14

### Abstract

Vascular injuries of the skin constitute the most frequent congenital anomaly. They go from a simple pink stain, up to tumors that can cause great deformities. Most of them disappears in the first year of life. Other, suffers spontaneous involution in the first 6 years. They are more frequent in woman and in white race. There are multiple treatments, but none gives absolute guarantees.

On the basis of the observations of rural people, who notice that an injury of this type, when it is punctured or sore reduces its size, Wang in China, recommended to puncture all the venous malformations with needles of copper and to apply on them light electrical unloads. We modify the method implanting simple wires of copper using a straight long needle and under local anaesthesia, ambulatory, creating a cross area of wires in the injury. After a week we extract them. The irritation that we produce stimulates the intravascular coagulation and when hematomas are solved, the malformation disappears or at least it reduces considerably of size. If it is necessary, we resect the remaining skin later under local anaesthesia also in ambulatory form.

This method results very effective in our hands, is simple, economic and can be practised by any surgeon. In 68 cases treated in the last 15 years, we have not had serious complications, except pain and edema in the immediate postoperative

**Key words** Venous malformations, Hemangioma, Cooper wires.

**Numeral Code** 173-14

\* Cirujano Plástico. Profesor de la Universidad Nacional de Colombia. Hospital Universitario Fundación Santa Fe de Bogotá. Bogotá. Colombia

## Introducción

Las lesiones vasculares cutáneas persistentes constituyen la anomalía congénita más frecuente en los niños (0.60 por cada 1.000 nacidos vivos).

Ateniéndonos a la clasificación de Mulliken, las malformaciones venosas (antes llamadas hemangiomas cavernosos) no son verdaderos tumores vasculares que crecen por proliferación endotelial, como los hemangiomas, sino que están formadas por canales venosos dilatados y separados por septos fibrosos. Poseen múltiples vasos nutricios y de drenaje. Hay en ellas, además de la proliferación de células endoteliales, una membrana basal gruesa. Pueden ser congénitas o desarrollarse a las pocas semanas de vida. Uno de cada 10 niños nace con alguna lesión vascular temporal, que generalmente es una pequeña mácula rojiza o un hemangioma plano localizado en la nuca o en cualquier otra región. Generalmente desaparecen al cabo de los primeros años de vida. No sucede así con las malformaciones vasculares (Mulliken), que pueden ser arteriovenosas, capilares, venosas, linfáticas o mixtas. Los hemangiomas verdaderos son más frecuentes en las mujeres que en los hombres en proporción de 3:1. Un 60% se localizan en la cara y en el cuello y son también más frecuentes en la raza blanca que en la negra en una proporción de 2:1 (1). En claro contraste, las malformaciones vasculares no presentan predilección por género o raza, pero también son más frecuentes en cara y cuello que en el resto del cuerpo (1).

Las creencias populares las atribuyen a fenómenos acontecidos durante la gestación: un susto fuerte de la madre, el ver un animal grotesco, una maldición, un golpe en el vientre de la gestante, un bebedizo embrujado, la herencia, etc. Los antiguos anatomistas las llamaban *naevus martenus o stigma metroceles* (2).

Ya en la Biblia (Génesis XXX) se lee que Jacob, hijo de Isaac y de Rebeca, observó la importancia de la herencia en sus rebaños de ovejas. Para mejorar la calidad de éstas, eliminaba aquellas que tenían defectos en la piel y solo permitía el apareamiento entre los especímenes más sanos y fuertes. Así lograba que sus rebaños fueran más sanos y apetecidos. Además podía controlar el color de la lana.

En la antigua Grecia, los espartanos, en su deseo de mantener una raza libre de defectos, a los niños que nacían con lesiones cutáneas graves, entre ellas malformaciones vasculares, los arrojaban por los precipicios del Monte Taigeto. Algunas tribus indígenas de las selvas del Chocó, en Colombia, tienen la costumbre de “devolver” al niño con deformaciones congénitas a la “madre tierra”. Inmediatamente de nacer, los acuestan con la cara contra la placenta hasta producirles la muerte por asfixia.

Lesiones del tipo hemangiomatoso fueron descritas por Plinio el Viejo en su Historia Natural en los primeros decenios del Siglo I de nuestra era. También Galeno (130-200) y Ambrosio Paré (1.509-1.590) describieron con de-

talle estas lesiones. Pero fue Virchow (1821-1902) quien primero describió la anatomía patológica de estas malformaciones vasculares (3, 4).

Mulliken, Glowacki y Young (1982; 1988), en su libro clásico “*Vascular Birthmarks*” hicieron la clasificación que hoy más se usa. Se basaron en la evolución y en las características endoteliales de estas lesiones y las dividieron en: 1. Hemangiomas. 2. Malformaciones vasculares y 3. Lesiones mixtas.

En el presente artículo nos referiremos solamente a las lesiones encuadradas en el grupo de malformaciones venosas (5-7).

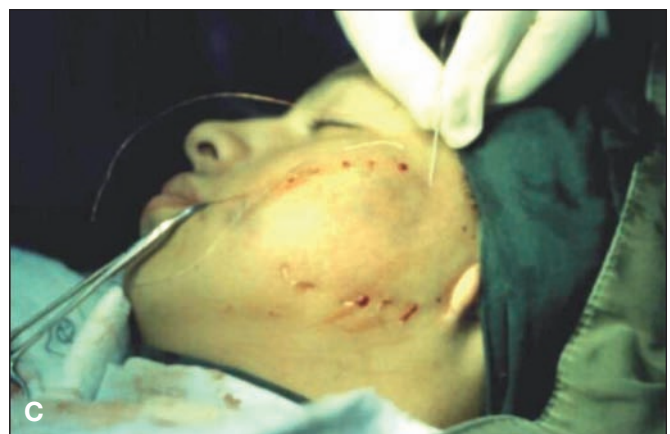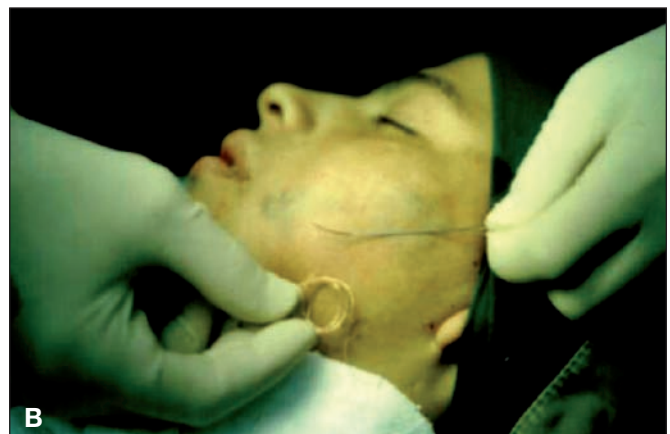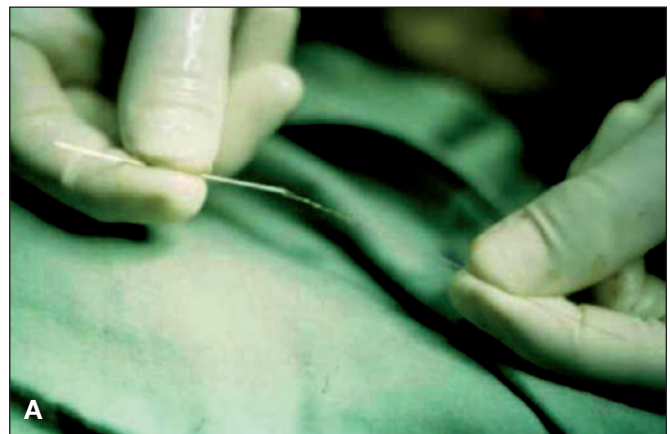


Fig. 1. A. El alambre de cobre es ensartado en una aguja recta larga. B. La aguja atraviesa la malformación venosa de la mejilla de un extremo al otro. C. Los alambres se entrecruzan formando un emparrillado. Se dejan los extremos expuestos para su extracción.

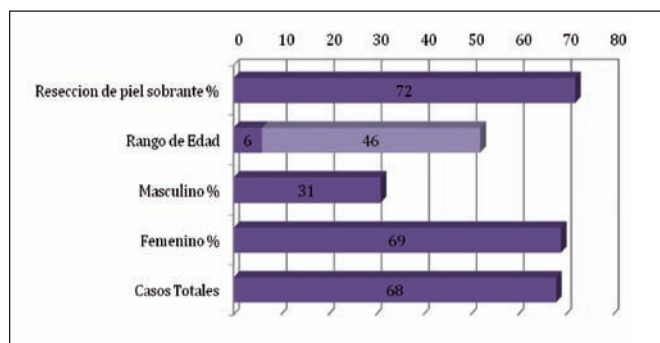
## Material y método

Presentamos en este estudio 68 casos solamente de malformaciones venosas. El 69% fueron pacientes de sexo femenino y el 31 % masculino, todos de raza mestiza. Las edades oscilaban entre los 6 y los 46 años. El seguimiento post-tratamiento fue de 2 años como promedio. En el 72% de los casos hubo que resecar piel sobrante, es decir, se combinó el tratamiento con los alambres de cobre con la resección quirúrgica (Tabla I, Gráfico 1).

Cuadro 1.

Casos Totales	68	
Mujeres %	69	
Varones %	31	
Rango de Edad	6	46
Resección de piel sobrante %	72	

Gráfico 1.



Los tratamientos más frecuentes descritos para el tipo de lesiones que presentamos son: ligadura y escisión, ulceración artificial, electrolisis y termocoagulación, terapias esclerosantes inyectadas (morruato sódico, sotradocol sódico, soluciones hiperconcentradas-hipertónicas de solución salina o de glucosa), irradiación, inyecciones de alcohol etílico, terapia corticoidea, quimioterapia, láserterapia, embolizaciones, etc. Como vemos, los tratamientos son múltiples, pero ninguno de ellos puede garantizar resultados perfectos. (8).

Motivados por el interés en las malformaciones venosas, las hemos estudiado en los 3 últimos quinquenios y hemos encontrado que el tratamiento con alambres de cobre es a nuestro juicio uno de los más efectivos. La técnica que describiremos la hemos modificado con aportes personales para que sea de fácil aplicación para cualquier cirujano.

### ALAMBRES DE COBRE: TÉCNICA

De los campesinos aprendimos que cuando una malformación venosa era accidentalmente puncionada con

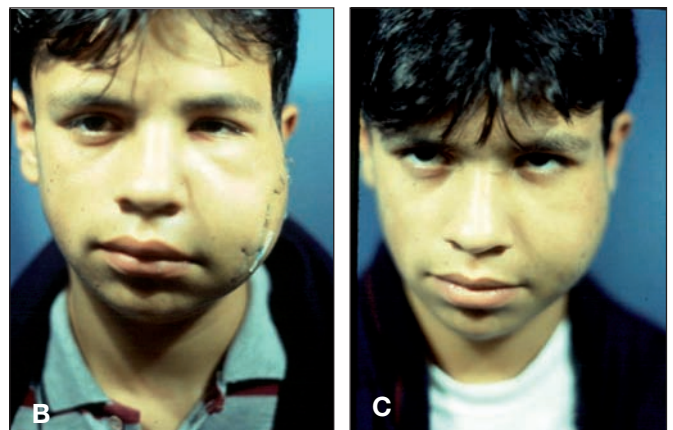
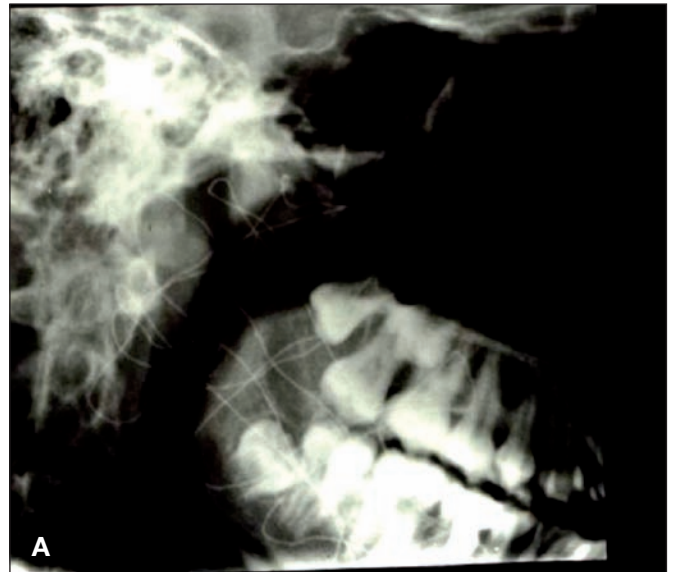


Fig. 2. A. Radiografía mostrando el emparrillado de alambres. B. El edema, como respuesta a la inflamación, es intenso y se produce desde el segundo día. C. El paciente antes de la cirugía. Obsérvese la malformación venosa en la mejilla izquierda. D. El mismo paciente un año después. Nótese la simetría de ambas mejillas.

una espina, por ejemplo, o ulcerada, su tamaño se reducía. Wang (1993) en China, tuvo la idea de insertar en las malformaciones venosas agujas de cobre para inducir una coagulación intravascular. Aplicaba bajas descargas eléctricas que al producir una diferencia de potencial entre los polos positivos (vasos sanguíneos) y negativos (agujas), aceleraban la formación de coágulos. En el proceso de reabsorción de estos coágulos, la



malformación venosa reducía su tamaño. La misma técnica emplearon Calderón (1996), Boo-Chai (1977) y otros (9).

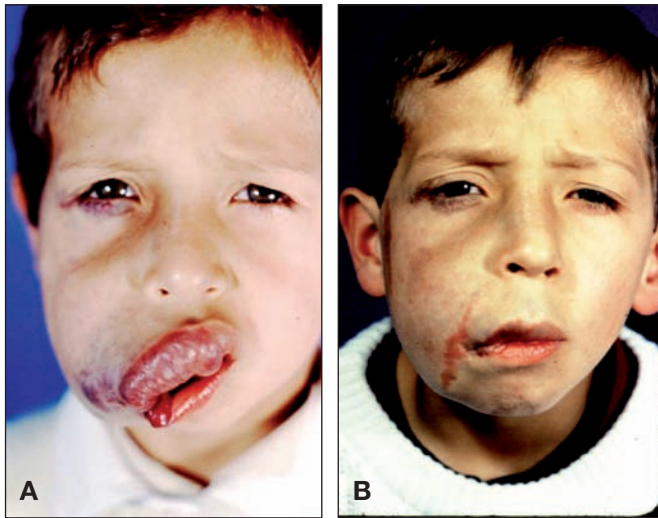

Fig. 3. A. Niño con una gran malformación venosa en mejilla y labio superior. Se combinó el tratamiento con resecciones parciales. B. El mismo paciente después de 3 años.

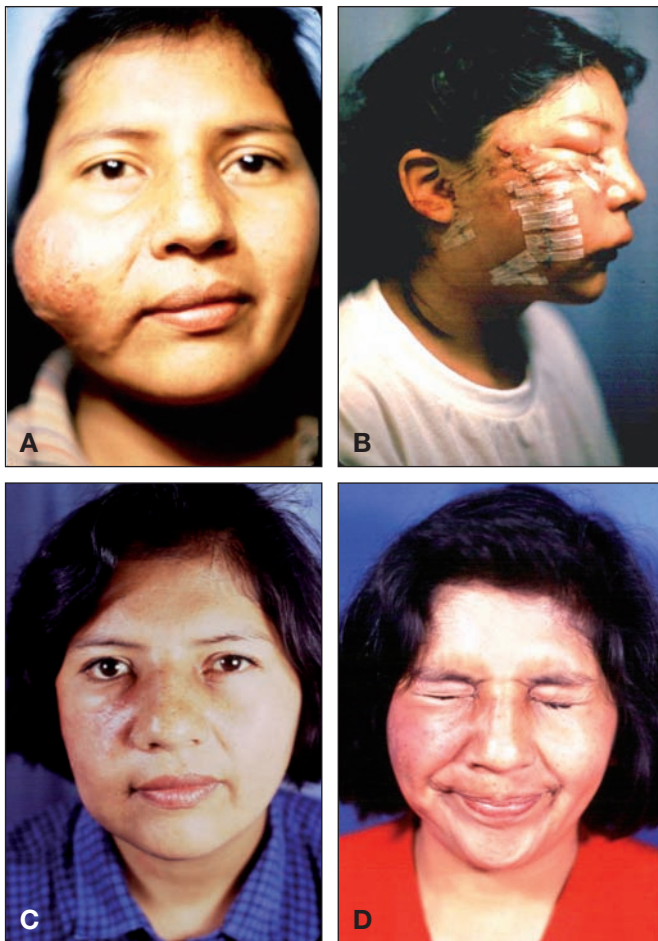

Fig. 4. A. Paciente con una malformación venosa en mejilla derecha. Las embolizaciones no dieron resultado. Si es una malformación venosa, las embolizaciones no tienen sentido, puesto que la patología se localiza en el lado venoso. Se nutrió la lesión por una gruesa rama de la arteria maxilar interna. La lesión envolvía todas las ramas del nervio facial. Se practicó ligadura de la rama que nutría la lesión y se hizo una cuidadosa disección para conservar el nervio. B. Se resecó parte de piel y se aplicaron alambres de cobre. C. La misma paciente 3 años después. D. Nótese la normal contracción de los músculos del lado derecho de la cara, pues se logró conservar el nervio facial.

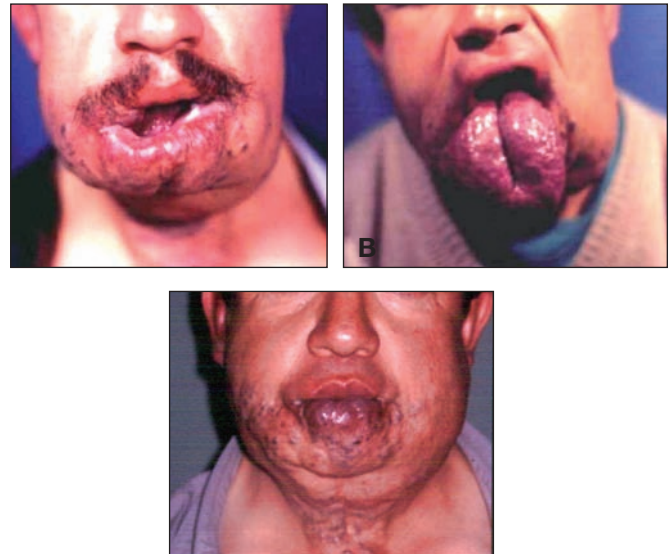

Fig. 5. A. Paciente con gran malformación vascular en labio inferior, mejillas y cuello. B. La gran macroglosia le impedía cerrar la boca y le dificultaba la vocalización. C. El mismo paciente después de varias resecciones parciales, reducción del tamaño de la lengua y aplicaciones de alambres de cobre (en 3 ocasiones). El paciente contrajo matrimonio y tuvo una hija sin afectación. Las malformaciones venosas no son hereditarias, salvo en algunos raros síndromes, como el *blue rubber bleb*, por lo que la descendencia tendrá las mismas probabilidades de presentar una malformación venosa que la población general.

Nosotros, hemos modificado la técnica insertando múltiples alambres delgados de cobre a través de la malformación venosa; los insertamos en una aguja larga y los sembramos formando un emparrillado de 1x1 cm en toda la extensión de la malformación venosa (Fig 1). Dejamos los dos extremos sobresaliendo para facilitar su extracción, la cual hacemos transcurrida una semana. Practicamos la técnica bajo anestesia local y en régimen ambulatorio (10-11).

La irritación intravascular que estos alambres producen se manifiesta por el considerable edema de la región. Al cabo de 2 semanas comienza a notarse la reducción de la lesión. Con frecuencia, la piel sobrante debe ser resecada, lo cual se hace también bajo anestesia local ambulatoriamente (Fig. 3-5).

Como vemos, el tratamiento es sencillo, económico y de fácil aplicación. Afortunadamente no hemos tenido complicaciones serias, excepto dolor y edema postoperatorios.

## Discusión

A nuestro juicio, la implantación de alambre de cobre en las malformaciones venosas es un método eficaz, sencillo, económico y que puede ser practicado por cualquier cirujano. Se realiza bajo anestesia local y en régimen ambulatorio. En nuestros casos, no hemos tenido complicaciones serias. El dolor postoperatorio y el acentuado edema pasa a los pocos días de retirados los alambres de cobre.

Es importante no precipitarse a la hora de operar estas malformaciones venosas, a pesar de la presión que pueden ejercer los padres. Casi todas ellas involucionan en los primeros años de vida. Aquellas situadas en localizaciones poco visibles y que no muestran un aumento de volumen rápido, pueden vigilarse como cualquier otra dilatación venosa adquirida. Cuando se localizan en lugares muy visibles, muestran crecimiento rápido por estasis venosa o producen dolor por formación de trombos en su interior, debe considerarse el instaurar tratamiento. Actualmente las dos opciones más aceptadas son la cirugía abierta y la escleroterapia. De los diferentes esclerosantes disponibles, los hilos de alambre de cobre han demostrado ser efectivos y seguros.

### Dirección del autor

Prof. Dr. Felipe Coiffman  
Avenida 9(Cra)#116-20. Cons. 301  
Bogotá, Colombia  
e-mail: fecoiffman@yahoo.com

### Bibliografía

1. **Mulliken, J. B.; Young, A. E.:** "Vascular Birthmarks". En: Hemangiomas and Malformation. W. B. Saunders. Co. Philadelphia, 1988.
2. **Blondel, J. A.:** "The Strength of Imagination in Pregnant Women Examined: And the Opinión that Marks and Deformities in Children Arise from This, Demonstrated to Be a Vulgar Error". London: J. Peele, 1727, p. 106.
3. **Paré, A.:** "The Work of the Famous Chirurgion Ambrose Pare", Book 25. Traslated by Thomas Johnson. London: Thomas Cotes and R. Young, 1634, p. 979.
4. **Plinius, Gaius Secundus:** Historia Naturales Libro VII, 52.
5. **Calderon, D.A.; Toranzo, F. J. M.; Hidalgo, H.J.A.:** "Tratamiento en hemangiomas de la región maxilofacial por medio de electrombosis con agujas de cobre y cirugía". Rev. A.D.M. 1996, 53 (1) 50.
6. **Wang D.:** "Retained copper needles for the treatment of cavernous hemangioma". Rev. Zhonghua Zheng Xing Shao Shan Wai Ke Za Zhi 1993; 9: 321.
7. **Boo-Chai, Khoo:** "Therapeutic coagulation induced in cavernous hemangioma by use of percutaneous copper needles". Plast. Reconst. Surg. Sept. 1977.
8. **Pérez, O.; Pérez, C.:** "Angiodisplasias congénitas". En "Coiffman. Cirugía Plástica, Reconstructiva y Estética". Tercera Edición. 1er Tomo. Amolca Editores, 2006. p: 358.
9. **Coiffman, F.:** En "Coiffman. Cirugía Plástica, Reconstructiva y estética". Tumores precancerosos y pseudocarcinomas de la piel. 2ª Ed. Masson-salvat. Barcelona, 1994. p: 249.
10. **Pérez, O.:** "Hemangiomas. Linfangiomas y Síndromes asociados". En Coiffman, F. Cirugía Plástica, reconstructiva y estética. 2ª Ed. Masson-Salvat, Barcelona, 1994. p: 259.
11. **Mulliken, J. B.:** "Vascular anomalies". En Plastic Surgery. Ed. Grabb y Smith . 6 Ed. Walters – Lipincott, 2007. Pp: 191-200.
12. **Berenguer, B. Et al:** "Rapid involuting congenital hemangioma: clinical and histopathologic feachures". Pediatr. Dev. Pathol; 2003; 6:495.
13. **Ensen, J. M. et al. :** "Preoperative treatment of a parotid hemangioma with 100% ethyl alcohol". Can J. Plast. Surg. 2008, 16 (4):239.

## Comentario al artículo "Tratamiento de las malformaciones venosas con alambres de cobre"

Dra. Beatriz Berenguer Fröhner

Sección de Cirugía Plástica Infantil. Hospital General Universitario Gregorio Marañón, Madrid, España.

El Dr. Coiffman nos presenta su extensa experiencia en el tratamiento de las malformaciones venosas con alambres de cobre, una alternativa sencilla y barata. Su detallada introducción histórica recoge algunas creencias populares y supersticiones que todavía hoy siguen vigentes entre la población no médica.

Durante largo tiempo ha reinado gran confusión incluso entre especialistas médicos, en parte por el parecido de muchas anomalías vasculares (la mayoría se presentan como manchas y abultamientos rojos o azulados) y en parte por un problema de nomenclatura imprecisa y confusa, impregnada de folclore popular (antojo, angioma en fresa, angioma en vino de oporto, etc).

Gracias a la clasificación de Mulliken, cuyo famoso artículo (1) recientemente ha sido premiado por ser el más citado de toda la literatura científica, hoy los especialistas comprendemos de forma mucho más sencilla y clara la naturaleza y evolución de estas lesiones. Los recientes avances tecnológicos, un mejor conocimiento biomolecular y nuevas herramientas radiológicas e inmunohistoquímicas nos permiten actualmente establecer diagnósticos concretos en la inmensa mayoría de los pacientes y podemos comunicarnos con un lenguaje unificado.

Tuve la enorme suerte de poder disfrutar de la clarividencia y pragmatismo del Profesor Mulliken durante una larga estancia en el Children's Hospital de Boston, y recuerdo algunos de sus comentarios en relación con las malformaciones venosas: "*They are the worst*": aunque no son tan agresivas como las malformaciones arteriovenosas, a veces son más difíciles de tratar. "*We must do better*": Hemos avanzado, pero tenemos que hacerlo mejor. "*Go molecular*": El tratamiento definitivo tiene que ir dirigido al origen molecular.

A pesar de que sabemos mucho más de las malformaciones venosas y de que las diagnosticamos mucho mejor, el tratamiento sigue siendo difícil (2). Logramos mejorar las alteraciones morfológicas, a veces grotescas, que estas lesiones producen y disminuir su sintomatología, pero en raras ocasiones conseguimos la curación. Mientras continúa la búsqueda de tratamientos médicos más efectivos, tenemos que esforzarnos en perfeccionar los tratamientos actualmente disponibles: la cirugía y la escleroterapia y comunicar nuestras experiencias para seguir avanzando.

Por ello, considero de gran interés el trabajo del Dr.

Coiffman que recoge una de las series más numerosas de las publicadas hasta ahora sobre el tratamiento de malformaciones venosas. El autor afirma que "el método es muy efectivo" y que "afortunadamente no experimentó complicaciones graves". En cualquier caso, para poder comparar su efectividad y seguridad con otras alternativas de tratamiento, sería bueno que detallase el sistema de valoración de los resultados, así como las posibles complicaciones menores, que sí son frecuentes con otras técnicas de escleroterapia, como: formación de ampollas, escaras, infecciones locales o hiperpigmentación (3-6). También sería bueno conocer el número medio de procedimientos realizados por paciente. Entiendo que sólo se realizó un alambreado por paciente, lo cual supondría una clara ventaja frente a las técnicas de escleroterapia con agentes líquidos, en las que la media de sesiones por paciente para lograr una clara mejoría es de al menos 3.

Considero la técnica presentada por el Dr. Coiffman una alternativa interesante a tener en cuenta en el tratamiento de las malformaciones venosas y le felicito por sus excelentes resultados.

### Bibliografía

1. **Mulliken JB, Glowacki J.:** "Hemangiomas and vascular malformations in infants and children: a classification based on endothelial characteristics". *Plast Reconstr Surg.* 1982;69(3):412.
2. **Domp Martin A, Vikkula M, Boon LM.:** "Venous malformations: update in aetiopathogenesis, diagnosis and management". *Phlebology.* 2010;25(5):224. Review.
3. **Berenguer B, Burrows PE, Zurakowski D, Mulliken JB.:** "Sclerotherapy of craniofacial venous malformations: complications and outcome". *Plast Reconstr Surg.* 1999;104(1):1; discussion 12.
4. **Hoque S, Das BK.:** "Treatment of venous malformations with ethanolamine oleate: a descriptive study of 83 cases". *Pediatr Surg Int.* 2011;27(5):527.
5. **Blaise S, Charavin-Cocuzza M, et al.:** "Treatment of low-flow vascular malformations by ultrasound-guided sclerotherapy with polydocanol foam: 24 cases and literature review". *Eur J Vasc Endovasc Surg.* 2011;41(3):412
6. **Spence J, Krings T, TerBrugge KG, Agid R.:** "Percutaneous treatment of facial venous malformations: a matched comparison of alcohol and bleomycin sclerotherapy". *Head Neck.* 2011;33(1):125.

## Respuesta al Comentario de la Dra. Berenguer

Prof. Dr. Felipe Coiffman

Estoy muy agradecido por las bondadosas palabras de la Dra. Berenguer acerca de mi artículo sobre malformaciones venosas. Sus comentarios son muy acertados y los tendré en cuenta. Los casos publicados solo tuvieron en su mayoría una aplicación, pero no se descarta que algunos necesiten una nueva sesión quirúrgica posteriormente, pues como dice la Dra. Berenguer, en raras ocasiones se consigue una

curación completa. Las malformaciones venosas de los labios inferiores son las más rebeldes de tratar.

La Dra. Berenguer cita un comentario del Prof. Mulliken que dice "*Go molecular*", es decir, hay que ir al origen molecular de estas malformaciones. Esperamos que este objetivo se cumpla en un próximo futuro.