

Repercusión de la variabilidad anatómica del primer compartimento extensor de la mano en la enfermedad de De Quervain

The impact of anatomical variability of the first extensor compartment of the hand in the De Quervain's disease



López Mendoza, F.J.

López Mendoza, F.J.*, Barón Ramos, C X **, Gargollo Orvañanos ***

Resumen

En la enfermedad de De Quervain, la cirugía es la indicación estándar como procedimiento terapéutico y consiste en la liberación de los tendones abductor pollicis longus (APL) y extensor pollicis brevis (EPB) del primer compartimento de la mano. Está documentada la presencia de un septum dentro del compartimento entre los tendones del extensor corto y del abductor largo del pulgar. La importancia que tiene describir y hallar este subcompartimento radica en que la falta de conocimiento del mismo provoca el fallo en su liberación completa en los pacientes con enfermedad de De Quervain, por lo que los síntomas pueden persistir en el postoperatorio inmediato y tardío.

El objetivo de este trabajo es determinar la presencia de un subcompartimento en el primer compartimento extensor de la mano en la población mexicana.

Realizamos en el Hospital General Dr. Manuel Gea González de México DF un total de 32 liberaciones del primer compartimento extensor en 30 pacientes, todas secundarias a enfermedad de De Quervain con seguimiento promedio postoperatorio de 7,5 meses. La presencia de este subcompartimento se encontró en 21 pacientes (65,6% de los casos), conteniendo en el 100% el tendón EPB. El APL presentó 3 fascículos en el 31,25% de casos, 2 fascículos en el 53,12% y 1 fascículo en el 15,6%. El EPB presentó 2 fascículos en el 6,25% de los casos y 1 fascículo en el 93,75% del total.

En el seguimiento, ningún paciente presentó recidiva de la enfermedad.

Proponemos la falta de identificación de un subcompartimento en el primer compartimento extensor de la mano como la principal causa de recidiva de enfermedad de De Quervain en nuestro medio.

Palabras clave Enfermedad de De Quervain, Mano, Abductor pollicis longus, Extensor pollicis brevis.

Código numérico 10-300-33021

Abstract

Surgical release of the first compartment of the hand containing abductor pollicis longus tendon (APL) and extensor pollicis brevis (EPB) is the gold standard treatment for De Quervain's disease.

It's well known that a septum commonly exists between these two tendons. The importance of this septum has been addressed in current literature. Knowledge of this anatomy and its prevalence is important as failure to address first compartment as two sub-compartments could lead to treatment failure and persistent symptoms.

The aim of this study is to determine the prevalence of sub-compartments in the first hand extensor compartment in mexicans. We performed 32 releases of the first extensor compartment in 30 patients at the Hospital General Dr. Manuel Gea González in México DF, all of them with De Quervain disease. Median follow up was 7,5 months. We found and released the described sub-compartment in 21 patients (65,6%), with EPB in the subcompartment in 100% of the cases. The APL presented 3 bundles in 31,25%, 2 bundles in 53,12% and 1 bundle in 15,6%. The EPB presented 2 bundles in 6,25% and 1 bundle in 93,75%.

No patients experienced recurrence of De Quervain disease symptoms.

We hypothesize that the rate of recurrence may be due to failure in identifying and releasing the subcompartments.

Key words Hand, De Quervain's disease, Abductor pollicis longus, Extensor pollicis brevis.

Numerical Code 10-300-33021

* Médico Adscrito Clínica de Cirugía de la mano

** Médico Residente de Cirugía Plástica y Reconstructiva

Introducción

La enfermedad de De Quervain, descrita por primera vez por Fritz De Quervain en 1895, es una tenosinovitis estenosante crónica, causada por una inflamación de los tendones del primer compartimento extensor de la mano (1-5). La incidencia reportada en la serie más grande descrita en EEUU es de 0,31 por cada 1.000 personas por año (2,3).

Diferentes publicaciones describen desde 3 hasta 6 veces mayor afectación de la enfermedad en mujeres, identificándose una incidencia en ellas de 2,8 por cada 1000, frente a un 0,6 por cada 1.000 en varones (6).

Los hallazgos diagnósticos de la enfermedad son tumefacción y dolor a la palpación, a una distancia de 1-2 cm de la apófisis estiloides radial y prueba de Finkelstein positiva (7-10). En la enfermedad de De Quervain, cuando el proceso patológico se trata de un evento agudo o con una cronicidad corta, puede estar indicado el tratamiento no quirúrgico, incluyendo reposo, inmovilización con férula, antiinflamatorios, infiltración de anestésicos locales y corticoesteroides (3). Sin embargo, en estudios retrospectivos, el uso de tratamiento conservador fue un fracaso hasta en el 70% de los casos, evidenciando que los síntomas tienden a recurrir poco tiempo después de que el paciente reanude su actividad física desencadenante.

La cirugía es por tanto la indicación de elección para esta patología. Se realiza a través de una incisión transversal de unos 2 cm en la piel sobre el compartimento dorsal de la mano (Fig. 1), 1 cm. proximal a la apófisis estiloides de radio; se identifica el primer compartimento (Fig. 2) y se liberan los tendones de los músculos APL y EPB (Fig. 3) (11,12).

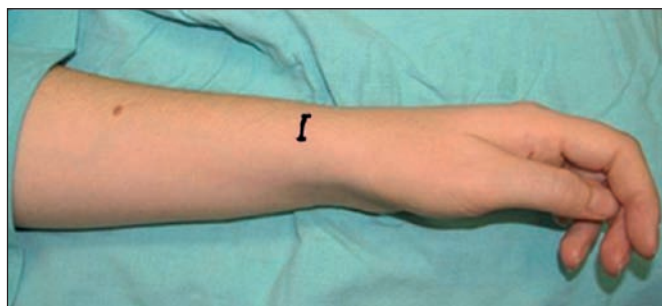

Fig. 1: Abordaje: incision transversal.

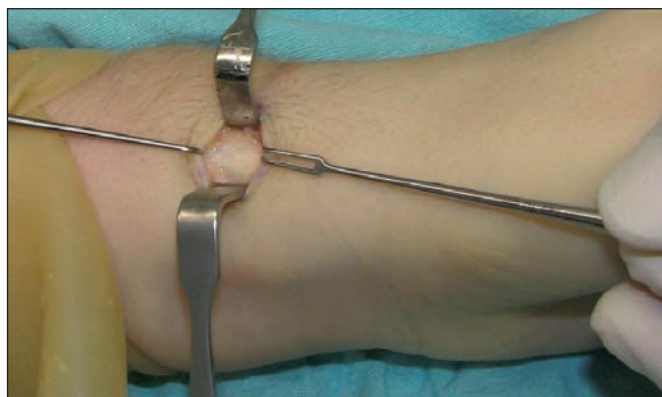

Fig. 2: Identificación del primer compartimento extensor.

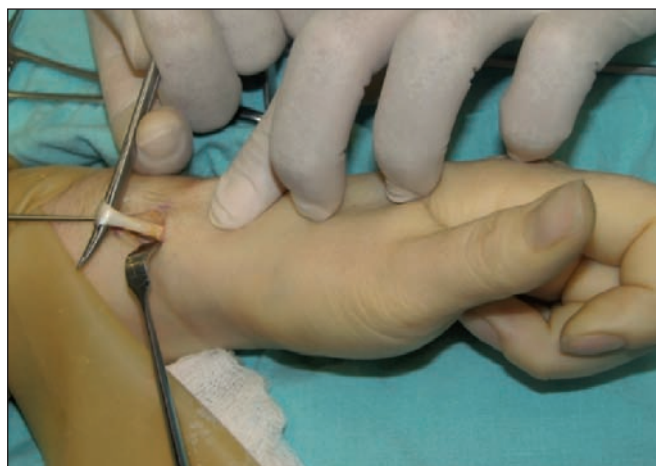

Fig. 3: Liberación de los tendones APL y EPB.

Está documentada la presencia de un septum entre los tendones EPB y APL en el primer compartimento. El estudio anatómico más grande al respecto llevado a cabo sobre 300 cadáveres reportó una prevalencia del 40% con un compartimento separado para el EPB. Esta subdivisión origina dos túneles o compartimentos, uno cubital para el EPB y uno radial para el APL. Otros estudios presentan incidencia desde el 44% hasta el 91% de presencia de dos compartimentos (8,9).

La relevancia en la identificación de esta alteración anatómica se ha vinculado con la hipótesis de que la ubicación del EPB en un compartimento independiente puede contribuir a los síntomas de la enfermedad de De Quervain y afectar a la respuesta al tratamiento quirúrgico (8). La importancia que tiene describir y hallar este subcompartimento radica en que la falta de su conocimiento puede provocar el fallo en la liberación completa del primer compartimento en los pacientes con enfermedad de De Quervain, por lo que los síntomas pueden persistir en el postoperatorio inmediato y tardío (10,12).

Material y método

Diseñamos un estudio descriptivo, abierto, prospectivo y longitudinal. El objetivo fue determinar el porcentaje de pacientes sometidos a cirugía por enfermedad de De Quervain que presentaban un septum en el primer compartimento extensor de la mano y describir las complicaciones y el porcentaje de recidivas de la enfermedad. Se incluyeron en el estudio pacientes con diagnóstico de enfermedad de De Quervain sometidos a tratamiento quirúrgico, excluyendo aquellos casos recidivantes o con patología agregada. Como variables independientes se incluyeron: edad, sexo, profesión, lateralidad y duración de los síntomas; como variables dependientes: la presencia de un septum, recidivas, y complicaciones.

Utilizamos estadística descriptiva y llevamos a cabo inferencias estadísticas empleando prueba de indepen-

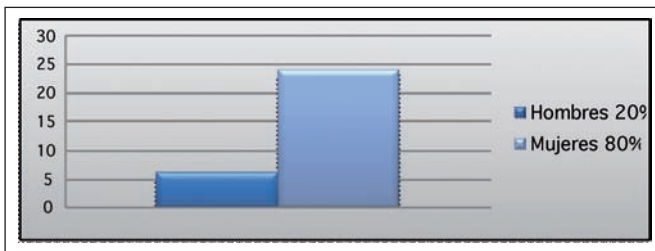
dencia, Ji cuadrada de máxima verosimilitud, intervalos de confianza del 95%, prueba de independencia Ji cuadrada para comparar proporciones y prueba exacta de Fisher. Como software estadístico empleamos el EPI Info 6.04 y STADISTICA 7.

Realizamos 32 procedimientos quirúrgicos de liberación del primer compartimento extensor dorsal de la mano en 30 pacientes de la Clínica de la Mano del Hospital General Dr. Manuel Gea González (México DF) entre marzo del 2009 y enero del 2010. El 100% de los casos fue operado por el mismo cirujano.

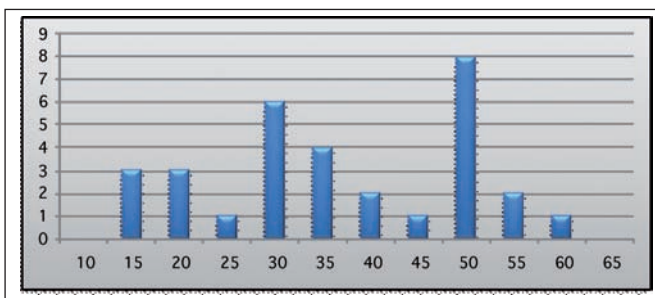
Resultados

Registramos las principales características demográficas. De los 30 pacientes, 6 fueron hombres (20%) y 24 mujeres (80%) (Gráfica 1). La edad varió entre los 17 y los 62 años, con una media de 39 (Gráfica 2).

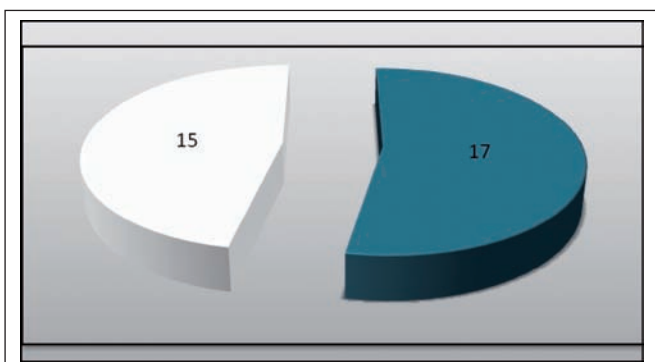
En los 32 compartimentos liberados, observamos predominio de lateralidad derecha con 17 casos, lo que corresponde al 53,12% del total (Gráfica 3). En el momento del diagnóstico, 2 pacientes presentaron bilateralidad, decidiendo operar primero la mano que clínicamente estuviera más afectada.



Gráfica 1: Distribución por género.

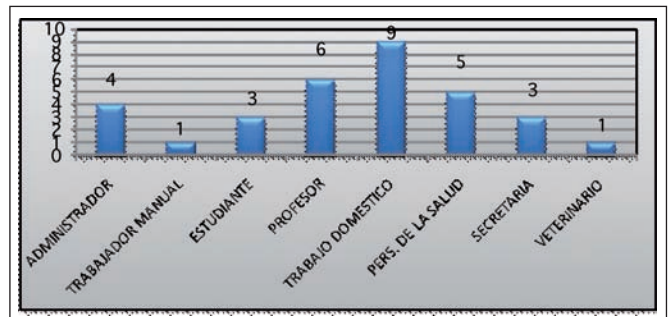


Gráfica 2: Distribución por edad.



Gráfica 3. Predominio mano derecha. 17 casos (53.12%)

En relación a la ocupación profesional de los pacientes, encontramos diferentes actividades, siendo la más frecuente el trabajo doméstico (Gráfica 4).



Gráfica 4: Actividad laboral.

El tiempo de duración de la sintomatología en el momento de la cirugía fue de 18,9 meses de media, con intervalo de 2 a 204 meses. El tiempo promedio de duración de la cirugía fue de 19,8 minutos.

Todos los pacientes fueron operados bajo anestesia local, utilizando una incisión transversal, 2 cm. proximal a la estiloides radial, con isquemia y magnificación y se buscó de forma intencionada en todos los pacientes la presencia de un septum intercompartimental (Fig. 4).

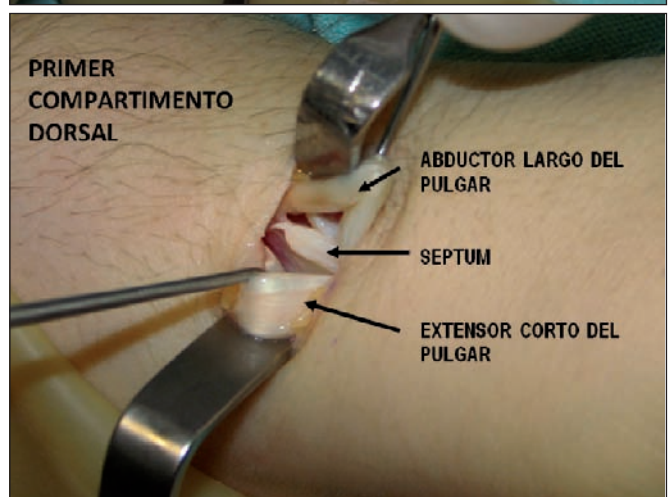
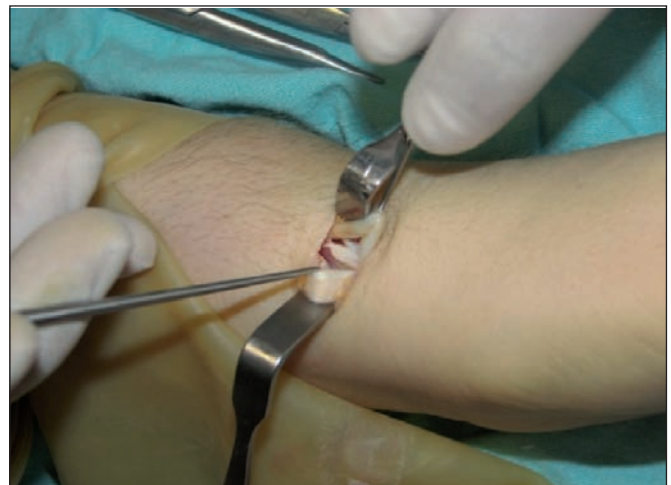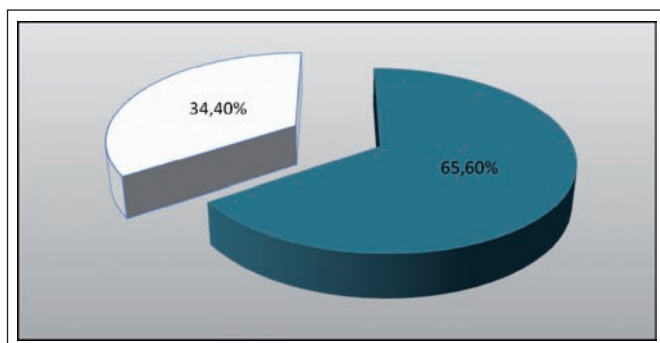


Fig. 4: Arriba: Primer compartimento dorsal. Identificación de un septum intracompartimental. Abajo: Identificación de cada uno de los tendones.

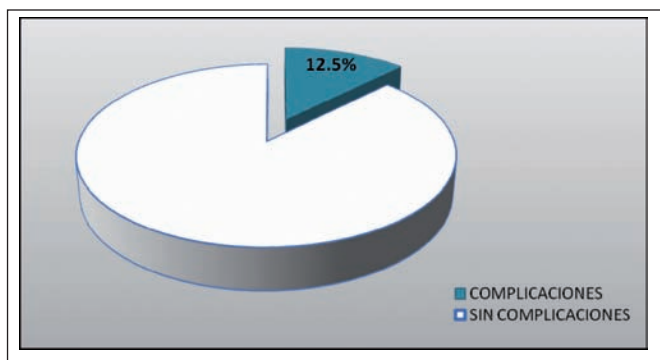
En el momento de la cirugía se comprobó también la función de cada tendón, encontrando que solo en el 34,38% se encontraron los tendones del EPB y del APL dentro del mismo compartimento. La presencia de un subcompartimento se encontró en el 65,6% de los casos, conteniendo en el 100% de los mismos el tendón del EPB (Gráfica 5). Respecto al número de fascículos hallados, el APL presentó 3 fascículos en el 31,25% de los casos, 2 fascículos en el 53,12% y 1 fascículo en el 15,63%. Respecto al EPB, presentó 2 fascículos en el 6,25% y 1 fascículo en el 93,75% del total.

El procedimiento quirúrgico presentó complicaciones en 4 casos (12,5% de los pacientes) y en todos ellos fue en forma de parestesia de la rama sensitiva del nervio radial que se corrigió de manera espontánea en 2 a 3 meses; todos los casos que sufrieron esta complicación presentaban subcompartimento (Gráfica 6).

El seguimiento postoperatorio mínimo de los pacientes del grupo fue de 2 meses y el máximo de 1 año, con promedio de 7,25 meses, sin encontrar ninguna recidiva hasta ese momento.



Gráfica 5. Dos subcompartimentos en el 65.6% de los casos.



Gráfica 6: Complicaciones. Parestesia de rama sensitiva del nervio radial.

Discusión

La presencia de un septum entre los tendones del Extensor *pollicis brevis* y del Abductor *pollicis longus* en el primer compartimento extensor de la mano es un hecho documentado en la literatura (4,13). En México no hay estudios anatómicos publicados sobre las variantes del primer compartimento extensor dorsal, ni de su relación con la enfermedad de De Quervain. Este es, que sepa-

mos, el primer artículo al respecto hecho sobre una serie de 30 pacientes afectados de enfermedad de De Quervain en los que se llevó a cabo una búsqueda deliberada de un septum intracompartimental. Encontramos la presencia de un subcompartimento en el 65,6% de los casos del grupo, lo que cual contrasta con el estudio anatómico más extenso hasta la fecha en el que estaba presente solo en un 40% de los cadáveres estudiados (14), lo que confirma que existe una relación directa entre la presencia del septum y el desarrollo de la enfermedad de De Quervain, la cual fue estadísticamente significativa mediante el análisis de la Ji cuadrada, con una $p < 0,005$.

Las complicaciones referidas en la literatura incluyen: recurrencia, lesión del nervio radial, dolor en el sitio de la cicatriz y debilidad severa con limitación de la actividad (6). En nuestro estudio, la única complicación fue parestesia de la rama sensitiva del nervio radial en 4 pacientes, y todos los casos en que se presentó esta complicación tenían subcompartimento, encontrando por tanto relación estadísticamente significativa ($p < 0,05$) entre la presencia del subcompartimento y dicha complicación; interpretamos este dato como resultado de la manipulación adicional necesaria para la liberación completa de los tendones en estos casos.

Ningún paciente del grupo presentó recidiva de la enfermedad, frente a otros estudios en los que se refiere desde un 5% hasta un 90% de recidivas (4,6). Este hallazgo es significativo para atribuir la falta de identificación del subcompartimento como una de las principales causas de recidiva para la enfermedad de De Quervain.

Conclusiones

Dentro de nuestro estudio encontramos una mayor prevalencia de septum en el primer compartimento extensor de la mano en pacientes con enfermedad de De Quervain, con una relación estadísticamente significativa, afirmando su existencia como factor predisponente. La ausencia de recidiva en nuestra serie demuestra la eficacia de la búsqueda intencionada y la resección de dicho septum, proponiendo así el fallo en su liberación como la principal causa de recidiva postoperatoria de enfermedad de De Quervain en nuestro medio.

Dirección del autor

Dr. Francisco Javier López Mendoza
 Servicio de Cirugía Plástica y Reconstructiva
 Hospital Dr. Manuel Gea González
 Calzada de Tlalpan 4800, col. sección XVI
 Delegación Tlalpan, CP 14080
 México DF, México
 e-mail: javier211278@hotmail.com

Bibliografía

1. **Ahuja N., Chung K.:** “Fritz De Quervain MD (1868-1940): Stenosis tendovaginitis at the radial styloid process”. *J Hand Surg.* 2004, 29A: 1164.
2. **Wolf J, Sturdivant R., Owens B.:** “Incidence of De Quervain’s tenosynovitis in a young active population”. *J Hand Surg. Am.* 2009, 34 (1): 112.
3. **Rush J.:** “De Quervain’s disease”. *Current Orthopedics,* 2000, 14: 380.
4. **Kay M:** “De Quervain’s disease. Changing pathology or changing perception?” *J. Hand. Surg.* 2000, 25B, 1: 65.
5. **Litter JW., Freedman M, Malerich M.:** “Compartment reconstruction for De Quervain’s disease”. *J. Hand. Surg.,* 2002, 27B, 3: 242.
6. **Ta K, Eidelman D. Thomson G.:** “Patient satisfaction and outcomes of surgery for De Quervain’s tenosynovitis”. *J. Hand Surg.,* 1999, 24A: 1071.
7. **Lane LB., Boretz RS., Stuchin SA.:** “Treatment of De Quervain’s disease: role of conservative management”. *J. Hand Surg.* 2001, 26B: 258.
8. **Alberton GM., High W., Shin A., Bishop AT.:** “Extensor triggering in De Quervain’s stenosing tenosynovitis”. *J Hand Surg.* 1999, 24A: 1311.
9. **Pomerance J.:** “Return to work in the setting of upper extremity illness”. *J Hand Surg.* 2009, 34A: 137.
10. **Kutsumi K, Amadio P, Chunfeng Z, Zobitz M., Tanaka T, An K.:** “Finkelstein’s test: A biomechanical analysis”. *J Hand Surg.* 2005, 30A: 130.
11. **Alexander R., Catalano L., Barron A., Glickel S.:** “The extensor Pollicis Brevis entrapment test in the treatment of De Quervain’s disease”. *J. Hand Surg.* 2002, 27A: 813.
12. **Yuen A., Coombs J.:** “Abductor Pollicis Longus tendon rupture in De Quervain’s disease”. *J Hand Surg.* 2006, 31B: 72.
13. **Leslie BM., Ericson WB. Jr., Morehead JR.:** “Incidence of a septum within the first dorsal compartment of the wrist”. *J Hand Surg.* 1990, 15A: 88.
14. **Jackson WT., Viegas SF., Coon TM., Stimpson KD., Frogameni AD., Simpson JM.:** “Anatomical variations in the first extensor compartment of the wrist. A clinical and anatomical study”. *J. Bone Joint Surg.* 1986, 68A: 923.