

Colgajo de trapecio extendido en reconstrucción de defectos causados por resección de tumores de cabeza y cuello

Extended trapezius fasciomycutaneous flap for reconstruction after head and neck tumoral resection



Leal Salazar, A.A.

Leal Salazar, A.A.*, Cabrera Sanchez, E. **, Rivera Diaz, P.*, Galache Collell, J.*, Rioja Torrejón, L.F.***

Resumen

Los defectos originados por la resección de tumores en cabeza y cuello pueden ser de difícil resolución.

Presentamos un caso clínico en el que se practicó reconstrucción usando el colgajo fasciomusculocutáneo de trapecio extendido basado en la arteria dorsal escapular. Este colgajo puede alcanzar el cuello, la órbita y el vértex del cráneo; por lo tanto, puede ser de utilidad para el tratamiento de grandes defectos en estas áreas.

Abstract

Head and neck defects caused by tumoral resection could be a difficult task for a plastic surgeon. We present a clinical case of reconstruction using an extended trapezius myocutaneous flap based on dorsal scapular artery, in the occipital region. This flap can reach the neck, the orbit and the vertex of the head so it may be useful for treating large defects in these areas.

Palabras clave Defectos en cabeza y cuello, Músculo trapecio, Colgajo fasciomusculocutáneo, Colgajo extendido.

Código numérico 22-2428

Key words Head and neck defects, Trapezius, Myocutaneous flap, Extended flap.

Numeral Code 22-2428

* Médico Interno Residente

** Facultativo Especialista

*** Jefe del Servicio.

Introducción

Los defectos causados por la resección de tumores en cabeza y cuello pueden suponer un dilema terapéutico desde el punto de vista de su reconstrucción quirúrgica. El colgajo fasciomusculocutáneo de trapecio extendido, basado en la arteria dorsal escapular, puede ser una buena opción de reconstrucción y solución para estos problemas.

Los orígenes de este colgajo fasciomusculocutáneo se remontan a los trabajos realizados por Baek para la reconstrucción de defectos de cabeza y cuello, con la controversia sobre su irrigación sanguínea y series de pacientes que presentaban una alta frecuencia de fallos con este colgajo (1,2). Más tarde, Tan y col., en un estudio anatómico sobre cadáveres, mostraron la vascularización del músculo trapecio encontrando un área de irrigación de la arteria dorsal escapular en el tercio inferior del músculo con extensión mas allá de su borde inferior (3), en una distancia que sobrepasa los 13 cm.

La arteria dorsal escapular, en un 66% de los casos, es rama directa de la arteria subclavia y en un 30%, lo es de la arteria cervical transversa. Su curso es variable: cuando se origina en la arteria subclavia, pasa a través del plexo braquial yaciendo sobre o debajo del tronco medio y fluyendo lateral al músculo escaleno medio y al escaleno posterior; cuando emerge de la arteria cervical transversa,

su origen está siempre cerca del borde superior de la escápula. En esta posición, la arteria es posterior y superior al plexo braquial y por lo tanto no atraviesa dicha estructura nerviosa. En la mayoría de los casos (más del 90%) la arteria emite una rama al músculo trapecio que yace a nivel de la base de la espina escapular. Esta división discurre 1 ó 3 cm medial con respecto al borde vertebral de la escápula y atraviesa los músculos romboidales o incluso puede emerger entre ellos; entonces alcanza la superficie profunda del músculo trapecio, donde provee de riego sanguíneo a su tercio caudal (4).

Este colgajo, que tiene una isla cutánea distal al borde inferior del músculo trapecio basada en arterias del plexo fascial adyacente al músculo dorsal ancho, tiene las ventajas de brindar un arco de rotación y una longitud de pedículo adecuados para alcanzar zonas como el vértex del cráneo, la órbita, la cavidad oral y el cuello. La utilización de este colgajo no predispone a secuelas funcionales del hombro (Fig. 1).

Material y método

Técnica Quirúrgica

En el preoperatorio, delimitamos los bordes del músculo trapecio utilizando como puntos de referencia la protuberancia superior occipital en el límite craneal, el borde medial de la escápula en su límite lateral, las apófisis espinosas en su límite medial y las apófisis espinosas de T8 a T12 en su borde inferior. Se dibuja la isla cutánea sobre un área distal al borde inferior del músculo trapecio con un ancho máximo de 10 cm para permitir el cierre directo (Fig.2).

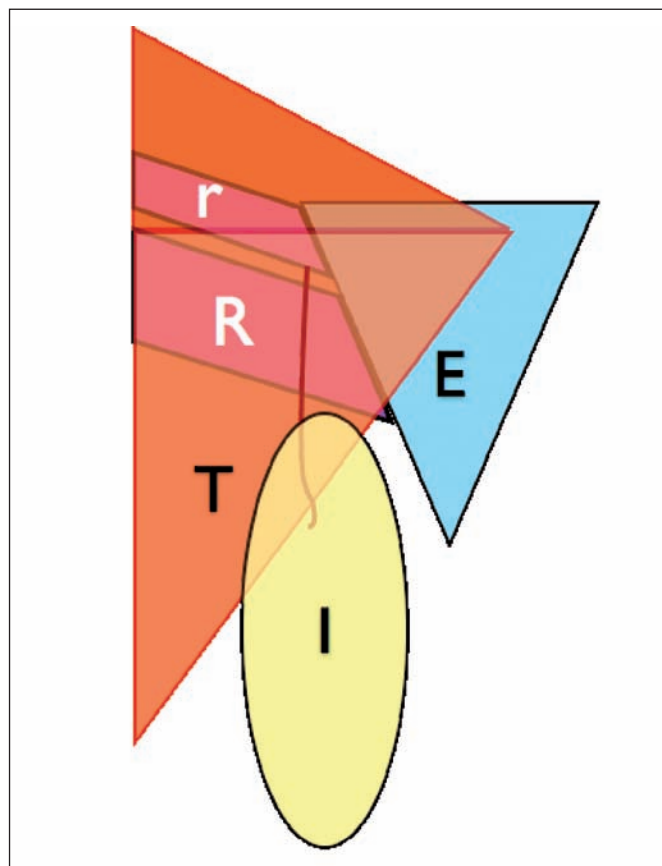


Fig. 1: Esquema que muestra las relaciones de la arteria escapular dorsal (en rojo) los músculos adyacentes y la isla cutánea. r: músculo romboides menor, R: músculo romboides mayor, T: músculo trapecio, E: Escápula. I: Isla cutánea.

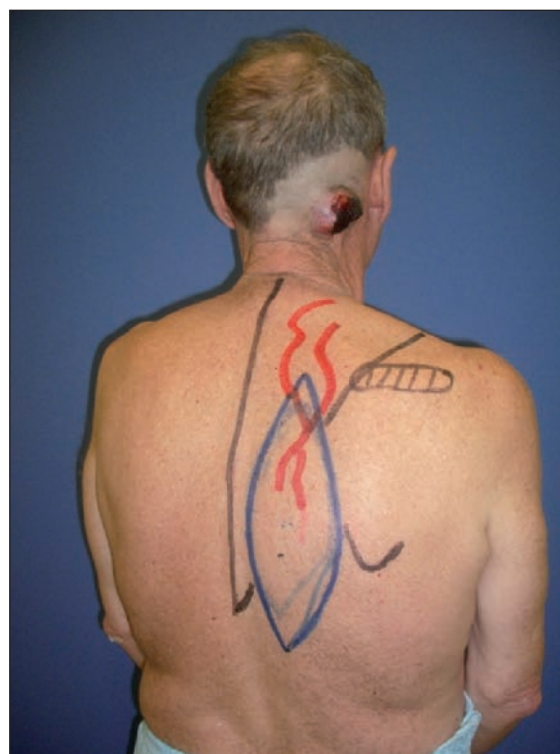

Fig. 2: Marcaje y diseño del colgajo.

Colocamos al paciente en una posición de decúbito lateral y dejamos el miembro superior ipsilateral sobre un dispositivo de sujeción.

La disección comienza en sentido caudo-craneal, en dirección al pedículo del colgajo, empezando con la elevación de la fascia adyacente del músculo dorsal ancho y evitando la disección muscular. Es importante incluir la fascia profunda, ya que posee los vasos que irrigan la piel de la isla cutánea. La disección continúa en sentido craneal. Cuando encontramos el borde inferior del músculo trapecio, debemos incluirlo en el colgajo, pero evitando la elevación del dorsal ancho y de los músculos romboidales a fin de preservar la función del hombro y evitar su caída. No debemos separar el músculo trapecio de sus inserciones en la escápula, acromion y clavícula.

El pedículo del colgajo emerge entre los músculos romboidales, medial al borde vertebral de la escápula. En este momento, el ayudante puede tomar el miembro ipsilateral y realizar abducción del hombro y extensión del codo, simulando que el paciente está dando un puñetazo, maniobra que facilita la visualización del pedículo (5).

El colgajo puede ser tunelizado en un plano subcutáneo y se desepiteliza el área del colgajo con piel que se mantiene en esta posición o bien realizamos una incisión en la piel hasta encontrar el área receptora, dependiendo de las necesidades de cobertura.

Finalmente, se cierra por planos el área donante y se deja un drenaje a presión negativa.

Caso clínico

Presentamos el caso de un paciente de 67 años de edad remitido a nuestra consulta por presentar una lesión en región occipital derecha, elevada, ulcerada, de 5 cm de diámetro, con zona central sangrante y friable, no adherida a planos profundos. No se palpaban adenopatías cervicales. El paciente presentaba antecedentes de diabetes mellitus tipo II en tratamiento con antidiabéticos orales. La Tomografía Axial Computerizada (TAC) cráneo-cervical con contraste mostró una masa de 4,8x3 cm de diámetro en la región occipital derecha con plano graso de clivaje; caudal a la masa existía una lesión quística subcutánea de 1'8 cm de diámetro. No se visualizaron en la prueba de imagen adenopatías cervicales de tamaño patológico. El Comité de tumores de cabeza y cuello de nuestro Hospital desestimó la conveniencia de una biopsia prequirúrgica de la lesión.

Realizamos marcaje preoperatorio de colgajo de trapecio extendido tomando como límites los anteriormente descritos, diseñando una isla cutánea de 8 cm de anchura por 24 cm de longitud, de manera que los 2/3 inferiores de la misma estaban fuera del territorio del músculo trapecio (Fig. 2 y 3). En la figura 4 se aprecia el pedículo vascular del colgajo en el borde vertebral de la escápula. La figura 5 muestra el cierre de la zona donante y el posicionamiento del colgajo en el área receptora. Para la resección tumoral dejamos un margen de 2 cm.

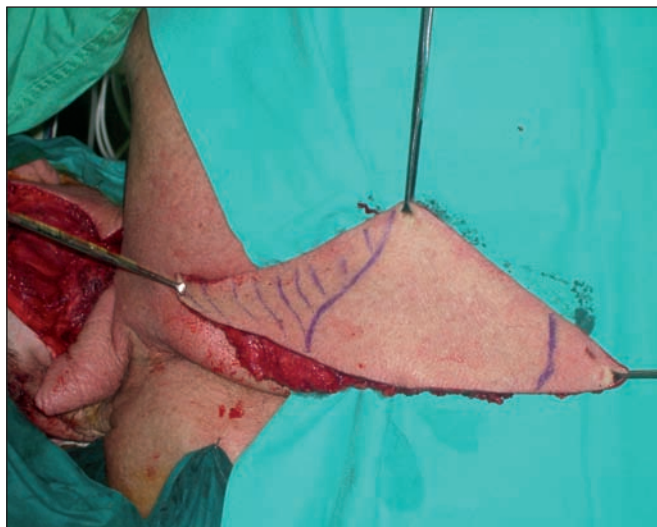

Fig. 3: Colgajo elevado del lecho donante.

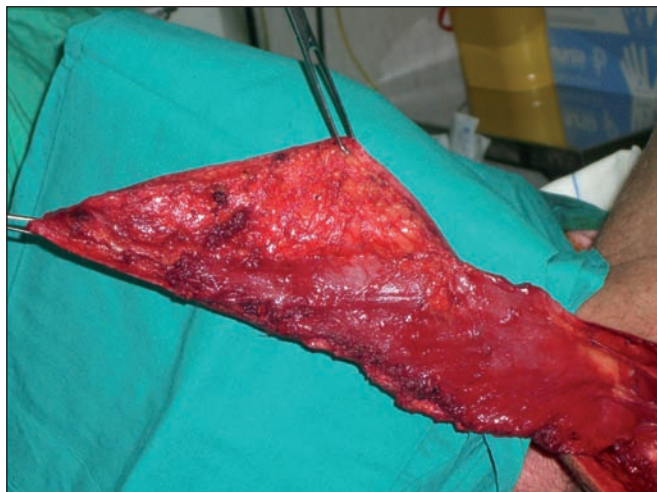

Fig. 4: Colgajo fasciomiotómico de trapecio extendido donde se aprecia su pedículo vascular.

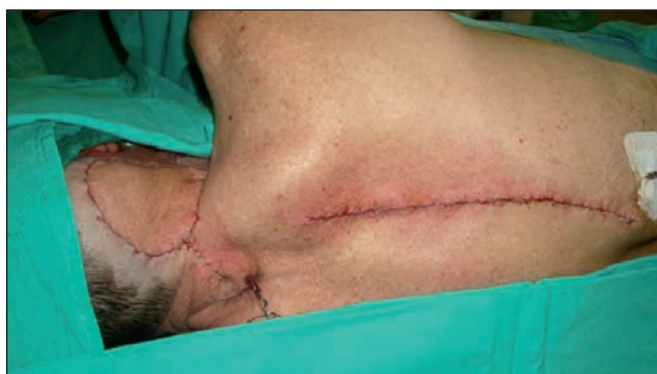

Fig. 5: Colgajo posicionado en el área receptora y cierre del área donante.

El postoperatorio transcurrió sin incidencias. No fue necesario ingreso en la Unidad de Cuidados Intensivos; el drenaje de la región donante fue retirado a las 48 horas y el de la región receptora a los 5 días; finalmente el paciente fue dado de alta.

El informe anatomopatológico describió una lesión tipo sarcoma de alto grado con extensa necrosis.

Debido a la aparición de metástasis y de complicaciones inherentes a éstas, el paciente falleció 6 meses más tarde.

Discusión

Gracias a los trabajos de Taylor, ha florecido el entendimiento de este tipo de colgajos dependientes de arterias perforantes y conectados por vasos *choke* (denominación usada por Morris, Dhar y Taylor para describir los vasos que conectan los angiosomas adyacentes en el diseño de colgajos basados en arterias perforantes) ubicados en fascia y en plexo subdérmico. Dependiendo de la dirección, el tamaño y las conexiones de estos vasos, en un momento dado pueden permitir el diseño de nuevos colgajos (6).

Es importante destacar la investigación anatómica hecha por Angriniani, quien describe el trayecto de la arteria dorsal escapular, identifica los vasos perforantes a lo largo del borde vertebral de la escápula y las complicaciones funcionales causadas por separar el músculo trapecio del borde medial de la escápula (7). Además, hace una descripción de cómo, en el caso de ser necesario, mediante la desinserción y posterior reparación de los músculos omohioideo y elevador de la escápula, se podría obtener un pedículo aun más largo. Sin embargo, el colgajo de Angriniani se basa en los vasos perforantes de la arteria dorsal escapular, difiriendo del colgajo de trapecio extendido en la localización de la isla cutánea.

La arteria cervical transversa irriga el área súpero-medial del músculo y puede estar ausente en caso de que el paciente haya requerido un vaciamiento cervical previo, ya que esta arteria es rama del tronco tirocervical; además, las venas de este pedículo pueden ser muy delgadas predisponiendo al colgajo a una congestión venosa. La arteria dorsal escapular, en la mayoría de los casos, es rama directa de la arteria subclavia; estudios sobre cadáver indican que su área de irrigación es inferior, e incluso se extiende más allá, del borde inferior del músculo trapecio; por lo tanto es el vaso de elección cuando se trata de planificar un colgajo de trapecio extendido. Algunos artículos describen el diseño del colgajo musculocutáneo de trapecio extendido basando el pedículo en la arteria cervical transversa, con algunas dificultades de irrigación de la parte distal del colgajo (1,2,8).

Creemos que si se planifica el colgajo de trapecio extendido basado en la arteria dorsal escapular, podremos contar con una irrigación sólida, con una mayor longitud del pedículo y con un mejor arco de rotación.

Además, en aquellas ocasiones en las que otras opciones reconstructivas ya han sido agotadas, éste colgajo puede ser usado a manera de salvamento, así como cuando otros colgajos locales como el pectoral, no ofrecen las características adecuadas para cubrir ciertas áreas de cabeza y cuello.

Conclusiones

El colgajo de trapecio extendido basado en la arteria dorsal escapular es una opción apropiada y fiable para cubrir defectos de cabeza y cuello, especialmente en casos donde otras opciones reconstructivas ya han sido agotadas o cuando existen problemas de comorbilidad en el paciente que impiden procedimientos más invasivos, como puede ser el uso de colgajos libres.

Dirección del autor

Dr. Aldo Andrés Leal Salazar
Avenida de América 15, 3º-3
14008 Córdoba, España.
e-mail: aldolealsalazarmd@gmail.com

Bibliografía

1. **Baek, S. M., et al.:** The lower trapezius island myocutaneous flap. *Surg. Annals of Plast. Surg.* 1980, 5 (2):108.
2. **Urken, M. L., et al.:** The lower trapezius island musculocutaneous flap revisited. Report of 45 cases and a unifying concept of the vascular supply. *Arch. of Otolaryngology--head & neck Surg.* 1991, 117 (5):502.
3. **Tan KC, Tan BK.:** Extended lower trapezius island myocutaneous flap: a fasciomyocutaneous flap based on the dorsal scapular artery. *Plast Reconst Surg.* 2000;105:1758.
4. **Cormack GC, Lamberty BGH.:** The arterial anatomy of skin flaps, Second Edition, Longman Group Ltd, USA, 2004. Pp 123-126.
5. **Rasheed, MZ., BK. Tan and KC. Tan.:** The Extended Lower Trapezius Flap for the Reconstruction of Shoulder Tip Defects. *Ann. Plast.Surg.* 2009, 63(2):184.
6. **Taylor, GI., et al.:** The anatomical (angiosome) and clinical territories of cutaneous perforating arteries: development of the concept and designing safe flaps. *Plast. Rec. Surg.* 2011, 127 (4):1447.
7. **Angrigiani, C. et al.:** The dorsal scapular island flap: an alternative for head, neck, and chest reconstruction. *Plast. Rec. Surg.* 2003, 111(1):67.
8. **Chen, WL., et al.:** Extended vertical lower trapezius island myocutaneous flap in reconstruction of oral and maxillofacial defects after salvage surgery for recurrent oral carcinoma. *J. Oral Maxillofac. Surg.* 2007, 65 (2):205.