

Tratamiento de la fascitis necrosante por E. Coli mediante desbridamiento quirúrgico y terapia Vac[®], a propósito de un caso

Treatment of necrotizing fasciitis caused by E.Coli with surgical debridement and vacuum assisted therapy (Vac[®]), case report



Silva Bueno, M.

Silva Bueno, M.*, Yuste Benavente, V.*, Monclús Fuertes, E.**, Rodrigo Palacios, J.**,
Gómez-Escolar Larrañaga, L.*, González Peirona, E.***

Resumen

La fascitis necrosante es una rara infección de tejidos blandos con una alta tasa de morbi-mortalidad. Presentamos el caso de una paciente de 44 años diagnosticada de fascitis necrosante por E. coli en el contexto clínico de inmunosupresión por trasplante renal. Logramos un tratamiento exitoso mediante la asociación de desbridamiento quirúrgico, antibioticoterapia intravenosa y curas con terapia de presión negativa (VAC[®]), seguido de injertos autólogos de piel parcial.

Remarcamos las ventajas clínicas de la terapia de presión negativa en el manejo y curación de heridas complejas.

Abstract

Necrotizing fasciitis is a rare soft tissue infection which presents a high rate of morbi- mortality. We describe the case of a 44 years old patient diagnosed with necrotizing fasciitis caused by E. coli, in the context of immunosuppression due to renal transplantation. Successful treatment was achieved by combining surgical debridement, intravenous antibiotic treatment and vacuum assisted closure therapy (VAC[®]) completed by autologous split skin grafts.

We stress the clinical benefits of subatmospheric pressure therapy in the management and healing of complex wounds.

Palabras clave Fascitis necrosante, Terapia de vacío.

Código numérico 161-1526

Key words Necrotizing fasciitis, Vacuum assisted therapy.

Numerical Code 161-1526

* Médico Interno Residente

** Médico Adjunto

*** Jefe de Servicio

Servicio de Cirugía Plástica y Grandes Quemados, Hospital Universitario Miguel Servet, Zaragoza, España.

Introducción

La fascitis necrosante (FN) se define clínicamente como una infección de tejidos blandos que cursa con inflamación rápidamente progresiva y necrosis de tejido subcutáneo y fascial (con o sin afectación de la musculatura subyacente), asociada a una alta tasa de morbi-mortalidad.

Se trata de una afectación rara, con una incidencia en adultos de 0,40 casos por cada 100.000 habitantes, aunque recientemente se ha observado un aumento exponencial en esta tasa (1).

Sus factores de riesgo incluyen traumatismos, infecciones de heridas, úlceras por decúbito, alcoholismo, enfermedad vascular periférica, tabaquismo, inmunosupresión, neoplasia maligna, diabetes, nefropatía crónica y el uso de drogas por vía parenteral (2). La presencia de uno de los cinco últimos factores mencionados se relaciona con mayor frecuencia a la aparición de sepsis grave (1).

Caso clínico

Mujer de 44 años de edad con antecedentes médicos de insuficiencia renal crónica en tratamiento con hemodiálisis desde el año 2005. En abril del 2010 es sometida a un trasplante renal de donante cadáver, previo tratamiento inmunosupresor. Al cuarto día de postoperatorio la paciente presenta fiebre, empeoramiento del estado general y lesiones eritematosas en flanco derecho, que rápidamente evolucionan con aparición de flictenas y necrosis cutánea. El servicio de Nefrología cursa biopsia y cultivo de las lesiones y solicita colaboración de nuestro Servicio (Fig. 1).

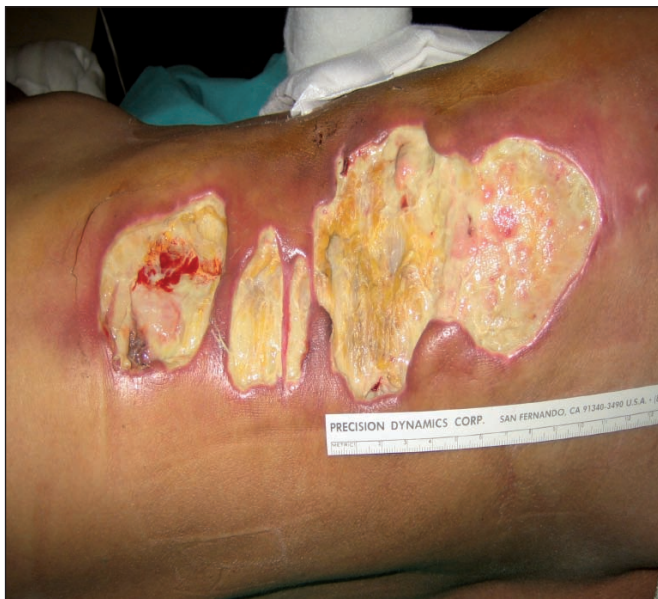

Fig. 1. Fascitis necrosante en paciente de 24 años al 4º día de postoperatorio de trasplante renal. Día 1- Biopsia y Cultivo

Ante la sospecha clínica de fascitis necrosante se decide iniciar terapia antibiótica intravenosa (IV) y realizar desbridamiento quirúrgico inmediato hasta plano muscular, sin incluirlo, abarcando un área de aproximadamente 25 X 25 cm en flanco y parrilla costal derechos (Fig. 2). Ajustamos el tratamiento inmunosupresor, manteniendo solamente Prograf (Tacrolimus) y suspendiendo Micofenolato y Dacortín e iniciamos tratamiento antibiótico intravenoso de amplio espectro con Ciprofloxacino (400 mg/12 horas), Teicoplanina (400 mg/12 horas), Clindamicina (600 mg/6 horas) y Tobramicina (50 mg/12 horas). Las muestras obtenidas para cultivo dieron positivo para Escherichia Coli. Tras el desbridamiento, se inició tratamiento con terapia de presión negativa con sistema VAC® durante 13 días a 125 mmHg y curas cada 48 horas (Fig. 3-6).

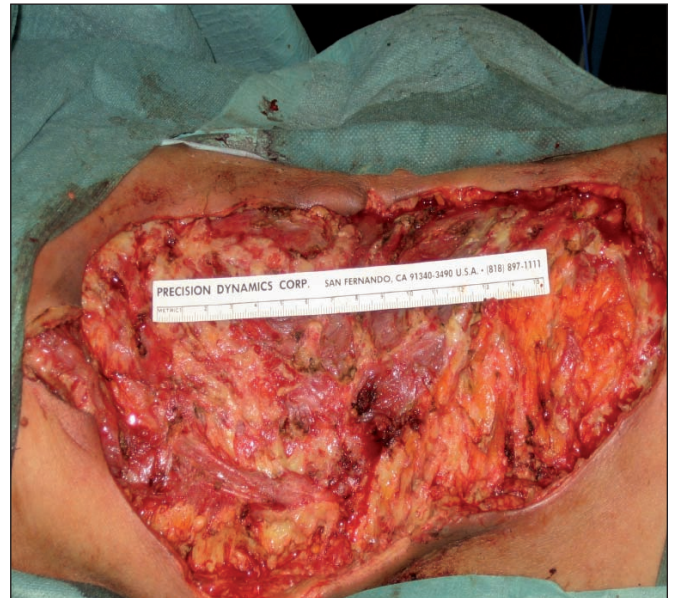

Fig. 2. Día 1- Desbridamiento Quirúrgico.

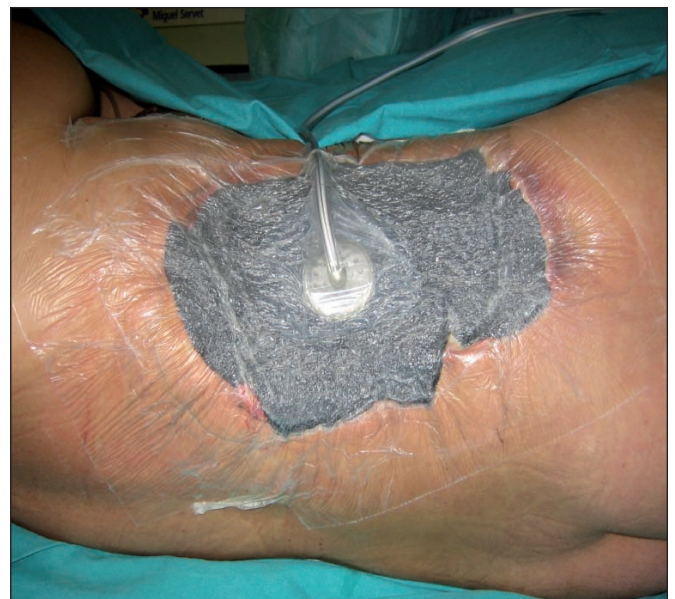

Fig. 3. Día 3- Inicio Terapia VAC®



Fig. 4. : Día 3 - Terapia Continua a 125mmHg

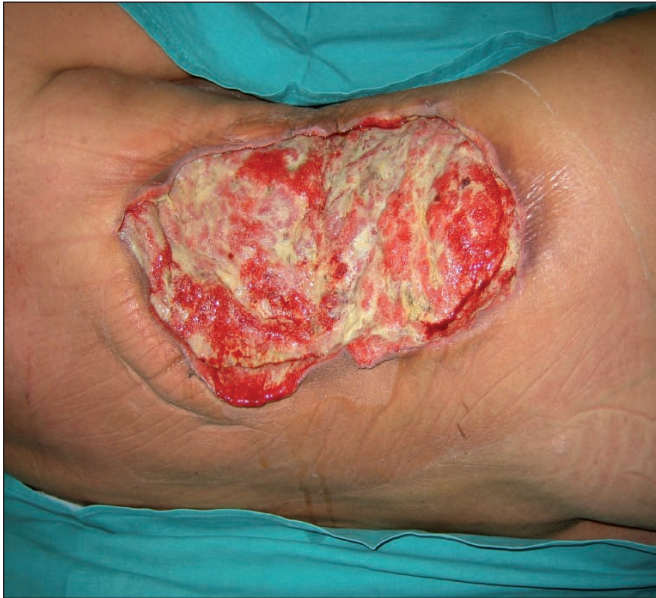

Fig. 5. Día 7 - Aspecto tras 2 curas con Sistema VAC ©

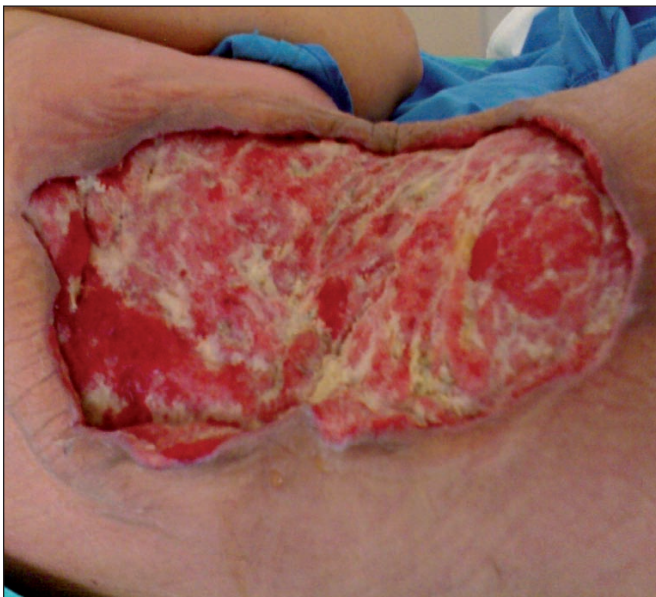

Fig. 6. Día 13 - Aspecto tras 5 curas con sistema VAC ©

Una vez limpia, granulada y libre de infección la zona problema (13 días después del desbridamiento), se procedió a su cobertura mediante injertos autólogos de piel de espesor parcial asociados de nuevo a terapia VAC® (KCI Clinic Spain, S.L.) con apósito Granofom a 125 mmHg durante 10 días, realizándose la primera cura al cuarto día y luego cada 48 horas (Fig. 7). En la primera cura tras injerto evidenciamos que éste estaba adecuadamente prendido y sin signos de complicación aguda tipo hematoma o infección, hecho que motivó la retirada del tratamiento antibiótico y el reinicio del tratamiento inmunosupresor suspendido, según recomendación de Nefrología.

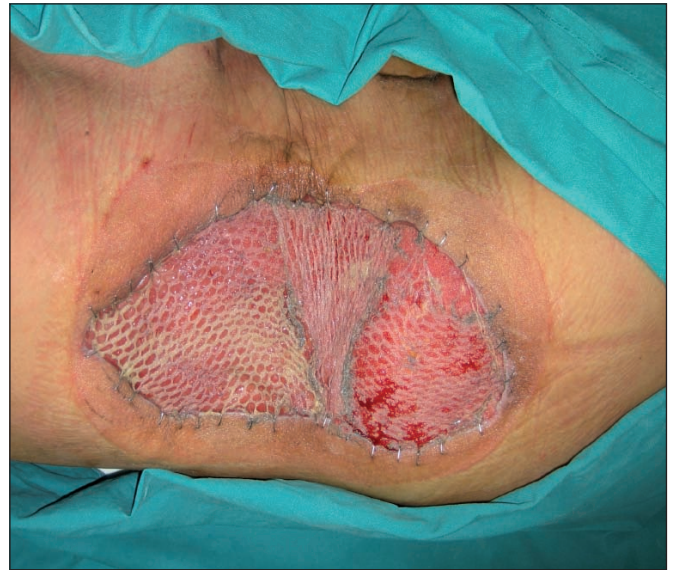

Fig. 7. Día 23-10 días tras injerto de piel parcial + terapia VAC ©.

Transcurridos 24 días de hospitalización, la paciente fue dada de alta por nuestro Servicio y siguió en régimen de curas oclusivas ambulatorias mediante tulgraso antibiótico y gasas impregnadas en povidona yodada (Fig. 8). La primera cita en consulta externa de Cirugía Plástica se hizo a las 2 semanas del alta hospitalaria (18 días postinjerto), momento en el que encontramos la zona problema curada. A los 6 meses, realizamos un control evolutivo (Fig. 9).

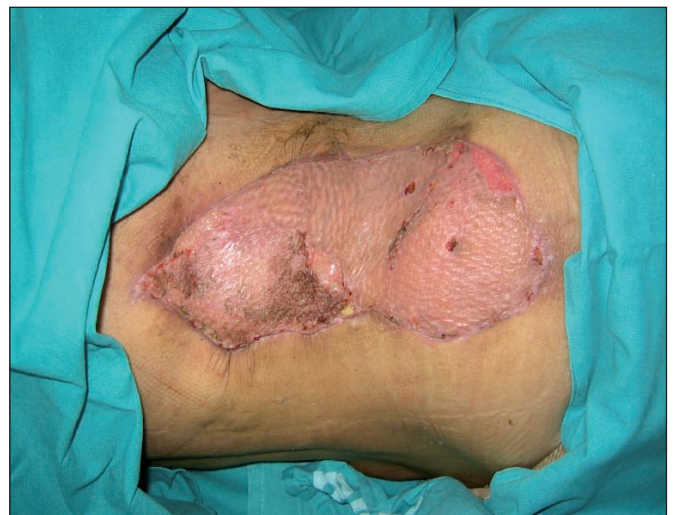

Fig. 8. Aspecto a los 25 días postinjerto piel parcial + terapia VAC ©.

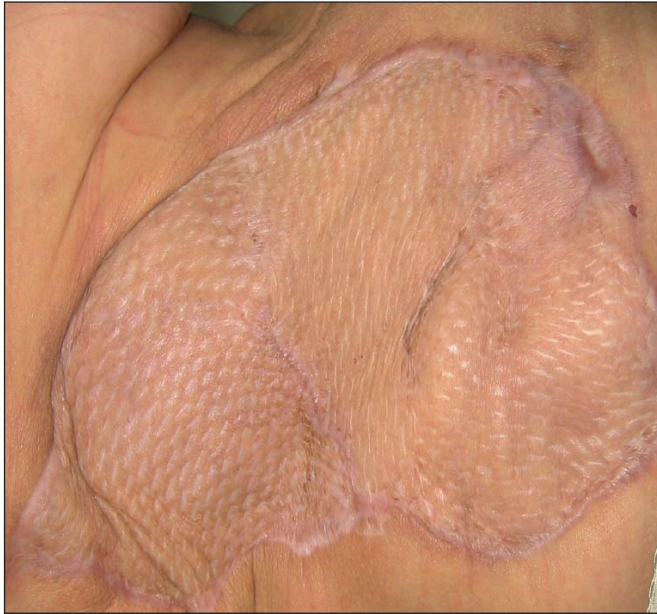


Fig. 9. Aspecto a los 6 meses de postoperatorio

La asociación terapéutica de antibióticos vía IV, de la supresión de 2 de los 3 inmunosupresores que tomaba la paciente por su trasplante renal, del desbridamiento quirúrgico y de la terapia VAC®, permitió acelerar el proceso de limpieza y contracción de la herida además de contribuir a que los injertos autólogos de piel parcial prendieran rápidamente y en su totalidad, teniendo la paciente una cobertura cutánea aceptable. Se le ofreció la posibilidad de implantarle 2 expansores cutáneos y practicar una reconstrucción posterior más estética, pero la paciente declinó la oferta al sentirse satisfecha con el resultado actual.

Discusión

La fascitis necrosante afecta mayoritariamente a las extremidades y se clasifica en dos tipos según el resultado de los cultivos microbiológicos. El tipo 1 constituye una infección causada por bacterias aerobias o anaerobias (o simultáneamente por ambas) en individuos con enfermedades del sistema inmune o enfermedades crónicas, como es el caso de nuestra paciente. Por otro lado, el tipo 2 implica una infección por *Streptococcus* del grupo A, asociada o no a una infección coexistente por *Estafilococos*, que puede ocurrir en cualquier edad y en pacientes previamente sanos. No está claro cuál de los dos tipos es el dominante y una parte sustancial de los cultivos resulta ser negativa, probablemente debido al habitual inicio de la antibioticoterapia antes de la obtención de cultivos (1).

En esta patología el diagnóstico precoz resulta difícil por la presencia de signos poco específicos como hipersensibilidad, edema, eritema y dolor en la zona afectada, que también se pueden asociar a entidades clínicas de menor gravedad como la celulitis y la erisipela. Un signo cardinal para el diagnóstico precoz es la desproporcio-

nada severidad del dolor que refieren los pacientes y que contrasta claramente con la escasez de hallazgos exploratorios.

Los pacientes presentan además afectación del estado general con fiebre alta (66%), taquicardia (59%), hipotensión (21%) y taquipnea (26%). La clínica local cursa con eritema (80%), induración (66%), hipersensibilidad (54%), fluctuación (35%), necrosis cutánea (23%) y flictenas (11%). Los hallazgos físicos iniciales suelen ser eritema y equimosis que rápidamente evolucionan a flictenas hemorrágicas (indicando oclusión de vasos profundos en la fascia o en el compartimiento muscular), así como necrosis cutánea (1). El cuadro se puede complicar con la aparición de shock séptico. La tasa de mortalidad puede alcanzar hasta un 30%, con una mayor prevalencia en los extremos de la vida (2).

La evidencia de necrosis fascial masiva durante el desbridamiento quirúrgico constituye la evidencia más objetiva para el diagnóstico de la fascitis necrosante. La biopsia tisular (hasta plano fascial), la prueba del dedo (ausencia de resistencia tisular a la disección fascial digital roma) y la disminución de la saturación tisular de oxígeno medida mediante pulsioximetría en caso de afectación de extremidades inferiores (método no invasivo y fiable para el diagnóstico diferencial con otras patologías como erisipela y celulitis, que presenta una sensibilidad del 100% y una especificidad del 97% para una línea de corte < 70%), pueden ayudar a orientar el diagnóstico (1).

La radiografía simple puede mostrar presencia de gas subcutáneo en el área afecta, mientras que la Tomografía Computarizada (TAC) y la Resonancia Magnética Nuclear (RMN) son más sensibles para el diagnóstico y la diferenciación con otras causas de infección de tejidos blandos, como pueden ser los abscesos. Sin embargo, la realización de RMN de manera sistemática en todos los pacientes con sospecha de FN no ha demostrado ser coste-efectiva (1).

El análisis de los hemocultivos evidencia habitualmente crecimiento monomicrobiano, polimicrobiano y cultivo estéril en 27%, 2% y el 71% de los casos, respectivamente. Para los cultivos de herida se encuentra un organismo único, múltiples organismos y cultivos estériles en el 53%, 23% y el 23% de los casos, respectivamente. En términos de infección monomicrobiana, *Streptococcus* spp. (especialmente del grupo A), *S. aureus*, *V. vulnificus*, *A. hydrophila*, Enterobacterias (*Escherichia coli*, *Pseudomonas* spp. y *Klebsiella* spp.), *Clostridium perfringens* (gangrena gaseosa) y *Estreptococo* anaerobio, son los más comunes.

Debido a la gravedad del cuadro, la sospecha clínica de FN justifica el inicio de antibioticoterapia intravenosa empírica (1). El tratamiento antibiótico debe ser de amplio espectro cubriendo organismos Gram-positivos, bacilos Gram-negativos y anaerobios; se han utilizado con éxito Ampicilina-Sulbactam, Piperacilina-Tazobactam, Cefalosporinas, Carbapenems, Vancomicina, Clindami-

cina y Metronidazol en varias combinaciones para el tratamiento de la FN. Asimismo, la suplementación nutricional intensiva, el apoyo hemodinámico y el tratamiento analgésico son importantes para mejorar la supervivencia de los pacientes. También algunos estudios han demostrado una reducción en la morbi-mortalidad con el uso de terapias complementarias tipo inmunoglobulina intravenosa y oxígeno hiperbárico (1).

No obstante, el desbridamiento quirúrgico precoz y agresivo constituye el factor que con mayor relevancia influye en la tasa de supervivencia. Los pacientes necesitan someterse a una resección inmediata y amplia de todo el tejido desvitalizado y necrótico. La tasa de mortalidad para la cirugía llevada a cabo dentro de las primeras 24 horas es del 6%, en comparación con una tasa del 24% si se realiza entre las 24 y las 48 horas siguientes (2).

El amplio y precoz desbridamiento quirúrgico además del tratamiento antibiótico IV realizado en nuestra paciente, ciertamente jugaron un papel clave en el control de la infección y en la ausencia de complicaciones.

La terapia de presión negativa (VAC®) consiste en la aplicación de una esponja de poliuretano sobre la herida, cubierta por un sello adhesivo estéril a su alrededor y todo ello combinado con un ciclo continuo o intermitente de presión subatmosférica. Con este método, la circulación en la zona tratada se incrementa 4 veces, con aumento en la tasa de formación de tejido de granulación, disminución de la carga bacteriana y mejoría de la supervivencia de los colgajos (3,4). Al mismo tiempo, el sistema VAC® elimina el exceso de exudación de la herida y disminuye el edema (5). En el contexto de nuestra paciente, la aplicación simultánea al tratamiento médico y quirúrgico de esta técnica facilitó enormemente el tratamiento global, al permitir que la reconstrucción posterior del defecto creado fuera un procedimiento electivo en una paciente clínicamente más estable (6).

Así, tras la aplicación de la terapia VAC®, realizamos un injerto autólogo de piel parcial; en este sentido, varias publicaciones evidencian un aumento estadísticamente significativo en la capacidad de prendimiento de los injertos de piel parcial con la aplicación simultánea de terapia de presión negativa (7,8), lo que probablemente se debe al hecho de convertir la nutrición pasiva del injerto, observada en las primeras 48 horas, en un proceso activo debido al gradiente de presiones generado.

Phelps et al. en el 2006 demostraron la eficacia del sistema VAC® en comparación con el método de curas tradicionales, con una disminución en el tiempo de cicatrización de la herida de aproximadamente 3 semanas como demuestran también otros autores, objetivando que el tiempo de hospitalización y los gastos se reducen considerablemente (3,9).

La terapia VAC® evita la necesidad de curas diarias, contribuyendo al bienestar del paciente. Ofrece además

una disminución de hasta 3 horas en tiempo total de cuidados de enfermería por paciente frente a las curas tradicionales, hecho a destacar en tiempos de escasez de personal y limitación de recursos económicos (10-12).

Conclusiones

La fascitis necrosante es una enfermedad infecciosa poco frecuente pero grave, de difícil diagnóstico en etapas iniciales. En pacientes inmunocomprometidos puede estar causada por bacterias Gram negativas y dentro de este grupo, muy raramente por E.Coli.

El desbridamiento quirúrgico amplio y precoz de las zonas afectadas es la clave para el tratamiento, haciendo variar las tasas de mortalidad hasta 4 veces si ésta se realiza pasadas 24 horas tras el inicio de los síntomas.

En el contexto de nuestra paciente, la terapia VAC® facilita enormemente el tratamiento al permitir que la reconstrucción fuera un procedimiento electivo en un paciente más estable, favoreciendo la granulación y la capacidad de prendimiento del injerto, además de contribuir al bienestar del paciente

Dirección del autor

Dr. Murilo Silva Bueno
Hospital Universitario Miguel Servet
Servicio de Cirugía Plástica y Grandes Quemados
Paseo Isabel la Católica, 1-3, HRTQ – planta 3
Zaragoza – 50009. España.
e-mail: buenomurilo@hotmail.com

Bibliografía

1. Shimizu T, Tokuda Y.: Necrotizing fasciitis. *Intern Med.* 2010;49(12):1051. Epub 2010,15. Review.
2. Wong CH, Chang HC, Pasupathy S: Necrotizing fasciitis: clinical presentation, microbiology, and determinants of mortality. *J Bone Joint Surg Am* 2003, 85-A(8):1454.
3. Phelps JR, Fagan R, Pirela-Cruz MA: A case study of negative pressure wound therapy to manage acute necrotizing fasciitis. *Ostomy Wound Manage* 2006, 52:54.
4. De Geus HRH, Klooster JM van der: Vacuum-assisted closure in the treatment of large skin defects due to necrotizing fasciitis. *Intensive Care Med* 2006, 31(4):601.
5. Schaffzin DM, Douglas JM: "Vacuum-assisted closure of complex perineal wounds". *Dis Colon Rectum* 2004, 47:1745.
6. DeFranzo AJ, Molnar JA, David LR, Argenta LC, Morykwas MJ, Marks MW : Vacuum-assisted closure: state of clinic art. *Plast Reconstr. Surg.* 2006;117(7 Suppl):127S.
7. Schneider, A., Morykwas, M., and Argenta, L.: A new reliable method of securing skin grafts to the difficult recipient bed. *Plast. Reconstr. Surg.* 1998, 102: 1195.
8. Blackburn, J. H., Boemi, L., Hall, W. W., et al.: Negative pressure dressings as a bolster for skin grafts. *Ann. Plast. Surg.* 1998, 40: 453.

9. **Philbeck, T. E., Whittington, K. T., Millsap, M. H., et al.:** The clinical and cost effectiveness of externally applied negative pressure wound therapy in the treatment of wounds in home healthcare Medicare patients. *Ostomy Wound Manage.* 1999, 45: 41.
10. **Braakenburg A., Obdeijin M.C., Feitz R., van Rooij I.A., van Griethuysen A.J., Klinkenbiyl J.H.:**“The clinical efficacy and cost effectiveness of the vacuum-assisted closure technique in the management of acute and chronic wounds: a randomized controlled trial. *Plast Reconstr Surg.* 2006;118(2):390; discussion 398.
11. **Hortelano Otero, A. et al.:** Pautas para el uso de terapia de vacío en el Servicio de Cirugía Plástica del Hospital La Fe en Valencia (España). *Cir. plást. iberolatinoam.*, 2010, 36 (2):97.
12. **De Juan Pérez, F.J.:** Terapia VAC® en traumatismo grave de pierna izquierda. *Cir. plást. iberolatinoam.*, 2010, 36 (3):247