

Optimización en el uso del colgajo de segunda perforante intercostal de la arteria mamaria interna

Optimizing the use of the second intercostal perforator flap of the internal mammary artery



Sicilia Castro D.

Sicilia Castro D.*, Martínez Valle E.**, Gómez Contreras I.**, Gacto Sánchez P.*,
Lagares Borrego A.*, Lobo- Bailon F.**, Esteban Ortega F.***, Gómez Cía T.****

Resumen

El colgajo en isla basado en perforantes de la arteria mamaria interna (colgajo IMAP) se emplea de manera reciente como técnica reconstructiva en cabeza y cuello. El objetivo de esta revisión es corroborar las posibilidades del arco de rotación de dicho colgajo cuando se realiza una amplia disección de su pedículo vascular.

Presentamos 4 pacientes de edades comprendidas entre 46 y 75 años, todos ellos varones, con defectos faríngeos parciales, en los que empleamos un colgajo pediculado basado en la segunda perforante de la arteria mamaria interna para reconstrucción del defecto faríngeo. El tamaño medio del defecto a cubrir fue de 3,2 cm (desviación estándar +/- 1,5 cm) en sentido horizontal y 4,5 cm (desviación estándar +/- 2,2 cm) en sentido vertical. En todos los casos se disecó un colgajo en isla con un tamaño medio de 6 X 8 cm. La longitud media del pedículo fue de 5,5 cm (desviación estándar +/- 1,51 cm). En todos los casos fue posible sellar el defecto faríngeo sin necesidad de reseccionar costilla o de incorporar parte de la arteria mamaria interna correspondiente.

El colgajo IMAP es un colgajo rápido de realizar que permite la reconstrucción de defectos faríngeos parciales de la región anterior del cuello y hasta la base de la lengua sin necesidad de resección costal o incorporación parcial de los vasos mamarios.

Palabras clave Defectos faríngeos, Reconstrucción con colgajos, Colgajos de perforantes, Colgajo de perforante de arteria mamaria interna.

Código numérico 1583-158337-2584

Abstract

The island flap based on perforators of the internal mammary artery (IMAP flap) is recently used in reconstruction of head and neck defects. The aim of this review is to verify the possibilities of the arc of rotation of the flap when it's necessary to carry out an extensive dissection of the vascular pedicle.

We present reconstruction of partial pharyngeal defects in 4 patients, aged between 46 and 75 years and all men, using a pedicle flap based on the second perforator of the internal mammary artery. The average size of the defect was 3.2 cm (SD +/- 1.5 cm) horizontally and 4.5 cm (SD +/- 2.2 cm) vertically. In all cases, an island flap was dissected with an average size of 6 X 8 cm. The average length of the pedicle was 5.5 cm (SD +/- 1.51 cm). In all cases it was possible the sealing of the pharyngeal defect without rib resection or to incorporate part of the corresponding internal mammary artery.

IMAP flap is rapid to dissect and allows coverage in case of partial pharyngeal defects from anterior neck to the base of the tongue without needing rib resection or partial incorporation of the mammary vessels.

Key words Pharyngeal defects, Reconstruction with flaps, Perforator flaps, Internal mammary artery perforator flap.

Numeral Code 1583-158337-2584

* Facultativo Especialista de Área Cirugía Plástica.

** Médico Interno Residente Cirugía Plástica.

*** Facultativo Especialista de Área Otorrinolaringología.

**** Jefe de la Unidad de Cirugía Plástica.

Introducción

El término colgajo de perforante fue introducido por Koshima en el año 1989 para describir un colgajo paraumbilical utilizado como colgajo libre (1). Quizá el primer colgajo cutáneo de grandes dimensiones basado en perforantes y ampliamente utilizado fue el colgajo deltopectoral, también conocido como colgajo de Bakamjian. Este colgajo se ha empleado durante mucho tiempo para cirugía reconstructiva de cabeza y cuello (2). Se trata de un colgajo nutrido por perforantes intercostales de la arteria mamaria interna y, en cierta manera, podría considerarse precursor del colgajo en isla basado en perforantes de la arteria mamaria interna, colgajo IMAP.

La reconstrucción de defectos faringoesofágicos tras cirugía de rescate del cáncer de laringe es muy compleja y depende de multitud de factores. El colgajo IMAP basado en la segunda perforante intercostal fue empleado por vez primera para esta indicación por Morain (3).

Material y método

Describimos el uso del colgajo IMAP para reconstrucción de defectos faríngeos parciales en una serie de 4 pacientes con secuelas de laringectomía total. Estudiamos las perforantes de los espacios intercostales segundo y tercero de la arteria mamaria interna izquierda y derecha mediante ecografía doppler eligiendo en todos los pacientes del grupo la segunda perforante intercostal. Optamos por el lado izquierdo en 1 paciente y por el derecho en 3. Una vez decidida la perforante a disecar, diseñamos la paleta cutánea en el área comprendida entre la línea medioesternal y la línea axilar anterior en sentido horizontal, y desde la clavícula al arco costal inferior en sentido vertical, centrada sobre la perforante elegida. En todos los casos, la disección se llevó a acabo de medial a lateral, localizando primero la salida de la perforante y realizando a continuación una disección ampliada del pedículo, desde su salida de la fascia muscular en el tejido celular subcutáneo. La longitud media de disección del pedículo fue de 5 cm. En uno de nuestros pacientes observamos una bifurcación del vaso tras esta disección inicial, por lo que ligamos una de las ramas y continuamos la disección del pedículo en un plano subcutáneo a lo largo de 3 cm. más. Este amplio pedículo permitió en este caso una mejor ubicación del colgajo, sin las dificultades de adaptación añadidas por un segmento desepidermizado del mismo (Fig. 1-4). La disección del colgajo se hizo suprafascial en todos los casos.

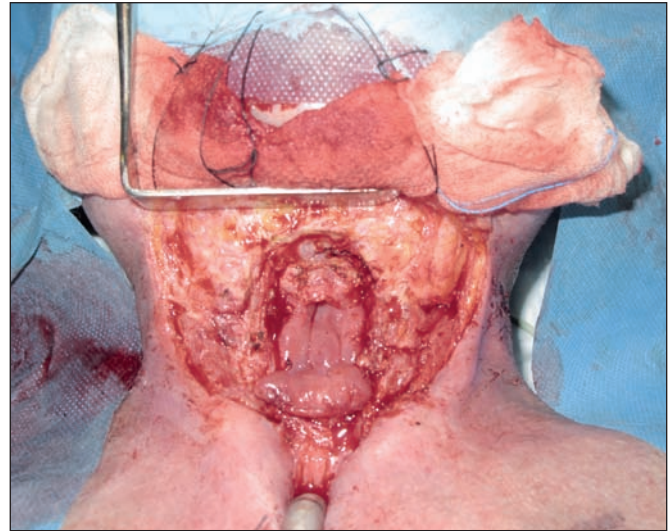


Fig. 1. Paciente 1. Defecto faríngeo de pared anterior de 2 X 3 cm. de diámetro.

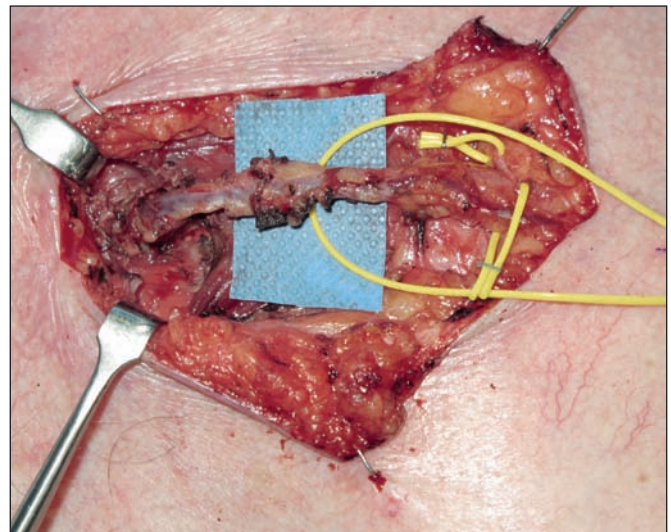


Fig. 2. Paciente 1. Disección de la segunda perforante de la arteria mamaria interna izquierda hasta una bifurcación de dos vasos cutáneos de escaso calibre de los cuales se desechó el superior.

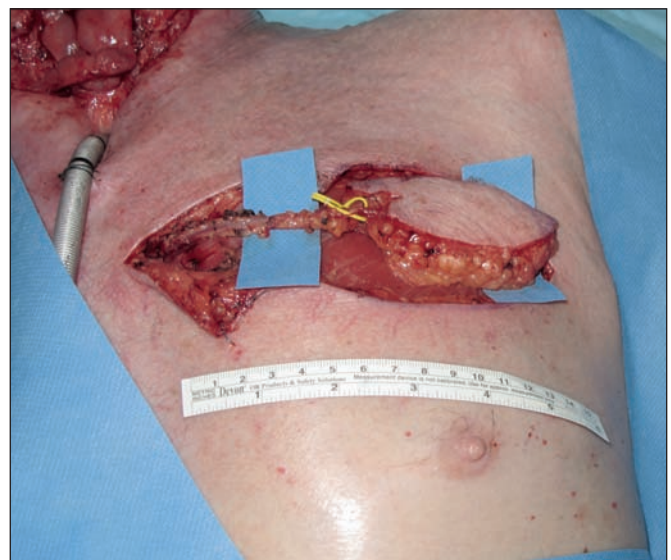


Fig. 3. Paciente 1. Colgajo disecado.

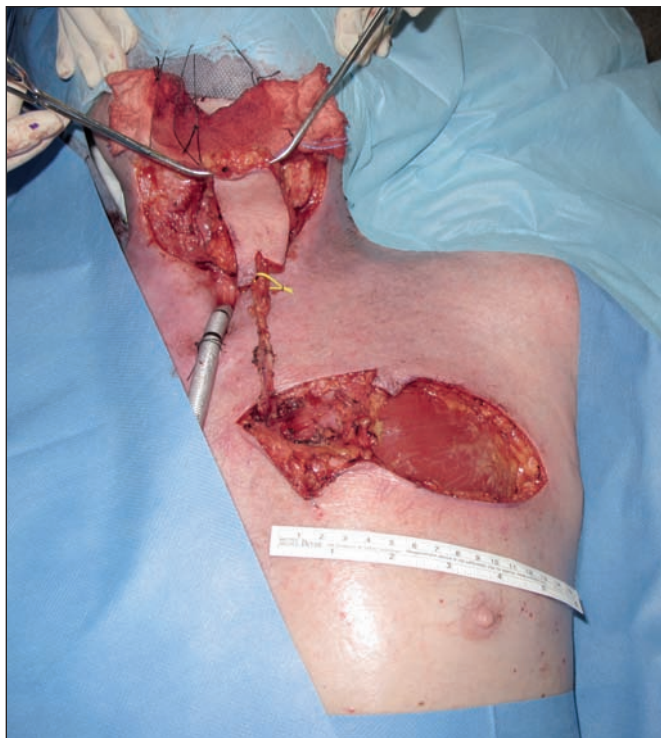

Fig. 4. Paciente 1. Arco de rotación (antes de la tunelización).

Resultados

Practicamos este colgajo en 4 pacientes de edades comprendidas entre los 46 y los 75 años, todos ellos varones. En 3 casos el colgajo fue derecho y en 1 fue izquierdo (Tabla I). El tamaño medio del defecto a cubrir fue de 3,2 cm (desviación estándar +/- 1,5 cm) en sentido horizontal y 4,5 cm (desviación estándar +/- 2,2 cm) en sentido vertical. En todos los casos se diseñó un colgajo en isla con un tamaño medio de 6 X 8 cm. La longitud media del pedículo fue de 5,5 cm (desviación estándar +/- 1,51 cm). En 3 pacientes el colgajo se uti-

lizó para sellar un defecto mucoso de la pared anterior de la faringe; en 1 fue posible el cierre directo gracias a la gran cantidad de mucosa retraída existente, utilizando la paleta cutánea del colgajo IMAP para cubrir el defecto cutáneo.

En 3 casos, desepidermizamos parcialmente la paleta cutánea para dejarla por debajo de un túnel subcutáneo paraesternal y así utilizar la porción más distal del colgajo para sellar el defecto faríngeo (en 2 pacientes) o para cobertura cutánea (en 1 paciente). En uno de los casos, realizamos una amplia disección del pedículo vascular a nivel suprafascial que permitió la obtención de 8 cm de pedículo y que facilitó la labor de adaptación del colgajo al defecto. En este paciente el colgajo IMAP se empleó para sellar un defecto faríngeo de 2 X 3 cm de diámetro.

En todos los casos fue posible la cobertura sin necesidad de reseca costilla o de incorporar parte de la arteria mamaria interna correspondiente y la viabilidad de los colgajos fue completa en todos los pacientes.

La principal complicación en el cierre de defectos faringoesofágicos es la aparición de fístulas. En nuestra serie, la evolución inicial fue satisfactoria en 3 pacientes; en el otro, con severa patología de base y riesgo anestésico ASA III, el postoperatorio inmediato cursó con un cuadro de infección respiratoria aguda y fístula faringocutánea. El cuadro respiratorio cedió en un plazo de 10 días de tratamiento con vancomicina y la fístula se resolvió espontáneamente a los 28 días, sin necesidad de reintervención.

La tolerancia a líquidos se consiguió en un tiempo medio de 8 días (Tabla II).

La cicatriz de la zona donante fue aceptable en todos los casos. No se ha apreciado limitación funcional a la abducción del brazo (Fig. 5-9).

Tabla I. Características de los pacientes

PACIENTE	EDAD	ORL	CIRUGÍA PLÁSTICA	DEFECTO FARÍNGEO	IMAP	TAMAÑO COLGAJO	LONGITUD PEDÍCULO	COMPLICACIONES LOCALES	COMPLICACIONES SISTÉMICAS
1	75	Laringuectomía total	IMAP para defecto faríngeo	2x3cm*	I	4x7cm^	8 cm	No	No
2	46	Laringuectomía total	IMAP para defecto faríngeo	5x4cm*	D	5x15cm^	5,2 cm	No	No
3	71	Laringuectomía total	IMAP para defecto faríngeo	5x8cm*	D	6x20cm^	4,7 cm	No	No
4	66	Laringuectomía total	Cierre directo mucosa. IMAP para cobertura	3x6cm*	D	13x4cm^	5,1 cm	Dehiscencia 5º día postoperatorio. Fístula.	Postoperatorio inmediato: Neumonía

* La primera cifra corresponde a la longitud horizontal del defecto faríngeo; la segunda cifra corresponde a la longitud del defecto en sentido vertical.

^ La primera cifra corresponde a la longitud vertical del colgajo; la segunda cifra corresponde a la longitud del defecto en sentido horizontal desde el nacimiento de la perforante a nivel paraesternal y en dirección a la línea axilar anterior.

Tabla II. Resultados

PACIENTE	EDAD	INICIO TOLERANCIA	LIMITACIÓN EXTENSIÓN CUELLO	LIMITACIÓN ELEVACIÓN BRAZOS
1	75	7	Leve	No
2	46	7	Leve	No
2	71	10	Moderada	Moderada (brazo derecho)
4	66	25	Leve	No

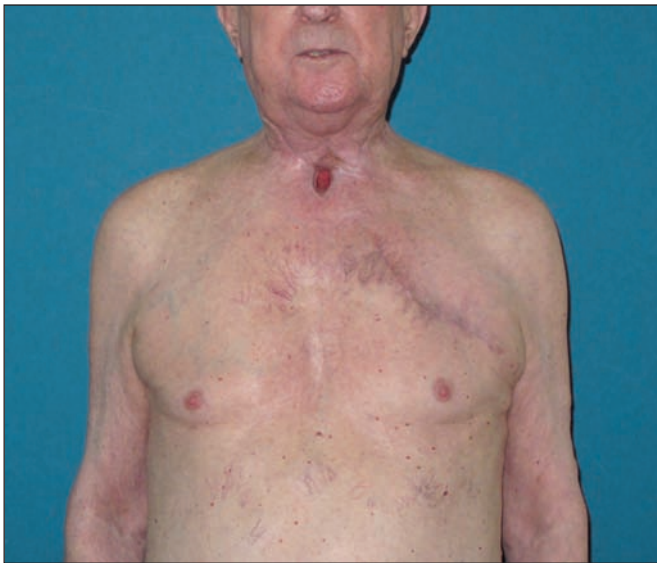

Fig. 5. Paciente 1. Postoperatorio a los 40 días. Visión frontal.

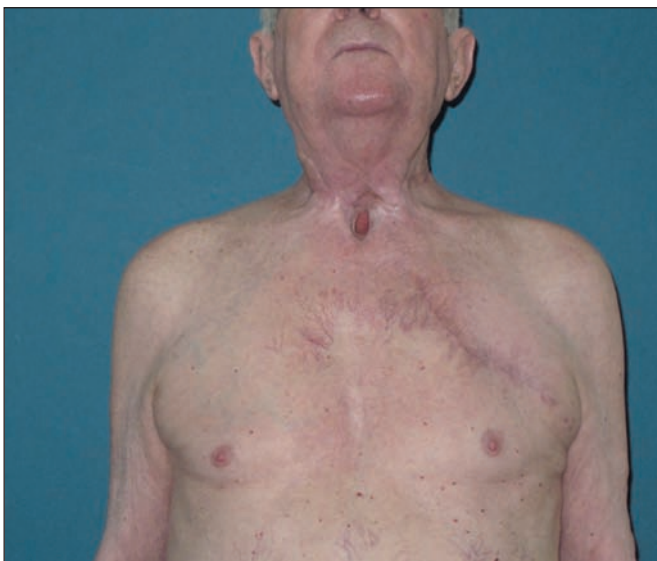

Fig. 6. Paciente 1. Postoperatorio a los 40 días. Visión frontal con extensión del cuello.

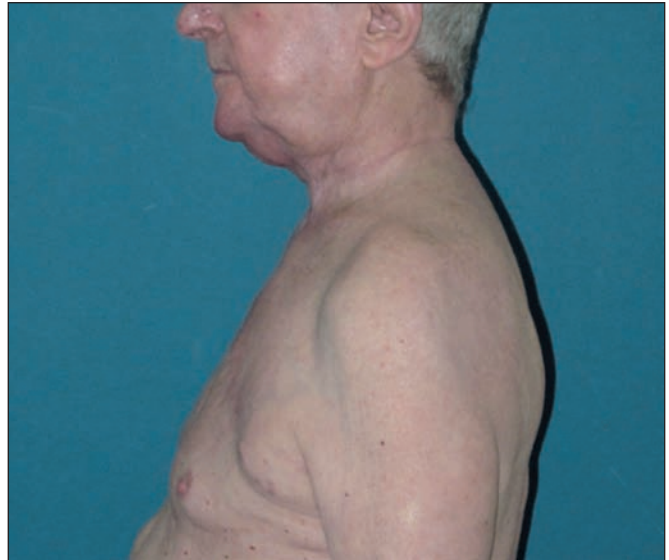

Fig. 7. Paciente 1. Postoperatorio a los 40 días. Visión lateral.

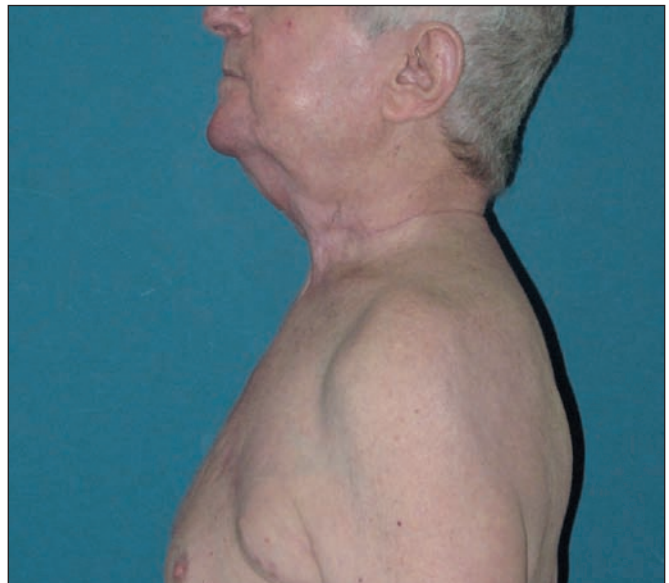

Fig. 8. Paciente 1. Postoperatorio a los 40 días. Visión lateral en hiperextensión del cuello.

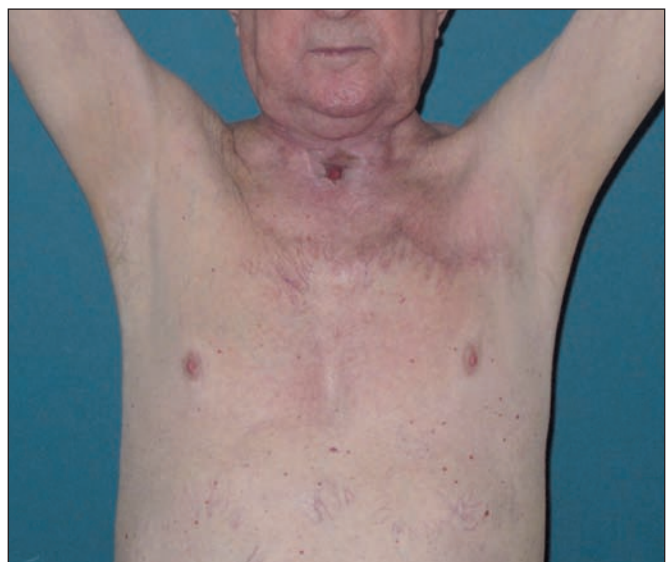

Fig. 9. Paciente 1. Postoperatorio a los 40 días. Visión frontal con abducción completa de ambos brazos.

Discusión

El colgajo de perforante de la arteria mamaria interna (colgajo IMAP) puede basarse en las perforantes intercostales segunda, tercera y cuarta procedentes de la arteria mamaria interna, siendo por lo general la segunda perforante la de mayor calibre. Varios estudios anatómicos en cadáveres demuestran que la longitud media de este pedículo vascular varía en función de la altura de la perforante, estando los valores medios entre los 4 y 6 cm. La longitud del pedículo del colgajo IMAP puede doblarse incluyendo parte de los vasos mamarios internos tras reseccionar costilla (4,5). El área vascularizada por la perforante mamaria dominante puede extenderse desde la línea medioesternal hasta la línea axilar anterior en sentido horizontal, y desde la clavícula al arco costal inferior en sentido vertical (Fig. 10-18).

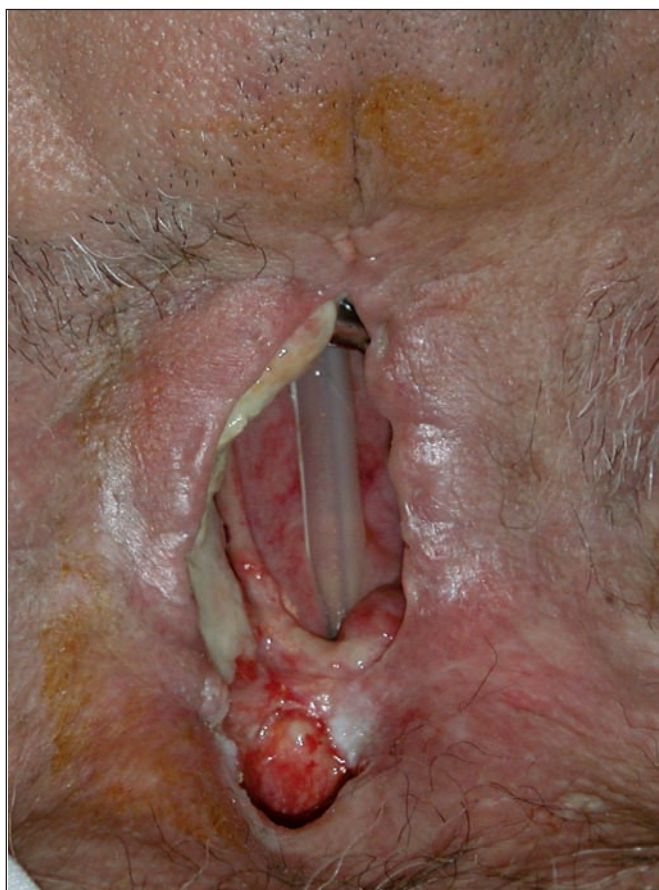

Fig. 10. Paciente 3. Vista anterior antes de la reconstrucción del segmento faríngeo.

El colgajo en isla fasciocutáneo basado en una perforante de la arteria mamaria interna es un colgajo fácil de realizar y que dadas su delgadez y su semejanza de color con respecto a las estructuras de cabeza y cuello, resulta de gran utilidad para la reconstrucción de estas zonas. En la mayoría de los casos es posible el cierre directo de la zona donante. Según Pascal y col. (3), el tamaño del colgajo puede alcanzar incluso los 10 cm de anchura por 25 cm de longitud y la longitud de su pedículo puede alcan-

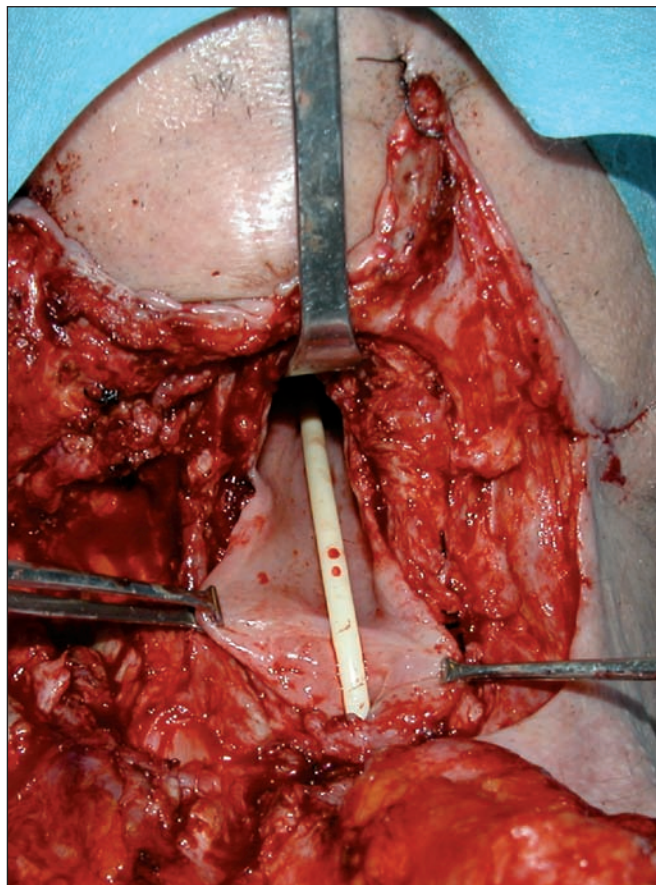


Fig. 11. Paciente 3. Defecto faríngeo de pared anterior de 5 X 8 cm de diámetro.

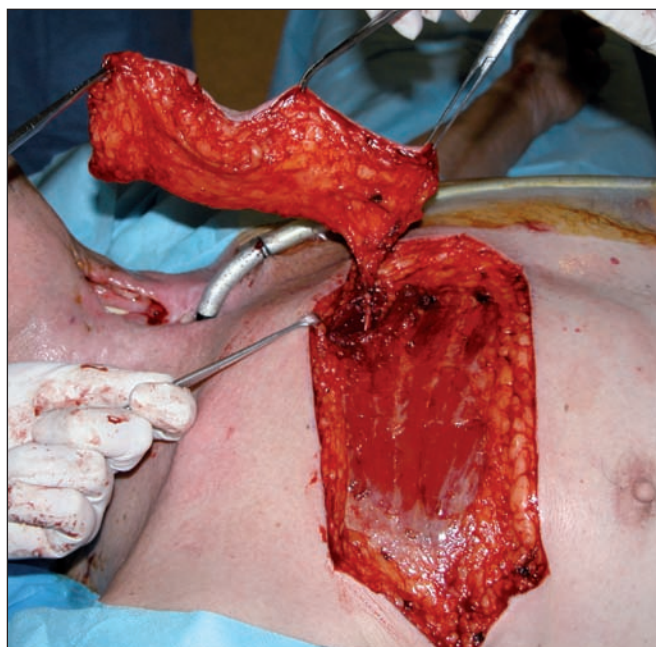


Fig. 12. Paciente 3. Colgajo disecado.

zar incluso los 10,5 cm con técnicas como la resección costal o la incorporación parcial de los vasos mamarios. Estas características confieren al colgajo IMAP la capacidad de alcanzar zonas bajas de la cabeza y la porción anterior del cuello como colgajo pediculado, si bien también es posible su uso como colgajo libre microvascularizado.

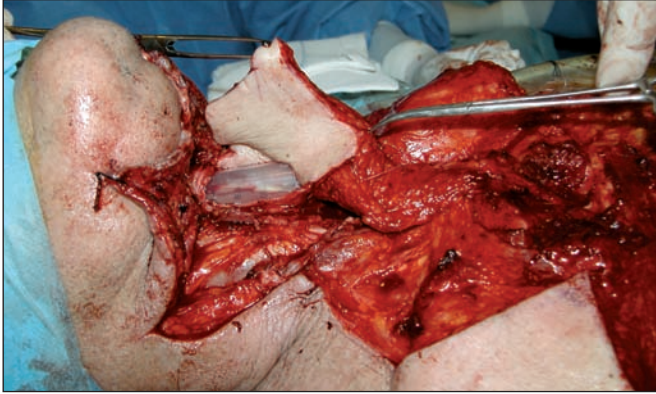


Fig. 13. Paciente 3. Adaptación del colgajo IMAP.

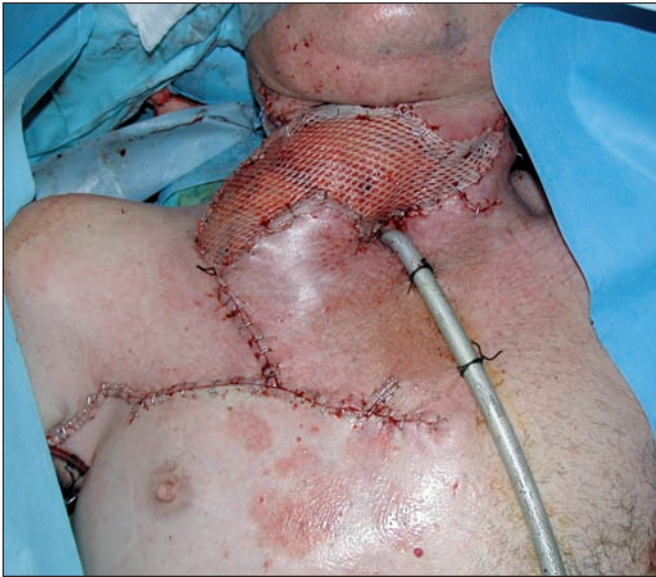

Fig. 14. Paciente 3. Resultado final tras cobertura mediante colgajo de músculo pectoral homolateral e injerto laminar de piel parcial malleado 1:3.

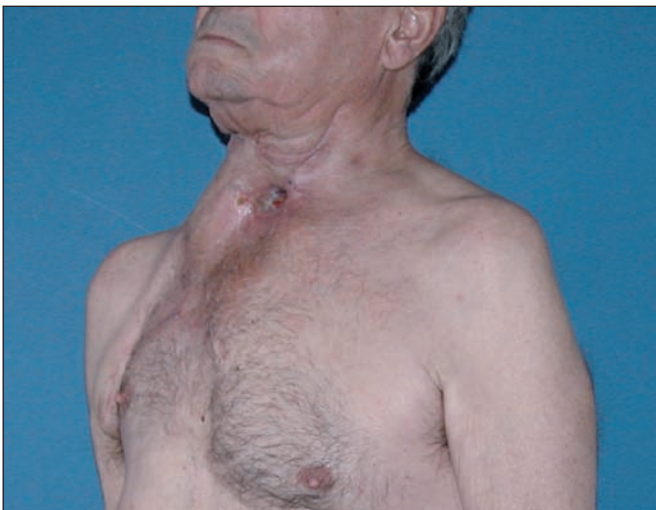

Fig. 15. Paciente 3. Postoperatorio a los 60 días. Vista oblicua derecha.

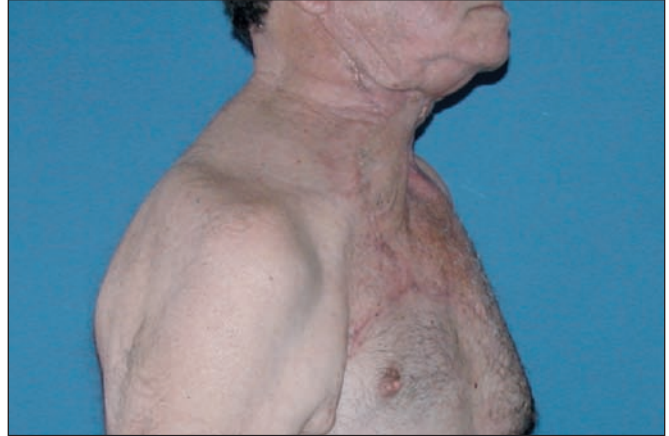

Fig. 16. Paciente 3. Postoperatorio a los 60 días. Vista oblicua izquierda.

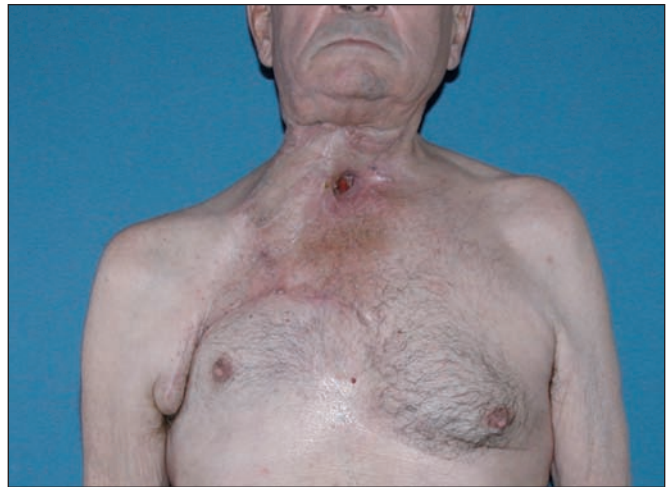

Fig. 17. Paciente 3. Postoperatorio a los 60 días. Vista frontal.

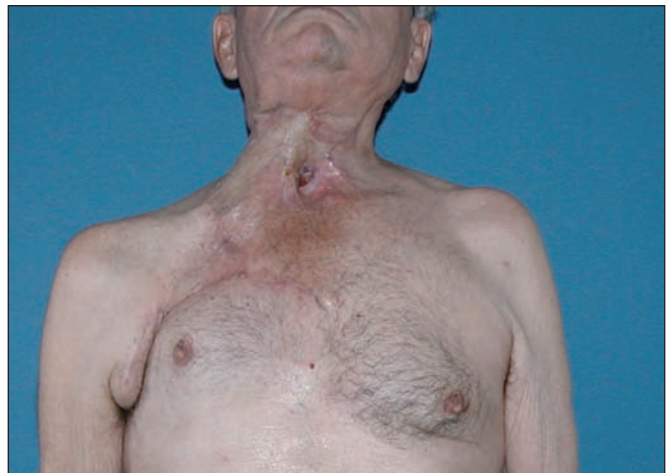


Fig. 18. Paciente 3. Postoperatorio a los 60 días. Vista frontal con extensión del cuello.

En nuestra experiencia, es posible una disección amplia del pedículo vascular desde la salida de la perforante a través de la fascia del músculo pectoral mayor, en un recorrido variable subfascial y suprafascial. La amplia disección subcutánea del pedículo aporta mayor facilidad en la adaptación del colgajo al prescindir de un segmento desepidermizado proximal para su tunelización. Por otro lado,

puede ser innecesaria la incorporación de un segmento de la arteria mamaria interna, lo que confiere al colgajo IMAP dos ventajas. La primera es la posibilidad de utilizar indistintamente los lados derecho o izquierdo del tórax sin comprometer una posible futura cirugía cardíaca, y la segunda, el que no es necesario realizar resección costal con la consecuente disminución del tiempo operatorio.

Los primeros en describir una aplicación clínica del colgajo IMAP fueron Yu y col. (6) en el año 2006. Estos autores lo utilizaron como colgajo pediculado para reconstrucción de defectos de pequeño o moderado tamaño en la región anterior baja del cuello y la escotadura esternal; en concreto, describen su utilidad para reconstrucción de traqueostomas. En este mismo año Morain y col. (2) describen su aplicación para reconstrucción de un defecto faríngeo parcial.

La reconstrucción faringoesofágica en pacientes que han recibido radioterapia es un reto para los cirujanos plásticos. Se trata de un tratamiento complejo en el que la técnica a utilizar va a depender de factores como el estado general del paciente, el tamaño del defecto mucoso (parcial o completo) y las condiciones de los tejidos circundantes. En la cobertura de defectos parciales de la circunferencia, las técnicas reconstructivas a utilizar engloban desde el cierre primario hasta la cobertura del defecto mediante un colgajo libre microvascularizado (7), siendo en nuestros días los colgajos radial y anterolateral del muslo dos de las opciones quirúrgicas más utilizadas (8).

Conclusiones

Sobre la base de su aporte vascular, el colgajo IMAP puede considerarse un refinamiento o una modificación del colgajo deltopectoral, fácil de realizar, seguro y con escasa morbilidad. La optimización de su pedículo vascular mejora su versatilidad y su adaptación, por lo que en caso de defectos faríngeos parciales de tamaño pequeño o mediano, aporta una cobertura de pared delgada y se puede realizar en menos tiempo que un colgajo libre microvascularizado.

Dirección del autor

Dr. Domingo Sicilia Castro
Urbanización Barros (Alta) 5.
41740 Lebrija, Sevilla. España
e-mail: drsicilia@terra.es

Bibliografía

1. **Koshima I, Soeda S.:** Inferior epigastric artery skin flap without rectus abdominis muscle. *Br J Plast Sur.* 1989; 42: 645.
2. **Morain WD, Hallock GG, Neligan PC.:** Internal mammary artery perforator flap. In: Blondeel PN, Morris SF, Hallock GG, Neligan PC, editors. *Perforator Flaps. Anatomy, technique and clinical applications.* St. Louis, Missouri: Quality Medical Publishing; 2006. Pp 429- 439.
3. **Pascal P.A. Schellekens, et al.:** Clinical application and outcome of the internal mammary artery perforator (IMAP) free flap for soft tissue reconstruction of the upper head and neck region in three patients. *Microsurg* 2010; 30:627.
4. **Pascal P.A. Schellekens, et al.:** Anatomy of the vascular pedicle of the internal mammary artery perforator (IMAP) flap as applied for head and neck reconstruction. *J Plast Reconstr Aesthet Surg* 2011; 64 (1), 53.
5. **Manfred S, Oskar CA, Harald B, Manfred F.:** The anatomic basis of the internal mammary artery perforator flap: a cadaver study. *J Plast Reconstr Aesthet Surg* 2010; 63, 191.
6. **Yu P, Roblin P, Chaevray P.:** Internal mammary artery perforator (IMAP) flap for tracheostoma reconstruction. *Head Neck* 2006; 28: 723.
7. **Gherardini G, Evans G.:** Reconstruction of the oral cavity, pharynx, and esophagus. In: Charles H. Thorne, Beasley R, Aston SJ, Bartlett SP Gurtner GC, Spear SL, editors. *Grabb and Smith's Plastic Surgery.* 6 th edition. Philadelphia 2007. Pp 447- 456.
8. **Morrissey AT, O'Connell DA, Garg S, Seikaly H, Harris JR.:** Radial forearm versus anterolateral thigh free flaps for laryngopharyngectomy defects: prospective, randomized trial. *J Otolaryngol Head Neck Surg.* 2010;39(4):448.