

# Engrosamiento peneano: complicación de lipotransferencia

## Penis enlargement: complication of lipotransfer



Conde, C.G.

Conde, C.G.\* , Soria, J.H.\* , Orduna, O.D.\* , Alcoba, E.\*\*

### Resumen

La solicitud de engrosamiento del pene por parte de los pacientes tiene un crecimiento sostenido. El empleo de grasa autóloga como relleno puede causar una deformidad que provoca un menoscabo funcional y estético.

Presentamos un caso de complicación que requirió de tratamiento quirúrgico.

### Abstract

Penis enlargement is a practice widely requested by the patients. The use of autologous fat transplantation can produce deformity and functional and aesthetic deficiency.

The authors present a clinical case of complication and its surgical resolution.

**Palabras clave** Faloplastia, Engrosamiento peneano, Complicaciones faloplastia.

**Código numérico** 620-650

**Key words** Phalloplasty, Penis enlargement, Phalloplasty complications.

**Numerical Code** 620-650

\* Cirujano Plástico

\*\* Anatomopatóloga

Centro Conde de Cirugía Plástica. Buenos Aires. Argentina.

## Introducción

A lo largo de la historia de la humanidad, las dimensiones de los genitales masculinos se han relacionado con el poder y con la capacidad de reproducción. Prácticamente todos los pueblos han demostrado la importancia que tiene este aspecto a través de las imágenes que han venerado, puesto de manifiesto en monumentos, construcciones arquitectónicas, tótems, etc. En el Siglo XX, los medios de comunicación masiva han contribuido a redescubrir el afán del hombre por poseer un miembro viril de grandes dimensiones. Esta nueva cultura, expresada en el incremento de solicitud de aumento del tamaño del pene por parte de los pacientes, ha encontrado respuesta en la ciencia médica. En los últimos 30 años se han desarrollado diversas técnicas para obtener tanto el alargamiento como el engrosamiento del pene.

Para lograr el engrosamiento peneano se utilizan actualmente dos tipos de elementos:

1. Como material biológico se emplean a modo de relleno la grasa obtenida del propio individuo, la dermis o el colágeno autólogo (1-4).
2. Como material heterólogo se dispone como implante inyectable del gel ruso, el ácido hialurónico, la Hidroxiapatita de calcio, siendo el más utilizado el PMMA (microesferas de polimetilmetacrilato) (5,6).

Cualquiera de estos productos puede provocar, en la zona receptora, reacciones difíciles de predecir con certeza. Como la colocación de estos materiales se realiza en las capas superficiales de cobertura del pene, cualquier irregularidad se manifestará de inmediato, con la consiguiente insatisfacción por parte del paciente. Tal es el caso que presentamos en este artículo, en el que un implante de grasa autóloga colocado en cantidades exageradas, origina una deformidad peneana que acarrea al paciente importantes trastornos, tanto funcionales como estéticos.

A modo de reseña anatómica debemos recordar que la estructura funcional del pene está constituida por el cuerpo esponjoso y por los dos cuerpos cavernosos. El cuerpo esponjoso es un elemento medial que corre ventralmente con respecto a los cuerpos cavernosos. Por su interior discurre la uretra y actúa como un sistema de amortiguación durante la erección. Estos elementos, que participan activamente en la erección, están cubiertos por una lámina denominada albugínea. Tiene una consistencia fibrosa y es muy resistente, con capacidad de soportar un gran peso. Su espesor en estado de flacidez es de 1-2 mm; se adelgaza durante la erección hasta llegar a 1/2 mm. La albugínea que cubre el cuerpo esponjoso es aun más fina.

La piel del pene no tiene un espesor regular en toda su extensión. Es más gruesa en la base y va decreciendo distalmente hasta llegar a la cara interna del prepucio, donde tiene características intermedias entre piel y mucosa. La piel del pene carece de hipodermis, por lo tanto, no posee adipocitos.

Sobre la albugínea, la piel se desliza fácilmente debido a la existencia de un sistema de fascias formado por la vaginal y la fascia de Buck (7-9).

## Caso clínico

Paciente de 34 años de edad que consulta por deformidad peneana secundaria a tratamiento reiterado de engrosamiento. Refiere que en el término de 8 meses se sometió a 3 sesiones de transferencia de grasa realizadas en su país por un profesional especializado (Fig. 1). A los 4 meses de la última infiltración comenzó a presentar dolor espontáneo que se incrementaba durante la erección, lo que le imposibilitaba para realizar el coito.

Al examen físico presenta un pene de tamaño exagerado dimensión horizontal (grosor), con irregularidades visibles que se comprueban a la palpación y que además resultan dolorosas. Se palpan tumores blandos y móviles de entre 1 y 3 cm. de diámetro.

La exploración clínica y los antecedentes de inclusión de grasa que refiere el paciente nos orientan el diagnóstico y la etiología del problema. Solicitamos como estudio complementario una linfografía radioisotópica para descartar un posible linfedema. El informe nos dice que los vasos linfáticos y los ganglios regionales están indemnes (10,11).

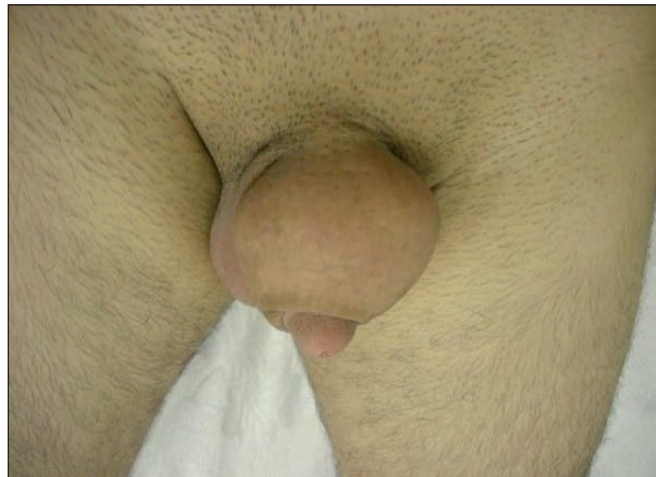

Fig. 1. Imagen del pene en la primera consulta.

## Tratamiento Quirúrgico

Planificamos la extirpación de las tumoraciones que causan la deformidad. En ambiente quirúrgico y bajo anestesia general, colocamos una sonda vesical Foley nº 16 con el objeto de tener control por el tacto del recorrido de la uretra y por tanto, también del cuerpo esponjoso que la aloja. Incidimos el pene en su línea media ventral (Fig. 2 y 3) y procedemos a disecar y extirpar cada una de las tumoraciones que se pudieron identificar, procurando no dañar las estructuras nobles del pene (Fig. 4 y 5). Una vez lograda la resección completa de las tumoraciones, efectuamos una hemostasia cuidadosa y cerramos la incisión por planos teniendo en cuenta las distintas capas tegumentarias del pene. Dejamos drenaje

(Fig.6 y 7). Al finalizar la intervención son visibles ya los cambios logrados (Fig.8 y 9).

En el estudio anatomopatológico se constató que las lesiones estaban formadas por glóbulos de grasa y algunas presentaban en su interior focos de citoesteatonecrosis (Fig. 10-12).

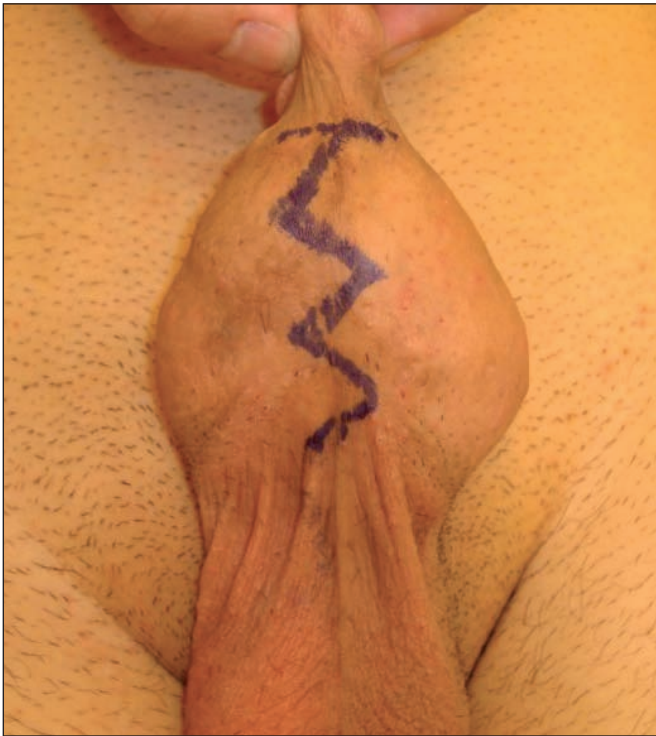

Fig. 2. Marcación previa.

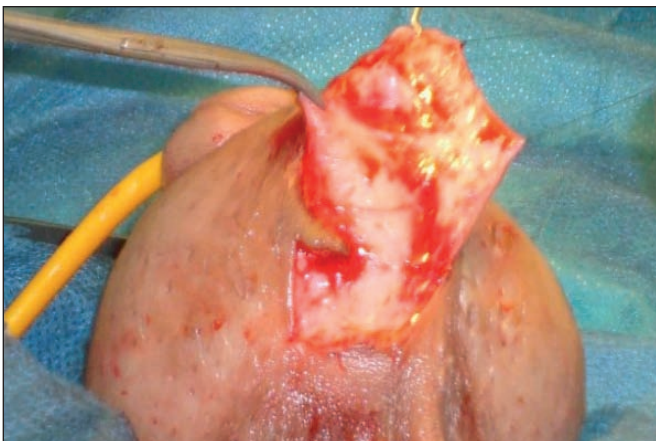


Fig. 3. Vía de abordaje ventral.

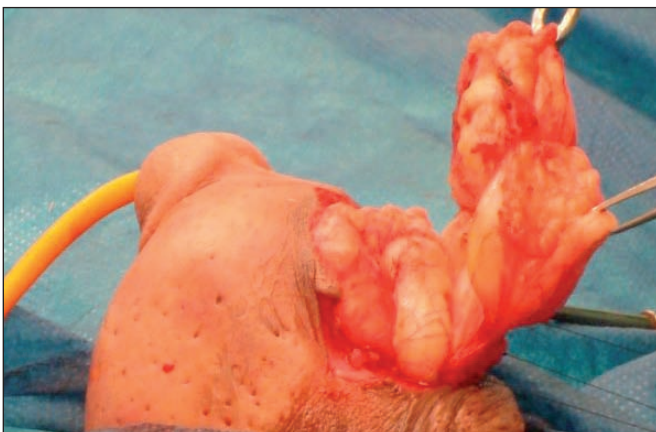

Fig. 4. Disección de las tumoraciones grasas.

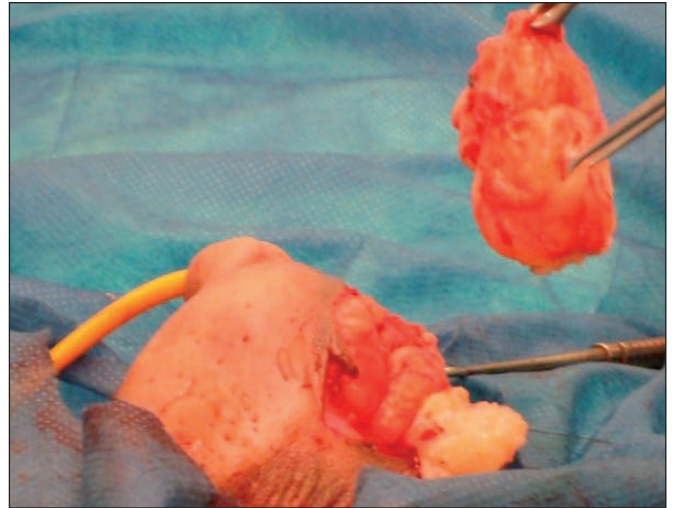


Fig. 5. Resección de las tumoraciones grasas.

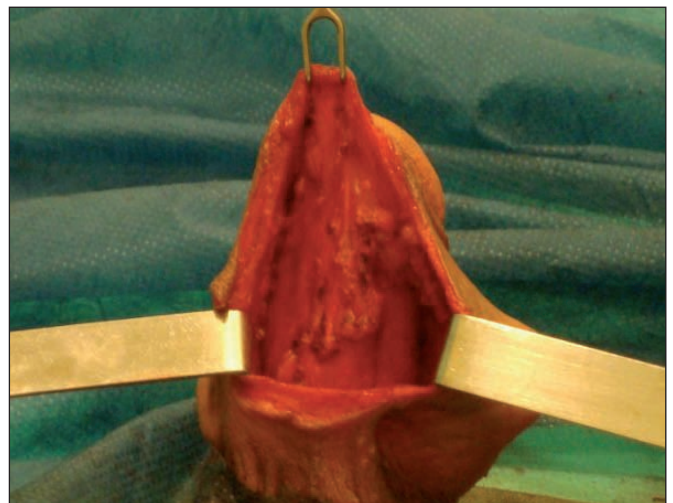

Fig. 6. Lecho cruento postresección.

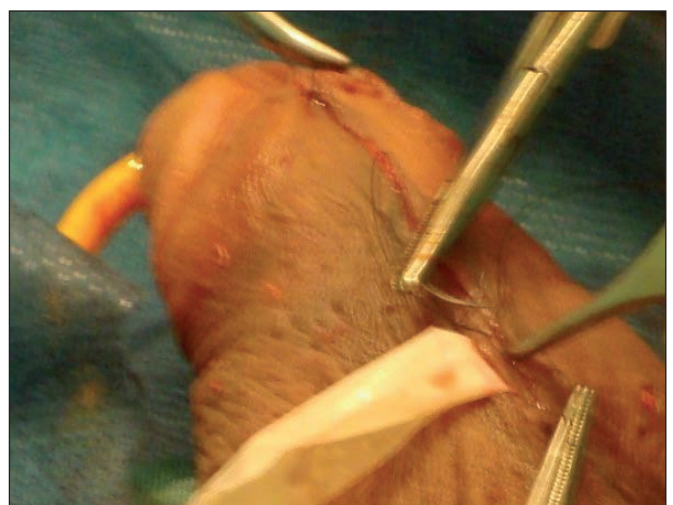


Fig. 7. Cierre por planos y colocación de drenaje.



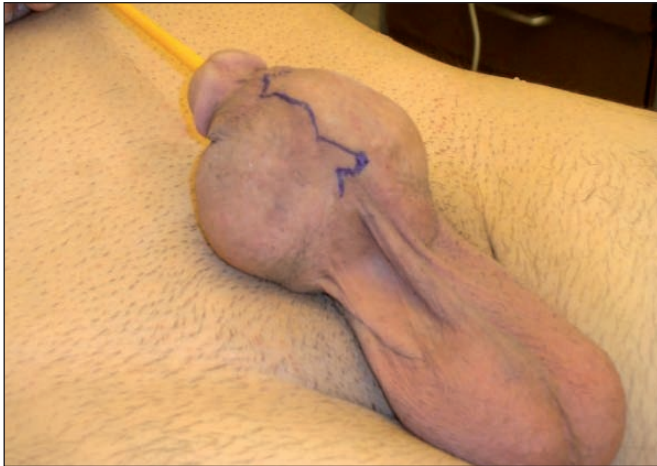

Fig. 8. Preoperatorio.

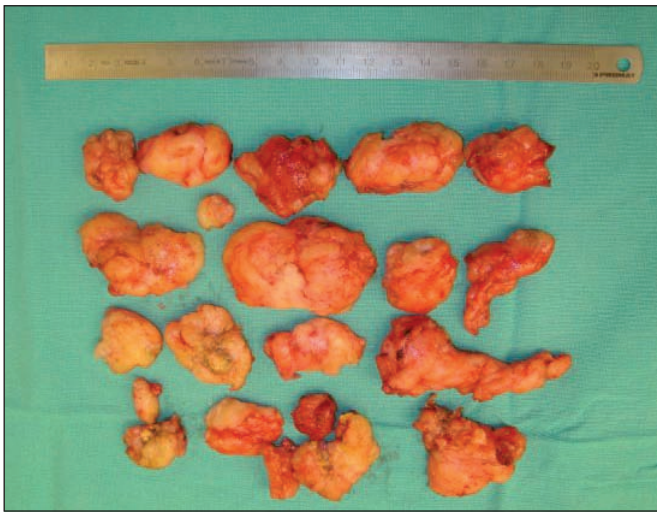


Fig. 10. Tejido graso resecaado.

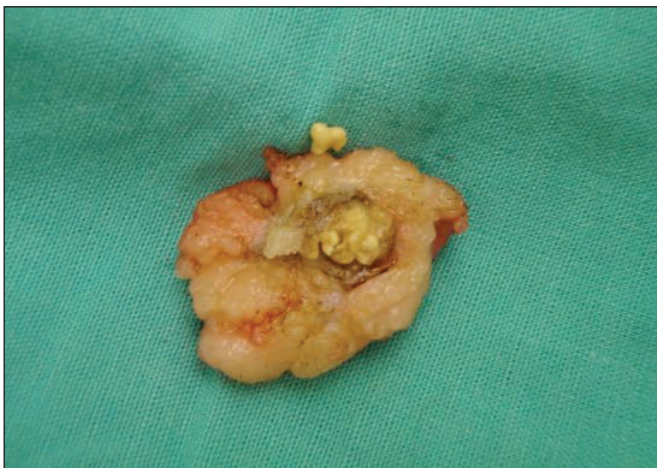

Fig. 11. Imagen macroscópica de foco de citoesteatonecrosis.

## Discusión

El empleo de distintas sustancias de relleno para lograr el engrosamiento peneano depende de varios factores, en los que el común denominador está relacionado con la preferencia personal de la persona que realiza la infiltración. Tanto los materiales de origen biológico como los de origen sintético han cumplido y cumplen una fun-

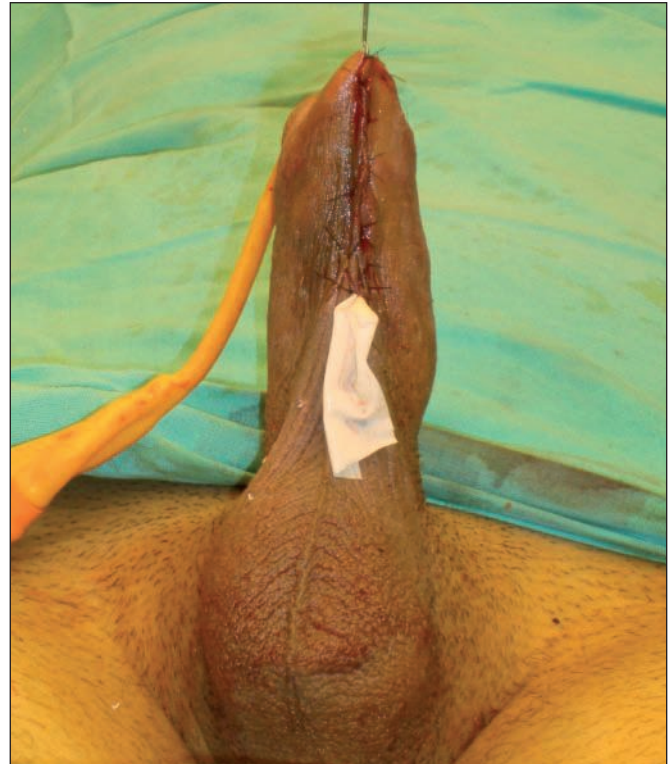

Fig. 9. Postoperatorio inmediato.

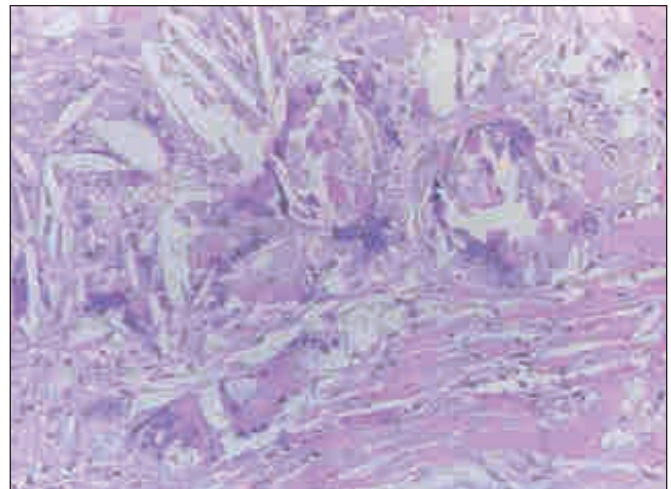


Fig. 12. Imagen de microscopía óptica de foco de citoesteatonecrosis (Hematoxilina-Eosina, 10x): granulomas colesterolénicos y reacción tipo cuerpo extraño.

ción satisfactoria (7,12). Estamos convencidos de que los resultados pocos felices o las complicaciones, obedecen más al manejo técnico insuficiente por parte del operador y dependen menos de la acción en sí del producto de relleno.

Debemos remarcar la necesidad de conocer las características anatómicas de la cubierta cutánea del pene. La colocación del material de relleno se debe efectuar en el espacio virtual existente entre la vaginal y la fascia de Buck. La cantidad de material a implantar debe ser moderada, evitando sobrepasar el límite de 40 cc (20 cc de cada lado), tal y como nosotros utilizamos en nuestra práctica. Este aspecto forma parte de nuestro protocolo de investigación de inclusión grasa a la que le agregamos PRP (plasma rico en plaquetas) cuando empleamos ma-

terial adipocítico como injerto (13,14). Creemos muy importante respetar este punto cuando empleamos grasa, teniendo en cuenta que un espesor exagerado dificultará la supervivencia del injerto. Prueba de ello, es el hallazgo de citoesteatonecrosis en el interior del glóbulo de grasa presente en el material extirpado del paciente. Sin embargo, es también menester reconocer un signo de alarma de inclusión desmedida, que es la aparición intraoperatoria de linfedema de prepucio. Este edema precoz no sólo comprime el glande, sino que además dificultará la micción en el postoperatorio inmediato. La situación más beneficiosa consiste en realizar el relleno en pacientes previamente circuncidados.

Cuando transcurrido un tiempo se produce una reducción notoria del volumen graso infiltrado, aconsejamos, basados en nuestra experiencia, repetir la inyección en un lapso no menor de 6 meses. Aún así, aunque se respete este tiempo mínimo de espera entre infiltraciones, invariablemente nos encontraremos con una fibrosis cicatricial que dificultará encontrar y avanzar a través del espacio virtual entre las fascias.

En la infiltración peneana de cualquier tipo de material, se debe tener la precaución de no herir la albugínea y los elementos nobles a los que ésta cubre, para preve-

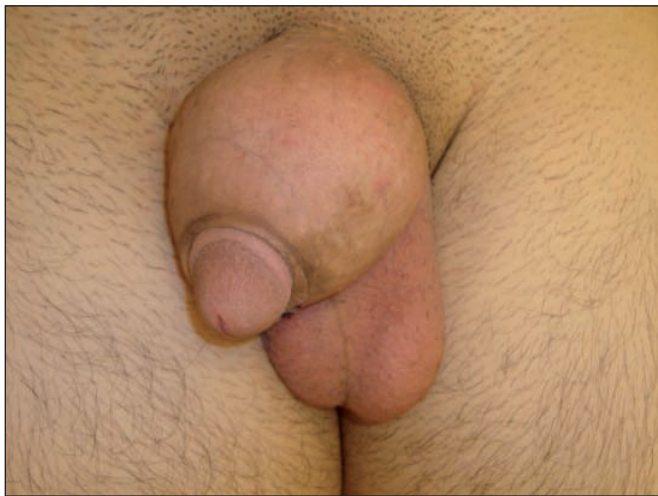

Fig. 13. Preoperatorio.



Fig. 14. Postoperatorio a los 18 meses.

nir así complicaciones mayores. No debemos soslayar el hecho de que está en juego la autoestima del paciente.

La incidencia de linfedema de genitales en el hombre a nivel mundial es del 3,22 %. Aunque sea una patología poco frecuente, se debe descartar cuando nos encontramos con un paciente como el que presentamos. El método de diagnóstico indicado para llevar a cabo este diagnóstico diferencial es la linfografía radioisotópica (10,11).

El tratamiento de elección ante este tipo de complicación consiste en la resección quirúrgica de la mayor cantidad de tumores identificables, extremando los cuidados para evitar, repetimos, lesionar los componentes eréctiles del pene. El resultado obtenido se pone de manifiesto en forma inmediata y se mantiene a largo plazo (Fig. 13 y 14).

## Conclusiones

El relleno con grasa para obtener el engrosamiento del pene puede provocar deformidad que además de resultar inestética puede afectar la función.

En caso de engrosamiento patológico, la linfografía radioisotópica es el estudio complementario útil para descartar un linfedema de pene y la resección quirúrgica es el tratamiento indicado para su resolución, logrando un resultado favorable.

## Dirección del autor

Dr. Claudio Gustavo Conde  
Colpayo 20 – Ciudad Autónoma de Buenos Aires  
(1405) República Argentina.  
e-mail: drclaudioconde@hotmail.com

## Bibliografía

1. **Giunta SX:** A demonstration of the autor's technique for "Staget Free Fat Transfer" for augmentation in cosmetic phalloplasty. 5th. Annual World Congress Meeting of the American Academy of Phalloplasty Surgeons. Florida, USA, Nov. 11, 2000.
2. **Gutstein RA:** The filtered fat method of autografting. 5th. Annual World Congress Meeting of the American Academy of Phalloplasty Surgeons. Florida, USA, Nov. 11, 2000.
3. **Moo-Veon Lee MD:** Augmentation phalloplasty using Dermal-Fat graft; report of 1021 cases. 3d. Annual American Meeting of the American Academy of Phalloplasty Surgeons. The Standard Club Chicago, Illinois, USA, Nov. 8, 1998.
4. **Whitehead ED:** Experience with Allograf Dermal matrix grafts for primary, revisionary and secondary girth enhancement. 5th. Annual World Congress Meeting of the American Academy of Phalloplasty Surgeons. Florida, USA, Nov. 11, 2000.
5. **Santos BOF:** Penile girth enhancement with Metacrill injection. 5th. Annual World Congress Meeting of the American Academy of Phalloplasty Surgeons. Florida, USA, Nov. 11, 2000.



6. **Lemperle G, Pletz R and Lemperle M:** First clinical experience with Arteplast (PMMA) injected beneath wrinkles and dermal defects. *Reconst Plast Surg.* 1992, 11:530.
7. **Santos BOF:** Bioplastia en el aumento del grosor y estética del pene. En Nácúl AM: Bioplastia, la Plástica Interactiva. Amolca. Bogota. 2009, Pp: 247-267.
8. **Testut L y Latarjet A:** Tratado de anatomía humana. Salvat Editores, Barcelona, 1983 T. IV, Pp:1001-1168.
9. **Werker PMN, Terng ASC; Kon M:** The prepuce free flap: Dissection feasibility study and clinical application of a super-thin flap. *Plast Reconst Surg* 1998 102(4):1075.
10. **Orduna OD y Piccione J:** Linfedema de los genitales masculinos externos. *Rev Arg Cir Plástica* 2001 7(3):109.
11. **Fernández García A, Fernández Pascual C, Santoyo Gil-López F:** Reconstrucción en linfedema peneano y escrotal secundario a hernia inguinal bilateral gigante. *Cir plást iberolatinoam* 2009 35(4):311.
12. **Suñol J, Rodríguez de los Ríos D, Siana JE:** Faloplastia de aumento. XXXI Congreso de la Sociedad Española de Cirugía Plástica, Reparadora y Estética. Madrid 25-28 Septiembre 1996.
13. **Planas J. Cervelli V., Pontón A., Planas G.:** Supervivencia a largo plazo de los injertos grasos. *Cir plást iberolatinoam* 2006 32(1):17.
14. **Stocchero IN, Stocchero GHF., Stocchero GF, et al:** Lipoinjerto laminar: un tratamiento prometedor con factores vasculares estromales para las vulvovaginitis crónicas. *Cir plást iberolatinoam* 2009 35(3):203.