

# Colgajo miocutáneo de trapecio bilateral para reconstrucción de región cervical posterior

## Bilateral trapezius myocutaneous flap for reconstruction of posterior cervical and occipital regions



Moretti, E.

Moretti, E.\* , Cal, I.O.\*\* , Galetto, M.\*\*\* , Londoño, L.\*\*\* , Nicola, T.\*\*\*\*

### Resumen

La cirugía reconstructiva para la resolución de defectos en la región cervical posterior y occipital muchas veces puede ser un verdadero desafío para los cirujanos plásticos. El colgajo miocutáneo de trapecio es una de las alternativas más utilizadas.

En este artículo describimos una variante técnica del colgajo miocutáneo de trapecio basada en un diseño cutáneo bilateral en V-Y, para reconstruir defectos producidos por dehiscencia de heridas con fístula de líquido cefalorraquídeo en región cervical posterior de 2 pacientes de 52 y 72 años, intervenidos quirúrgicamente por hernia discal cervical. Logramos una cobertura total del defecto en ambos casos, con un exitoso aislamiento biológico proporcionado por la importante superficie y volumen brindados por el tercio medio de ambos músculos trapecios. No hubo sufrimiento de los colgajos ni se manifestaron alteraciones en la funcionalidad de los hombros en ambos casos. El cierre del avance en V-Y se hizo sin tensión.

En conclusión, si bien existen distintas opciones para reconstruir la región posterior cervical y occipital, este nuevo diseño de colgajo miocutáneo de trapecio es una herramienta segura, de fácil ejecución, reproducible y que conserva la funcionalidad del hombro.

**Palabras clave** Reconstrucción cervical, Reconstrucción occipital, Colgajo de músculo trapecio, Fístula líquido cefalorraquídeo.

**Código numérico** 258-1583-158332

### Abstract

Reconstructive surgery for the resolution of defects in posterior cervical and occipital region can often be a challenge for plastic surgeons. The trapezius myocutaneous flap is one of the most used alternatives.

This article describes a technical variation of the trapezius myocutaneous flap based on a bilateral cutaneous VY design to reconstruct the defect caused by wound dehiscence with cerebrospinal fluid fistula in the posterior cervical region of 52 and 72 years old patients. Total coverage was achieved with a successful defect biological isolation given by the major surface and volume provided by the middle third of the two trapezoids. There was no suffering of the flaps and no problems with the functions. The closure of V-Y advance was without tension. No changes were manifested in the functionality of the shoulders.

In conclusion, although there are different options to reconstruct the posterior cervical and occipital region, this new design trapezius myocutaneous flap is a secure, easy to perform, reproducible and functional conservation of the shoulder.

**Key words** Cervical reconstruction, Occipital reconstruction, Trapezius muscle flap, Cerebrospinal fluid fistula.

**Numeral Code** 258-1583-158332

\* Jefe del Servicio de Cirugía Plástica, Estética y Reparadora.

\*\* Cirujano Plástico.

\*\*\* Médico Residente de Cirugía Plástica.

\*\*\*\* Neurocirujano.

## Introducción

Existen numerosos factores que pueden interferir en la cicatrización normal de una herida, entre ellos podemos citar: las infecciones, la desvitalización de tejidos, las técnicas de sutura inadecuadas u otros, como circunstancias subyacentes: diabetes, fármacos, edad, etc. Estas condiciones pueden favorecer y determinar, entre otras complicaciones posibles, la dehiscencia de la herida que en ciertas ocasiones es muy difícil de resolver, no solo por su tamaño sino también por su estado (contaminación-infección), muchas veces acompañado de fístulas que perpetúan y cronifican el defecto.

La zona cervical posterior a menudo está sujeta a estas condiciones, posiblemente debido en alguna medida a la tracción de los músculos paravertebrales y la menor irrigación de esta área con respecto a otras.

Si bien existen diversas opciones de reconstrucción, se acepta en general que los colgajos locales proporcionan una excelente similitud en color y textura para la cobertura de ciertos defectos.

El colgajo miocutáneo de trapecio está considerado como una herramienta muy útil en la reconstrucción de cabeza y cuello, ya que es simple, reproducible, proporciona tejido bien vascularizado y una importante superficie de aporte localizada muy cerca de esta región.

En la literatura aparecen descritas diferentes variantes de éste que se utilizan para reparar defectos extensos de distintas zonas de cabeza y cuello. Entre ellos se encuentran, el superior, lateral, inferior (posterior) y vertical (1-2).

En este trabajo describimos un nuevo diseño del colgajo miocutáneo de trapecio en forma bilateral y en V-Y para reparar dehiscencias postoperatorias en la región cervical posterior con fístula de líquido cefalorraquídeo.

### Anatomía

La anatomía del músculo trapecio y la disección de sus diferentes colgajos están bien descritas. Este músculo nace del hueso occipital, de las apófisis espinosas de la séptima vértebra cervical y de las diez primeras dorsales y en ocasiones, de las doce dorsales. Desde allí, las fibras musculares se dirigen convergiendo hacia afuera para terminar en la clavícula, el acromión y en la espina del omóplato.

El conocimiento de la anatomía vascular de este músculo y sus variaciones es fundamental para poder llevar a cabo con éxito los diferentes tipos de colgajos miocutáneos. El principal flujo arterial que llega al músculo trapecio y a la piel que lo recubre lo da la arteria cervical transversa por medio de las ramas descendentes superficial y profunda que ingresan a nivel de la base del cuello. La primera para el tercio medio del músculo, y la segunda para el inferior. La arteria descendente superficial, en ocasiones, nace del tronco tirobicervicoescapular y se denomina arteria cervical transversa y la arteria descendente profunda, en estas circunstancias, suele nacer directa-

mente de la arteria subclavia y se denomina arteria escapular dorsal.

Como conclusión, y según numerosas disecciones anatómicas del músculo trapecio, se puede determinar en relación a su irrigación que la porción del músculo y la zona de piel que lo recubre por encima del ángulo de la escápula está suplida por la arteria cervical transversa y que la porción que se encuentra por debajo de dicho ángulo lo está por la arteria escapular dorsal. Algunas de las fibras superiores que descienden de la inserción occipital están irrigadas por la arteria occipital, que ingresa al músculo a nivel de la apófisis mastoides y es rama de la arteria carótida externa. (2-3)

## Material y Método

**Caso 1.** Varón de 72 años de edad, sometido a una fijación cervical con prótesis e injerto de hueso de banco por hernia discal más inestabilidad de la columna cervical. Evolucionó en forma favorable hasta los 25 días de postoperatorio, momento en el que se constató una dehiscencia de la herida quirúrgica con fístula de líquido cefalorraquídeo (LCR) y exposición de las apófisis espinosas de columna cervical distal y de los injertos de banco, de más de 24 horas de evolución (Fig.1 y 2).

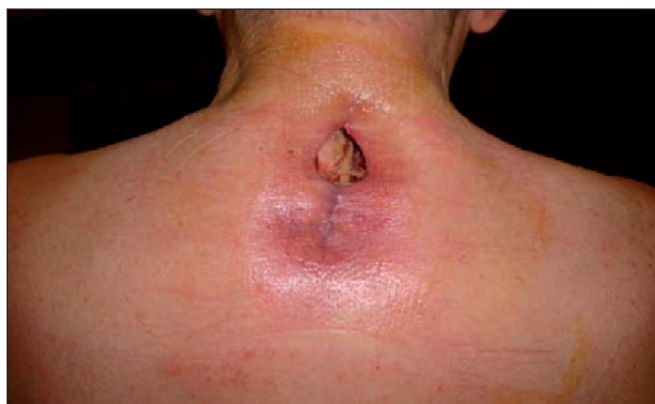

Fig. 1. Caso 1. Preoperatorio. Imagen frontal en la que se observa la región topográfica y la dimensión de la dehiscencia de la herida.

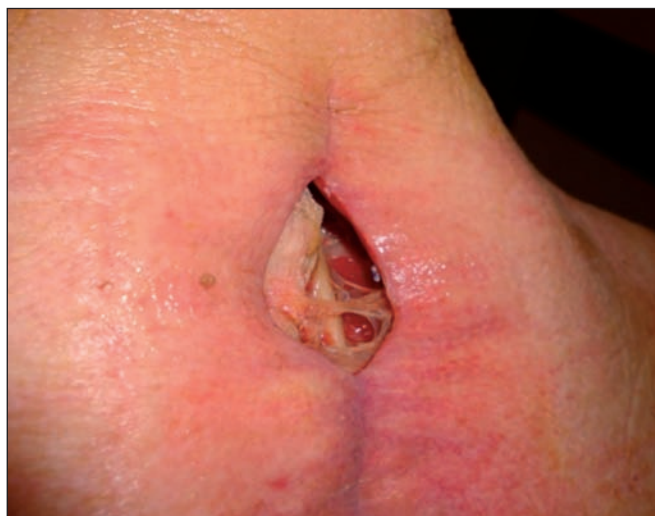

Fig. 2. Proyección oblicua en la que se identifican la exposición de las apófisis espinosas, el injerto de hueso y la retracción de los músculos paravertebrales.

Se procedió a tomar muestras para cultivo y tratamiento antibiótico en forma empírica con cefalosporina de primera generación, a la vez que ante el importante proceso inflamatorio existente, se decidió un cierre provisional de la herida colocando puntos de capitonaje para evitar la progresión de la dehiscencia y mantener los tejidos en posición. Se colocó también un pequeño drenaje (catéter k30) para dirigir la fístula de LCR (Fig.3).

A las 48 horas, previo informe bacteriológico del desarrollo de colonias Gram positivas en la muestra obtenida, planificamos la intervención quirúrgica con el objetivo de llevar tejido muscular bien irrigado para cubrir el defecto, cerrando la fístula y creando un aislamiento biológico de la zona. Para ello, programamos la ejecución de un colgajo miocutáneo de trapecio bilateral con diseño V-Y.

La confección de los colgajos se llevó a cabo con el paciente en decúbito ventral.

Su diseño se diagramó sobre la zona media y parte de la superior del músculo; de esta manera quedaría asegurada la irrigación del colgajo por la arteria cervical transversa y por parte de la arteria occipital en sus fibras superiores, sin abarcar el tercio inferior del mismo (Fig.4 A-C).

Realizamos un diseño V-Y cutáneo, bilateral, con ambas bases enfrentadas, y con la zona del defecto en el centro. De esta manera, al avanzar la V hacia la zona me-

dial se lograría cubrir el defecto en su totalidad. Durante la marcación procuramos dejar por lo menos 2 cm de separación del colgajo con el borde libre de la lesión para asegurarnos de poder reseca la totalidad de los tejidos contaminados (Fig. 5).

Al tratarse de una lesión sumamente profunda con exposición de la columna cervical y de parte del hueso de banco injertado, encontramos una importante retracción de los músculos paravertebrales y una pérdida de las inserciones vertebrales del músculo trapecio, seguramente como consecuencia de la desvitalización de los tejidos producto del avanzado proceso inflamatorio.

Tras retirar el drenaje previamente colocado y abrir los puntos capitonados, trazamos la incisión de piel y tejido celular subcutáneo identificando las fibras del músculo trapecio que seccionamos a lo largo de toda la V hasta su cara profunda, a expensas de la línea inferior del colgajo, liberándolo de parte de sus inserciones laterales, escapular y acromial. Una vez liberados ambos colgajos, realizamos una plicatura de los músculos paravertebrales para facilitar el avance medial de ambos y su posterior cierre en V -Y (Fig. 6-8).

No liberamos el colgajo por su cara profunda, por lo que no visualizamos el pedículo vascular del mismo.

Como resultado logramos 2 colgajos anchos, con volumen y superficie suficientes para rellenar el defecto en su totalidad. El cierre se realizó sin tensión, con puntos simples de tejido celular subcutáneo y piel (Fig.9). No colocamos drenajes en la zona.

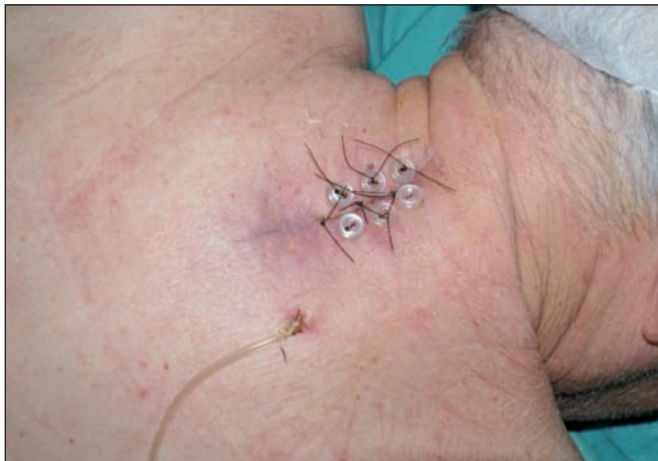

Fig. 3. Cierre transitorio con puntos capitonados utilizando 6 botones y colocación de tubo de drenaje para dirigir la fístula de LCR.

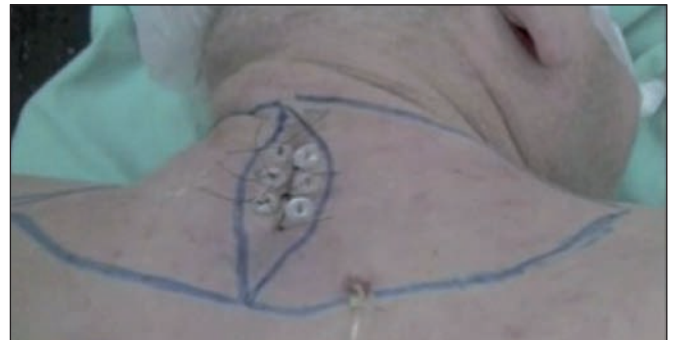

Fig. 5. Marcación preoperatoria del colgajo con diseño V - Y, con resección del tejido peri-dehiscencia contaminado.

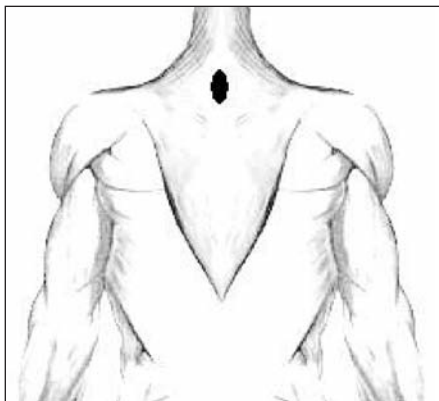


Fig. 4 A) Zona de defecto en región cervical posterior graficada.

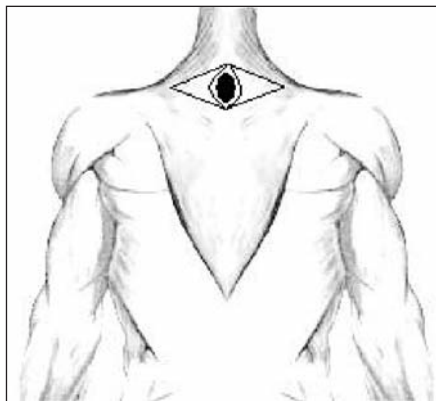


Fig. 4 B) Diseño del colgajo de trapecio en V-Y bilateral, con resección de bordes de herida. Se utiliza la zona medial de ambos músculos.

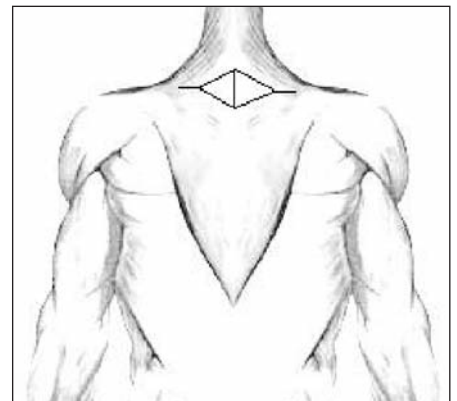


Fig. 4 C) Colgajos ya posicionados en región central del dorso conformando un doble diseño V-Y.

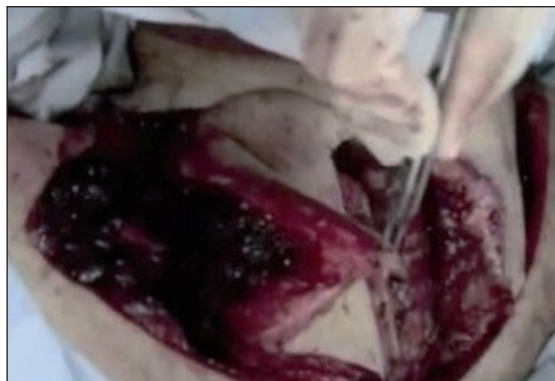

Fig. 6. Confección del colgajo, sección del músculo trapecio hasta su cara profunda sin liberar la misma, permitiendo de esta manera conservar el pedículo y el avance medial.

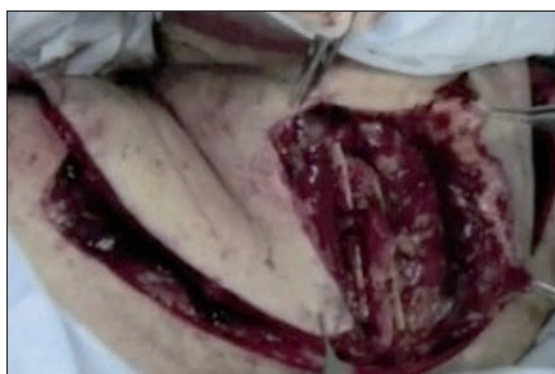

Fig. 7. Plicatura de los músculos paravertebrales que permite el aislamiento biológico del defecto.

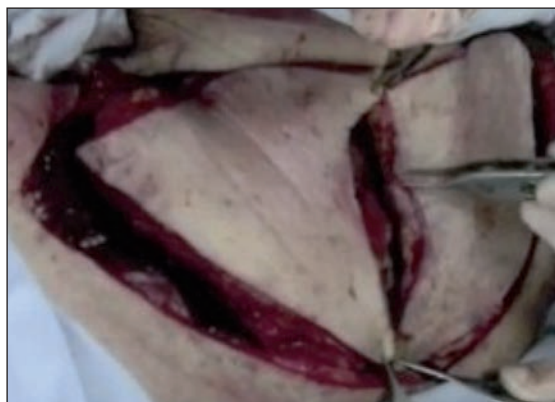

Fig. 8. Avance medial de ambos colgajos cubriendo el defecto en su totalidad.

El paciente presentó una buena evolución postoperatoria y se le otorgó el alta hospitalaria a las 48 horas de la intervención. Se le indicó limitar los movimientos de ambos brazos y evitar el decúbito dorsal hasta el día del control, que se fijó para el 4° día de postoperatorio. Constatamos la motilidad conservada de ambos miembros superiores.

Retiramos los puntos de sutura a los 15 días de la cirugía y se le permitió al paciente comenzar de forma progresiva con su actividad habitual a partir de los 20 días de la intervención.

En las Fig. 10 A y B podemos observar la función con-

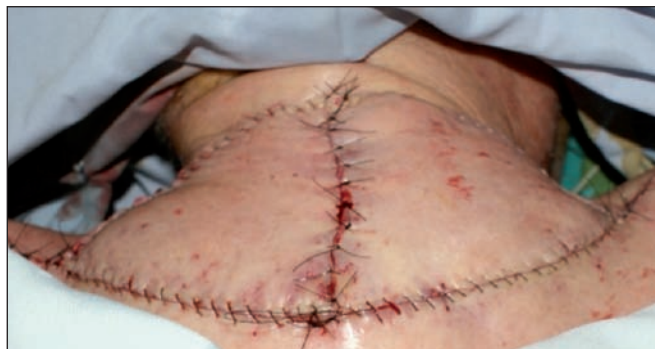

Fig. 9. Postoperatorio inmediato. Cierre sin tensión en 2 planos, tejido celular subcutáneo y piel.

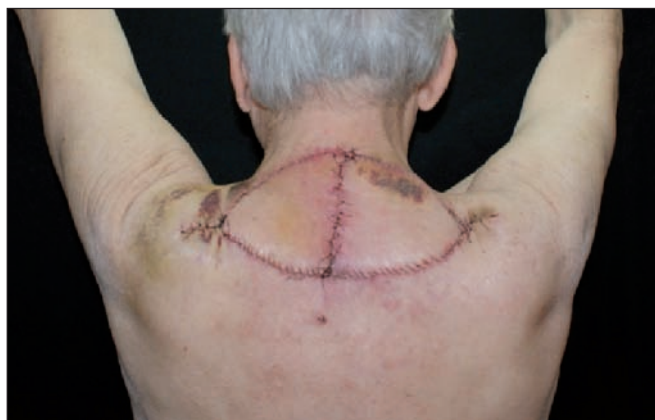

Fig. 10. A) Postoperatorio a los 15 días.

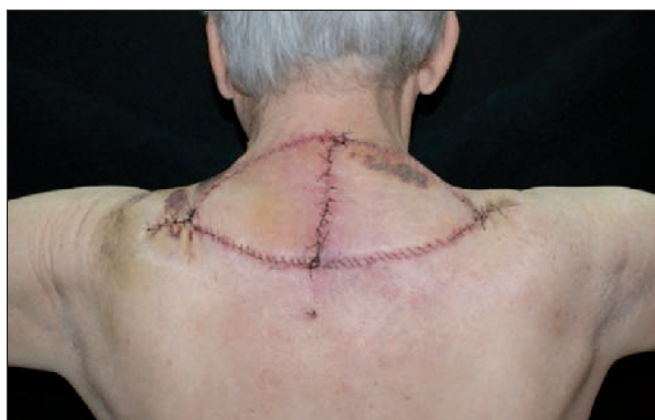

Fig. 10. B) Muestra la movilidad conservada de ambos hombros.

servada de los músculos de la cintura escapular, con normal elevación de los hombros, aducción y abducción de ambos brazos.

No hubo en la evolución presencia de hematomas, seromas o dehiscencia de la herida.

En las Fig. 11-13 se puede constatar la misma funcionalidad al año de evolución.

**Caso 2.** Varón de 52 años sometido a laminoplastia cervical C3–C7 con fijación con microplacas y microtornillos por presentar canal cervical estrecho con compresión medular. Como el caso anterior, evolucionó favorablemente hasta el día 30 de postoperatorio, momento en el que se constató una dehiscencia de herida con fístula de LCR y exposición de estructuras anatómicas de dicha región (Fig. 14 y 15).

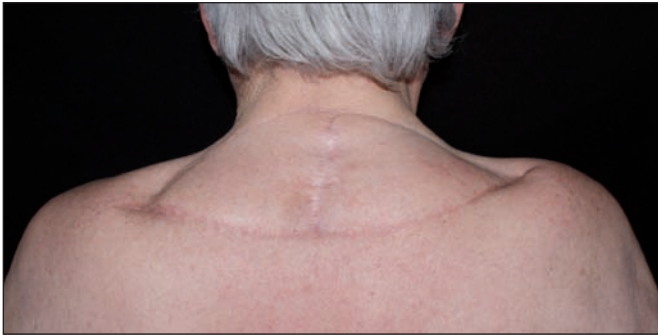

Fig. 11. Postoperatorio al año de la cirugía. Se observa la completa vitalidad de ambos colgajos.

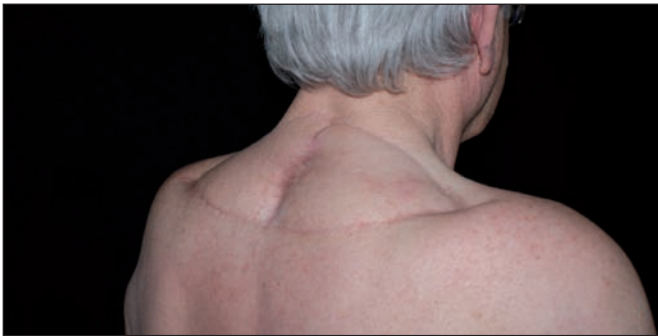

Fig. 12. Proyección oblicua de ambos colgajos.

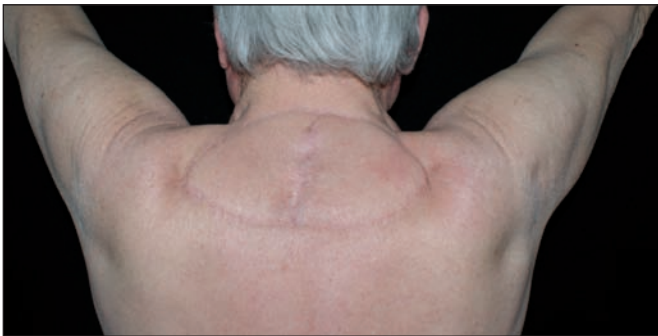

Fig. 13. Postoperatorio al año sin evidencias de compromiso funcional.

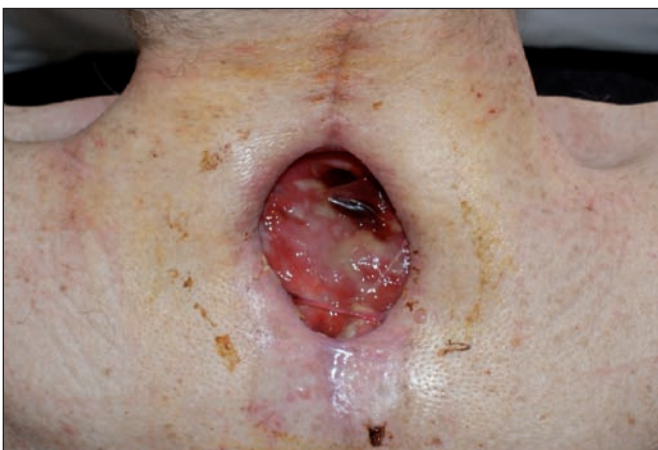

Fig. 14. Caso 2. Dehiscencia de herida cervical posterior a los 30 días de postoperatorio para fijación de columna cervical por canal medular estrecho con compresión medular.

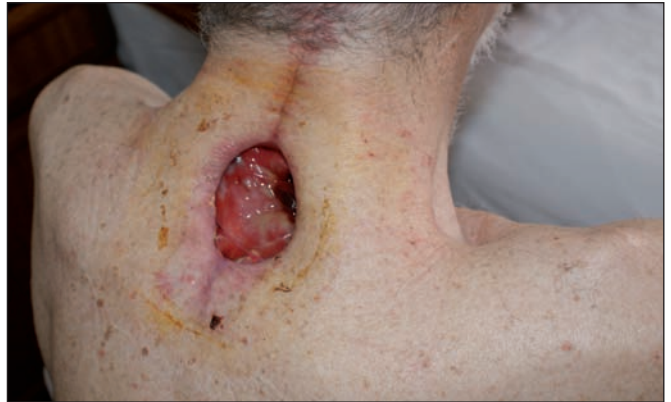

Fig. 15. Proyección oblicua del defecto.

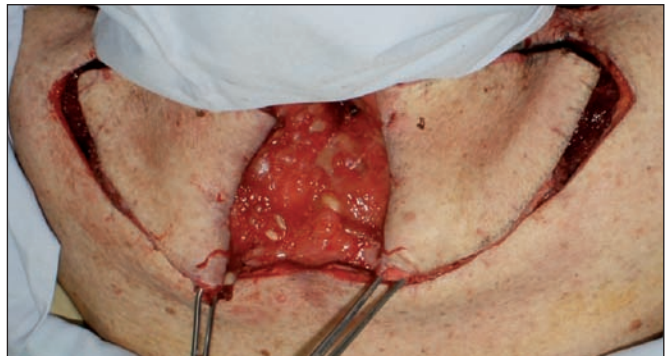

Fig. 16 A) Confección del colgajo de trapecio bilateral con diseño doble V-Y.

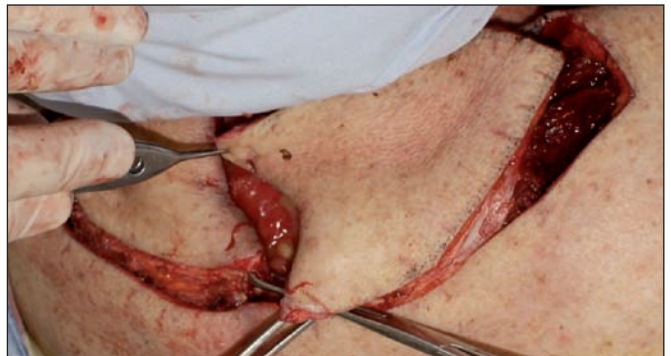

Fig. 16 B) Unión de ambos colgajos en la región medial cubriendo el defecto.

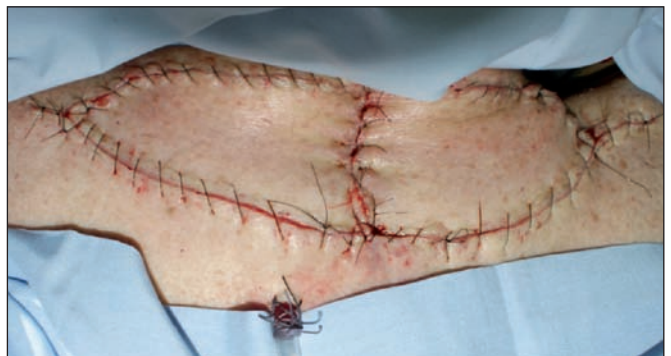

Fig. 17 Postoperatorio inmediato.

Procedimos a diagramar y confeccionar el mismo colgajo descrito para el caso anterior (Fig. 16 A y B). En el postoperatorio, colocamos un drenaje que se retiró al 5º día por presentar escaso débito serohemático (Fig. 17). El paciente evolucionó favorablemente con el mismo

plan de control e indicaciones. No hubo zonas de sufrimiento o necrosis de los colgajos y el paciente mantuvo una movilidad conservada de ambos miembros superiores (Fig. 18 A y B). El control a los 6 meses posoperatorio no evidenció alteraciones funcionales (Fig. 19 A-C).

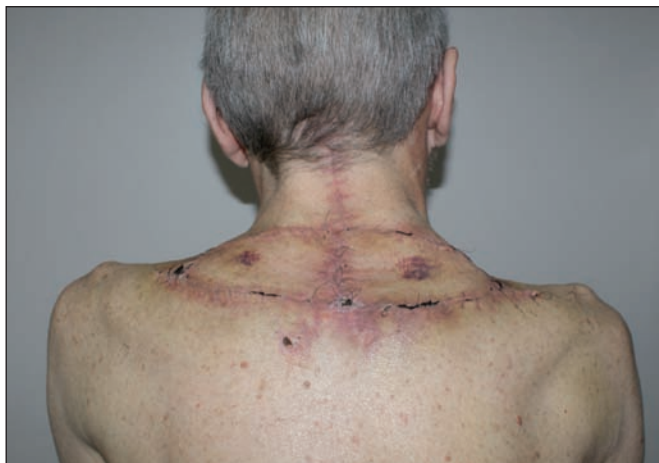

Fig. 18 A) Postoperatorio a los 15 días que muestra la vitalidad de ambos colgajos.

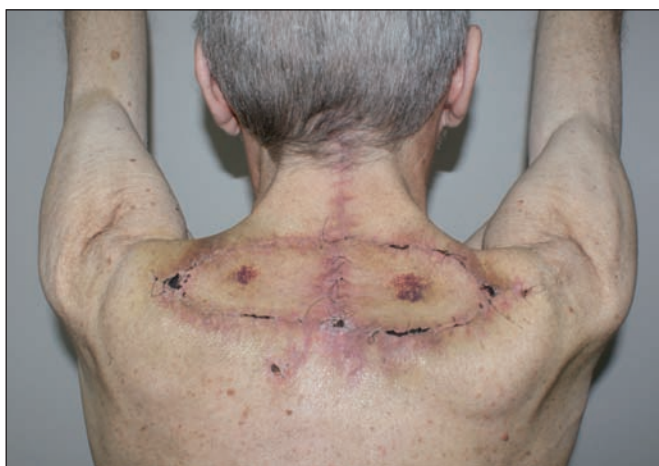

Fig. 18 B) No se evidencia alteración funcional.

## Discusión

El colgajo miocutáneo de trapecio está ampliamente reconocido como uno de los colgajos regionales de elección para la reconstrucción de cabeza y cuello. Existen muchas variantes de este colgajo descritas para su uso en la zona lateral de cuello y fundamentalmente en el área facial, pero pocas se refieren a su empleo en la región posterior del cuello y en el área occipital (4-6). Existen otros colgajos en la literatura para resolver estos defectos, tal es el caso de los colgajos con músculos paraespinales por ejemplo, etc. (7-10).

En este trabajo describimos una variante técnica del colgajo miocutáneo de trapecio basada en un diseño ya conocido en V – Y. La zona del músculo que se utiliza se nutre por la arteria cervical transversa y algunas ramas de la arteria occipital, por lo que es un colgajo seguro. La inervación del músculo, a cargo de las ramas del accesorio espinal y del tercer y cuarto nervios cervicales, no se afecta. Todas ellas pasan junto a la arteria cervical transversa por lo que se mantiene la función normal del hombro.

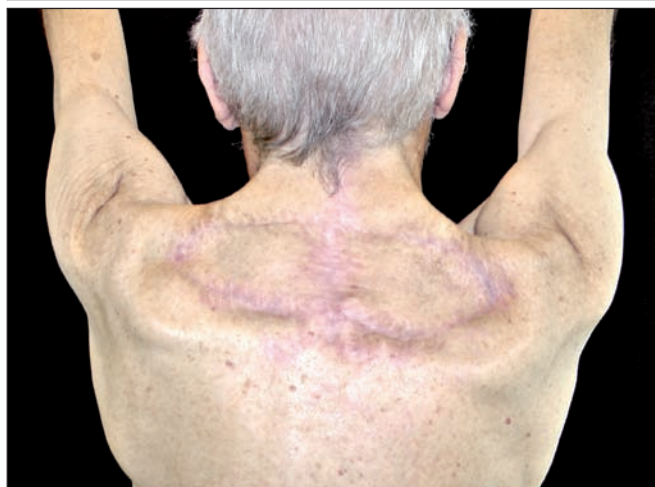
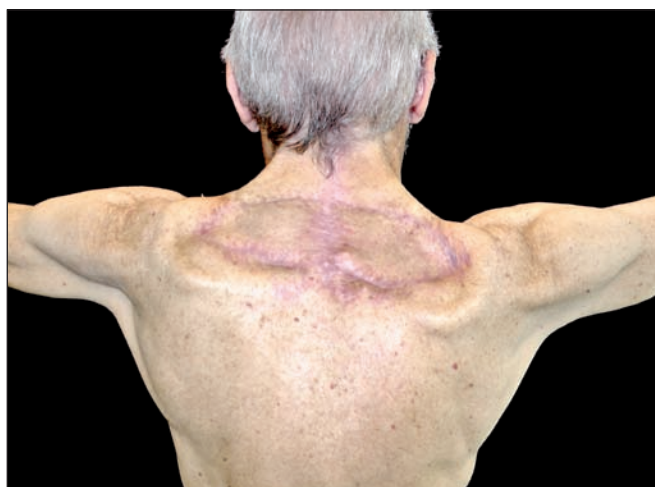
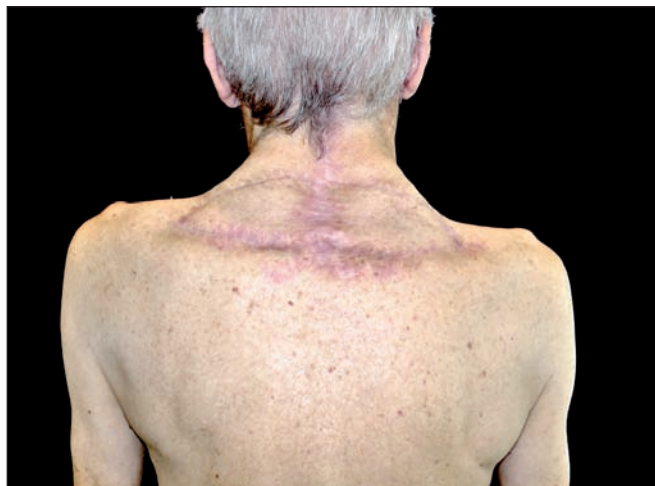Fig. 19 A-C) Postoperatorio a los 6 meses.

## Conclusiones

El colgajo miocutáneo de trapecio con todas sus variantes ya conocidas, es una excelente opción para reconstruir defectos de cabeza y cuello. La finalidad de este trabajo es demostrar que se puede aplicar a un colgajo miocutáneo ya conocido, un diseño de colgajo de avance en V–Y para resolver defectos en la región cervical posterior y occipital de manera segura y fácilmente reproducible.

## Dirección del autor

Dr. Ernesto Moretti  
Italia 1460,  
(2000) Rosario, Argentina  
e-mail: contacto@esteticacentrum.com.ar

## Bibliografía

1. **Demergasso, F., Piazza, M. V.:** Trapezius myocutaneous flap in the reconstructive surgery for head and neck cancer. *Am. J. Surg.* 1979, 138: 533-536.
2. **McCraw, J. B., Dibbell, D. G., and Carraway, J. H.:** Clinical definition of independent myocutaneous vascular territories. *Plast. Reconstr. Surg.* 1977, 60: 341-352.
3. **Taylor, G. I., and Palmer, J. H.:** The vascular territories (angiosomes) of the body: Experimental study and clinical applications. *Br. J. Plast. Surg.* 1987, 40: 113-141.
4. **Netterville, J. L., and Woo, D. E.:** The lower trapezius flap: Vascular anatomy and surgical technique. *Arch. Otolaryngol. Head Neck Surg.* 1991, 117: 73-76.
5. **Cole, I.:** The lower trapezius island myocutaneous flap for reconstruction of soft tissue of the lateral skullbase and neck. *Aust. N. Z. J. Surg.* 1997, 67: 452-456.
6. **Papadopoulos, O., Tsakoniatis, N., Georgiou, P., and Christopoulos, A.:** Head and neck soft-tissue reconstruction using the vertical trapezius musculocutaneous flap. *Ann. Plast. Surg.* 1999, 42: 457-458.
7. **Benito Duque, P. et al.:** Colgajo deltopectoral bilateral para el tratamiento de úlceras por radionecrosis en el cuello: Caso clínico. *Cir. plást. iberolatinoam.* 2006, 32 (3):.219-223.
8. **Ramón Vera, J.L. et al.:** Colgajo de piel en isla con pedículo fasciocutáneo para cuello: caso clínico. *Cir. plást. iberolatinoam.* 2009, 35 (2):159-162.
9. **Cido Carvalho, F.A.M. et al.:** Reconstrucción de nariz y labios en secuela de quemadura eléctrica. *Cir. plást. iberolatinoam.* 2009, 35(3):237-242.
10. **Dos Santos, L.F. et al.:** Colgajo de nuca para reconstrucción de lesiones en cuero cabelludo. *Cir. plást. iberolatinoam.* 2010, 36 (3):.263-272.