

Compromiso intestinal por quemadura eléctrica de alto voltaje. Caso clínico

Intestinal involvement by high voltage electrical burn. Case report



Arriagada, C.

Arriagada, C.*, Soto, C.*, Peña, V. *, Villegas, J.**

Resumen

Las quemaduras son una de las causas más importantes de discapacidad y mortalidad en todo el mundo. En las producidas por electricidad de alto voltaje, las manifestaciones sistémicas más frecuentes son la insuficiencia renal y las arritmias. La lesión visceral secundaria a una quemadura eléctrica es infrecuente y su tratamiento quirúrgico constituye un desafío.

En este artículo presentamos el caso clínico de un paciente con quemadura eléctrica de alto voltaje con compromiso de la pared abdominal y lesión intestinal secundaria.

Abstract

Burns are one of the leading causes of disability and mortality worldwide. In high-voltage electrical burns most common systemic manifestations are renal failure and arrhythmias. Visceral injury secondary to electrical burn is rare and its surgical management is challenging.

This article presents a case of a patient with high-voltage electrical burn with involvement of the abdominal wall and secondary bowel injury.

Palabras clave Quemadura, Quemadura eléctrica, Alto voltaje, Daño visceral.

Código numérico 154-15481-1546

Key words Burns, Electrical burn, High voltage, Visceral Injury.

Numeral Code 154-15481-1546

* Cirujano General, Servicio de Quemados.

** Cirujano Plástico, Jefe del Servicio de Quemados.

Hospital de Urgencia de Asistencia Pública Dr. Alejandro de Rio, Santiago, Chile.

Introducción

Las quemaduras son una de las causas más importantes de discapacidad y mortalidad en todo el mundo. Las producidas por electricidad de alto voltaje, o superior a 1000 voltios, se presentan con más frecuencia en el grupo etario laboralmente activo, entre los 20-59 años (1,2). Como consecuencia de este mecanismo lesional se producen daños cutáneos en los puntos de contacto, habitualmente en las extremidades. Las manifestaciones sistémicas más frecuentes son la insuficiencia renal y las arritmias. La lesión visceral secundaria a una quemadura eléctrica es infrecuente y su tratamiento quirúrgico constituye un desafío.

No hemos encontrado registro de casos similares al que presentamos en el Servicio de Quemados del Hospital de Urgencia Asistencia Pública (HUAP) de Santiago (Chile) y en la literatura científica existen escasos informes de pacientes con este tipo de lesión.

El objetivo de este trabajo es presentar el caso clínico de un paciente con quemadura eléctrica por alto voltaje y lesión visceral, tratado por el equipo multidisciplinario de quemados de nuestro hospital.

Caso clínico

Paciente de 40 años de edad, sin antecedentes mórbidos, que sufre quemadura eléctrica por alto voltaje tras contacto con cable eléctrico de alta tensión, que le produce quemadura en mano derecha, y posterior caída desde una altura de 5 metros. Es trasladado al Servicio de Urgencia del HUAP.

Ingresa intubado, en Glasgow 7, con taquicardia sinusal y normotenso. Presenta quemaduras de espesor parcial en cabeza, cara y tórax con una extensión superior al 9% de superficie corporal total (SCT) y profundas en cue-

llo, mano derecha e hipogastrio de 5,5% SCT, con un índice de gravedad de Garcés de 74,5 puntos (3). En la línea media infraumbilical, se evidencia quemadura de espesor total de la pared abdominal, además de evisceración de segmento de intestino delgado con escara secundaria a la quemadura (Fig.1).

En la evaluación secundaria evidenciamos además luxación de codo, que se reduce y estabiliza ortopédicamente y traumatismo craneoencefálico (TEC) cerrado que es evaluado por Neurocirugía, sin alteraciones en la exploración de imagen mediante tomografía axial computerizada (TAC) cerebral.

Entre los exámenes practicados en el momento del ingreso hospitalario destaca una creatinquinasa elevada con un valor máximo de 14.000 UI/L al tercer día, sin repercusión de la función renal. Durante la evolución, el paciente presenta disfunción de la coagulación y elevación de transaminasas hepáticas transitoria. No presentó alteraciones cardiovasculares.

El día del ingreso practicamos escarectomía de la lesión abdominal, que puso de evidencia un compromiso de segmento de intestino delgado, por lo que procedimos a realizar una laparotomía exploradora. Destacan a la inspección inicial un segmento de íleon de 30 cm de aspecto necrótico a 1 m de la válvula ileocecal, y una segunda lesión a 60 cm proximal a ésta, en donde se aprecian dos áreas necróticas en parche. Resecamos ambas lesiones con márgenes vitales amplios y realizamos dos anastomosis término-terminales íleo-ileales. Además, observamos una lesión necrótica en la pared anterior de la vejiga, que también resecamos, finalizando con un cierre por planos.

A continuación resecamos los tejidos desvitalizados de la pared abdominal y de los tercios mediales de ambos músculos rectos abdominales con sus vainas aponeuróticas. Decidimos cerrar la pared abdominal con colgajos bipediculados de los músculos rectos abdominales resi-

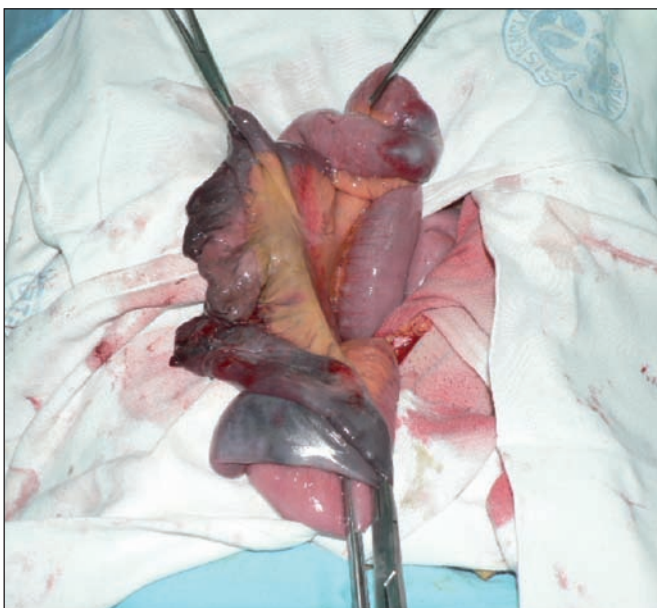


Fig. 1. Segmentos de intestino delgado necróticos secundarios a la quemadura abdominal por alto voltaje.

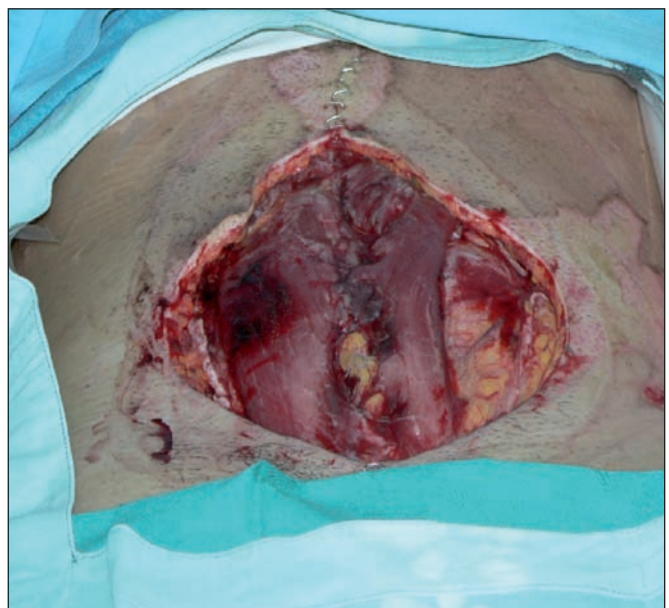


Fig. 2. Colgajos de músculo recto abdominal para cubrir el defecto de la pared.

duales sobre el peritoneo y llevar a cabo un afrontamiento de bordes de piel en los extremos de la lesión (Fig. 2.). Cubrimos todo con cura conectada a aspiración central controlada.

Realizamos también escarectomía y aseo de la quemadura de la mano derecha.

Al quinto día de postoperatorio realizamos un nuevo aseo quirúrgico en el que hallamos tejidos vitales sin evidencias de filtración anastomótica, por lo que optamos por cubrir el defecto cutáneo con heteroinjertos de porcino, manteniendo la sonda de aspiración conectada. Realizamos además escarectomía de quemadura cervical, resecao platismo, ambos músculos esternocleidomastoideos en forma parcial y vena yugular externa derecha. Cubrimos también con heteroinjertos de porcino.

Al noveno injertamos las zonas cruentas abdominal y cervical con injertos dermoepidérmicos autólogos, expandidos 3 x 1 en la zona abdominal y con lámina fenestrada en cuello. La zona donante de los injertos fue el muslo izquierdo en sus caras anterior y lateral (5% SCT).

El paciente no presentó complicaciones postoperatorias. Se le apoyó precozmente con nutrición parenteral e inició alimentación enteral al séptimo día de postoperatorio, con buena tolerancia y tránsito intestinal efectivo.

Fue dado de alta hospitalaria a los 71 días de hospitalización (Fig.3.)

Discusión

Las quemaduras son lesiones que se producen en los tejidos vivos debido a la acción de diversos agentes físicos: fuego, líquidos u objetos calientes, radiación, corriente eléctrica, frío, etc., que provocan alteraciones que van desde un simple eritema hasta la destrucción total de las estructuras. Existen también agentes químicos (cáusticos) y biológicos que pueden producir lesiones similares (4,5).

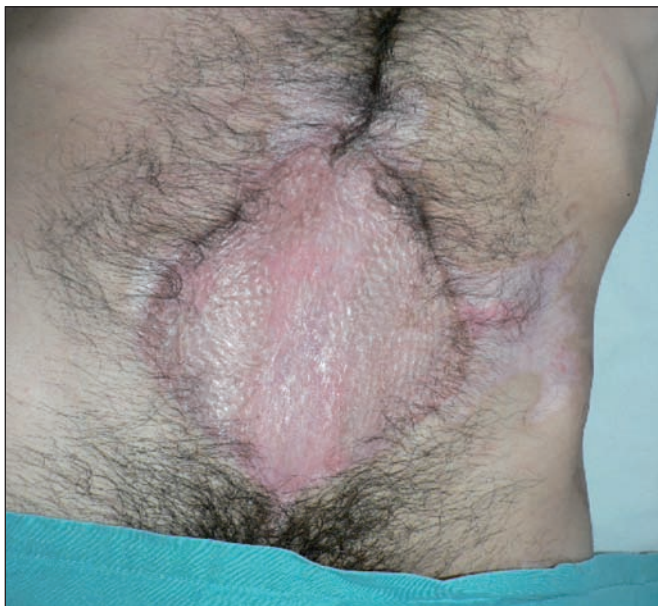

Fig. 3. Resultado final: injerto dermoepidérmico mallado sobre colgajos de músculo recto abdominal.

Las quemaduras son una de las causas más importantes de discapacidad y mortalidad en todo el mundo. Estudios epidemiológicos nacionales describen en relación a las quemaduras eléctricas una tasa de mortalidad 1-2/1.000.000 de habitantes y muestran además un incremento para todos los grupos etarios, particularmente entre los 20 y 59 años ($P < 0,001$) (1). Esto significa mayores desafíos para los médicos encargados de su tratamiento, dado que este tipo de lesión se asocia a trastornos neuromusculares, amputaciones y alteraciones funcionales (6, 7).

En la quemadura eléctrica, el daño se produce por el calor generado por la resistencia al paso de la corriente eléctrica a través del cuerpo, así como por el efecto directo al incendiarse la vestimenta. Se definen quemaduras por alto voltaje cuando la intensidad de la corriente eléctrica es mayor de 1.000 voltios) y por bajo voltaje cuando ésta es menor de 1.000 voltios.

Las lesiones por alto voltaje se asocian a accidentes laborales y a politraumatismos, además de otras lesiones menos frecuentes como cataratas. Epidemiológicamente, otra causa habitual de quemaduras por alto voltaje es como lesiones secundarias a la sustracción de cables de alta tensión (4). Los puntos de contacto más común para este tipo de quemadura son las manos y los pies y sus manifestaciones clínicas van desde el compromiso cutáneo, hasta el paro cardiorrespiratorio secundario a arritmias. La complicación más temida es el síndrome compartimental, que aún cuando es reconocido y tratado de forma oportuna, puede llevar muchas veces a la amputación de la extremidad (2).

Una presentación poco frecuente de este tipo de quemaduras es el compromiso visceral. En la literatura internacional existen escasos artículos que hablen de lesión gastrointestinal producida por este mecanismo lesional. Se describe compromiso de estómago, de asas de intestino delgado, de colon, de vejiga ya sea al momento de la primera evaluación o con posterioridad (8). La lesión visceral se puede o no acompañar de lesión cutánea abdominal. En la mayoría de los casos publicados existe una quemadura de la pared abdominal con compromiso de todo su espesor, hasta el peritoneo, con o sin evisceración. Encontramos un artículo que presenta un caso en el que se realiza una laparotomía exploradora precoz frente a la alta sospecha de lesión visceral sin evisceración clínica, pero con signos sugerentes de isquemia en la TAC (9), mientras que en otros casos se informa de la pérdida de parte de la pared abdominal y exposición de la víscera comprometida (10). Otra forma de presentación es la tardía, que se manifiesta como fístula enterocutánea (9).

En nuestro paciente, la lesión intestinal era evidente en el momento del examen físico, ya que la quemadura afectaba a todo el espesor de la pared abdominal y se acompañaba de evisceración del segmento de intestino afectado. Al interrogar detenidamente al paciente, éste nos contó como dato de interés que en el momento del

accidente vestía un cinturón con hebilla metálica y pantalón con botón metálico, lo cual dedujimos que habría sido el punto de contacto en la región abdominal.

El abordaje de este tipo de pacientes constituye un desafío para el médico encargado de su tratamiento, ya que a la morbimortalidad propia de la quemadura eléctrica se agregan los riesgos del compromiso visceral que vienen dados por perforación, peritonitis y sepsis (11). Debido a esto, es fundamental frente a un quemado eléctrico por alta tensión mantener un alto nivel de sospecha de lesión visceral y realizar una laparotomía exploradora precoz y resección de la zona o segmento comprometido con amplios márgenes vitales. En el caso de lesiones de intestino delgado en el contexto de un paciente previamente sano y sin sepsis, es posible llevar a cabo la resección con anastomosis primaria (10).

El tratamiento de la pared abdominal va a depender de factores propios del paciente como: la cantidad de tejido perdido, la contaminación intraabdominal inicial, el estado general del paciente, y de factores técnicos como: recursos físicos y experiencia del centro hospitalario en el que se le atiende.

Basándonos en esta experiencia, consideramos fundamental practicar una laparotomía precoz frente a la sospecha clínica o de imagen de la existencia de una lesión visceral asociada, evitando de esta manera una sepsis de foco abdominal. Por otra parte, el tratamiento precoz de las complicaciones intraabdominales permite un abordaje más conservador del paciente, disminuyendo las ostomías y su comorbilidad asociada. Cuando es posible, es preferible manejar el defecto abdominal conservando los propios tejidos y restaurando la línea media. En el caso que presentamos, optamos por realizar un cierre primario de la pared abdominal con colgajo bipediculado de recto abdominal que se avanzó hacia la línea media, y sobre éste, colocar inicialmente una cura conectada a aspiración continua; después llevamos a cabo una cobertura transitoria con heteroinjertos y finalmente, con autoinjertos dermoepidérmicos una vez constatada la integridad de las anastomosis intestinales que se habían realizado. Otras alternativas para reparar la pared abdominal serían el uso de mallas y de sustitutos dérmicos (9).

Conclusiones

El tratamiento de un paciente con quemadura eléctrica por alta tensión constituye un desafío, ya que asociadas a la lesión cutánea, se pueden presentar complicaciones que afectan a los distintos sistemas del organismo, así como a lesiones traumáticas. Si bien el compromiso visceral secundario a la quemadura eléctrica es infrecuente, hay que mantener un alto nivel de sospecha basado en las circunstancias en las que ocurrió la quemadura, ya que a la morbimortalidad propia de la quemadura, se agrega el riesgo de una lesión visceral inadvertida.

Dirección del autor

Dr. Cristian Arriagada Irarrazaval
Avenida Pte Kennedy 5334, dpto 51
Vitacura, Santiago de Chile
CP 7630586. Chile
email: drcarriagadai@gmail.com

Bibliografía

1. **Danilla S, Pastén JA, Fasce G, Díaz V, Iruretagoyena M.:** Mortality trends from Burn Injuries in Chile: 1954-1999. *Burns* 2004; 30: 348-356.
2. **Villegas J, Torres E, Pedreros C, Singh P, Longton C, et al.:** Mortalidad tras un año de protocolización en el manejo del paciente quemado. *Rev Chil Cir* 2010; 62(2):144-149.
3. **Garcés M.:** Pronóstico vital en quemados. En Garcés M, Artigas R, Ed.. Quemaduras. Santiago, Chile: Sociedad de Cirujanos de Chile; 1995. Pp. 79-83.
4. **Mangelsdorff G, García-Huidobro MA, Nachari I, Atenas O, Whittle S, Villegas J.:** La quemadura eléctrica por alto voltaje es un factor predictor de mortalidad en pacientes Grandes Quemados. *Rev Med Chile* 2011; 139(2):177-181.
5. **Sciaraffia C, Andrades P, Wisnia P.:** Quemaduras. En Andrades P, Sepúlveda S. Cirugía Plástica Esencial 1º Edición, Santiago de Chile, Ed. Universidad de Chile, 2005, Cap. 7, Pp.87-110.
6. **Cido Carvalho, F.A.M. et al.:** Reconstrucción de nariz y labios en secuela de quemadura eléctrica. *Cir. plást. iberolatinoam.*, 2009, 35 (3): 237-242.
7. **Vargas Naranjo, S. et al.:** Factores de riesgo para el desarrollo de infecciones intrahospitalarias en pacientes quemados. Hospital S. Juan de Dios, Costa Rica: Enero 2003-Diciembre 2005. Parte II. *Cir. plást. iberolatinoam.*, 2009, 35 (4):303-309.
8. **Yang JY, Tsai YC, Noordhoff MS.:** Electrical burn with visceral injury. *Burns Incl Therm Inj.* 1985; 11(3):207-212.
9. **Honda T, Yamamoto Y, Mizuno M, Mitsusada M, Nakazawa H, Sasaki K, Nozaki M.:** Successful treatment of a case of electrical burn with visceral injury and full-thickness loss of the abdominal wall. *Burns.* 2000; 26(6):587-592.
10. **Zhong DC.:** Intestinal perforation caused by severe electrical burn: report of 5 cases. *Zhonghua Wai Ke Za Zhi.* 1993; 31(11):671-672.
11. **Haberal M, Uçar N, Bayraktar U, Oner Z, Bilgin N.** Visceral injuries, wound infection and sepsis following electrical injuries. *Burns* 1996 Mar; 22(2):158.161.