

# Colgajo dermoglandular de apoyo en mastopexia con implantes. Técnica de la hamaca

## Dermo-glandular supporting flap in mastopexy with implants. Hammock technique



Alí, A.

Alí, A.\* , Zuleta-Bechara, C.\*\* , Vassaro, V.\*\*\*

### Resumen

La ptosis mamaria es consulta frecuente en la práctica del cirujano plástico, y las opciones quirúrgicas para su corrección son múltiples.

A pesar de los avances en el tratamiento de esta alteración, los resultados impredecibles y las posibles complicaciones siguen siendo frecuentes, sobre todo cuando se asocia la colocación de implantes mamarios. La dehiscencia de la herida, la exposición del implante y la modificación de la forma de la mama, en especial del polo inferior, pueden estar presentes a corto o largo plazo en las pacientes sometidas a cirugía de pexia mamaria con implantes.

Presentamos una nueva técnica quirúrgica para suspensión y protección del polo inferior de la mama a partir de un colgajo dermoglandular de pedículo interno inferior que llamaremos "hamaca". Este colgajo, nos permite mantener más estable la forma de la mama a lo largo del tiempo y brindar así una mayor protección al implante en caso de dehiscencia de la herida.

### Abstract

Breast ptosis is a disease frequently consulted to plastic surgeons and countless surgical options are available for its correction. Despite significant breakthroughs in the treatment of such disease, unexpected outcomes and complications, primarily when associated with breast implants, frequently occur. Wound dehiscence, implant exposure and breast shape alteration, particularly that of the lower breast pole, may be experienced by patients either at a short or long term following a mastopexy with breast implants.

We present an overview of a newly-developed surgical technique based upon the use of an internal inferior dermo-glandular pedicle flap referred to as "hammock", aimed at ensuring the lower breast pole adequate support and protection. This flap allows for breast shape preservation over time including enhanced implant protection in the event of wound dehiscence.

**Palabras clave** Ptosis mamaria, Mastopexia, Implantes mamarios.

**Código numérico** 5210-5211-52114

**Key words** Mammary ptosis, Mastopexy, Breast implants

**Numeral Code** 5210-5211-52114

\* Cirujano Plástico y Reparador. Profesor Adjunto. Carrera de Cirugía Plástica de la Pontificia Universidad Católica Argentina. Buenos Aires, Argentina.

\*\* Cirujano Plástico y Reparador. Pontificia Universidad Católica Argentina, Buenos Aires. Argentina.

\*\*\* Cirujano Plástico y Reparador. Jefe del Servicio de Cirugía Plástica del Hospital de Morón. Provincia de Buenos Aires. Miembro del Consejo Académico de la Universidad Católica Argentina. Buenos Aires. Argentina.

## Introducción

La ptosis mamaria es causa de consulta cada vez más frecuente en el consultorio del cirujano plástico. Este descenso de la mama se debe a múltiples factores como: la acción de la gravedad, el cambio dinámico que se produce después del amamantamiento, el gran volumen de las mamas, etc. (1) Esta situación puede darse tanto en mamas que no han sido sometidas a cirugía de aumento, como en aquellas que sí han pasado por este tipo de intervención.

La mastopexia es una cirugía destinada a restablecer la forma cónica y elevada en una mama que ha descendido y perdido su forma (2-4). La mejoría lograda no es definitiva, ya que el tiempo y la fuerza de la gravedad van a conspirar con el resultado obtenido por las manos del cirujano plástico.

Existe una gran cantidad de técnicas quirúrgicas para el tratamiento de la mama ptósica y en todas ellas la evolución dinámica de la mama es impredecible, más aún si la cirugía va acompañada de la colocación de un implante (5-8).

Describimos un colgajo dermoglandular basado en un pedículo perforante interno inferior de la arteria mamaria interna, en forma de hamaca, que permite dar mayor estabilidad al resultado a largo plazo de la mastopexia ya que el implante se apoya sobre él y no sobre la cicatriz vertical, disminuyendo al mismo tiempo la posibilidad de dehiscencia de la herida y de extrusión de la prótesis.

Al mismo tiempo, evaluamos el procedimiento en 15 pacientes operadas con la técnica descrita, las complicaciones sufridas y los resultados estéticos obtenidos.

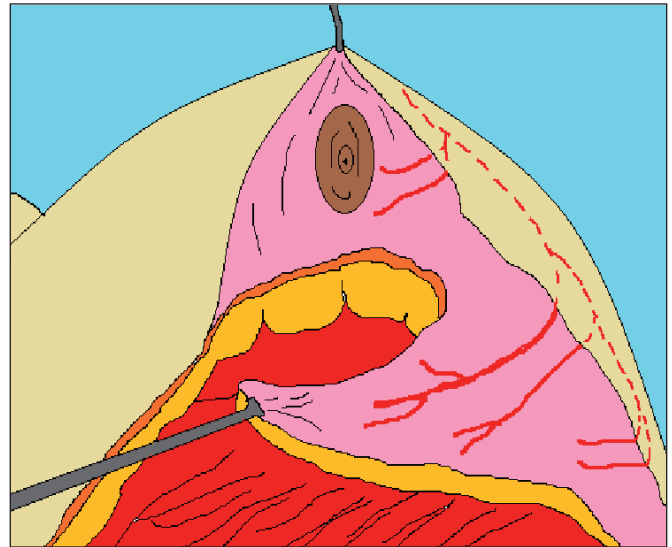
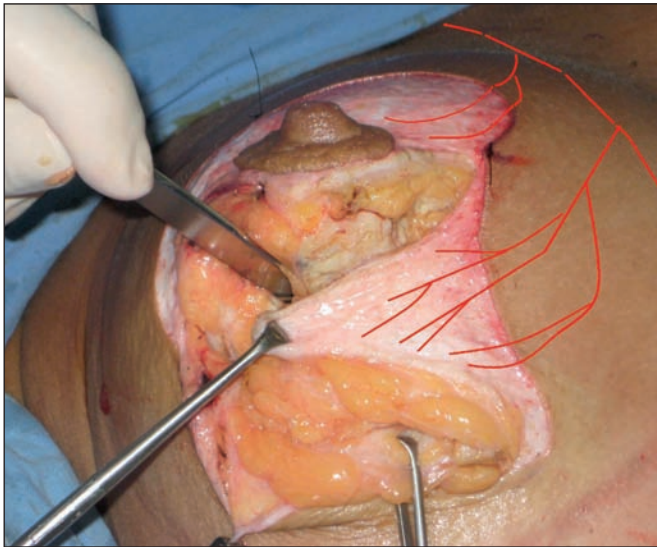


Fig. 1 A y B. Vemos el colgajo triangular de base interna medial con vascularización de las perforantes inferiores de la mamaria interna

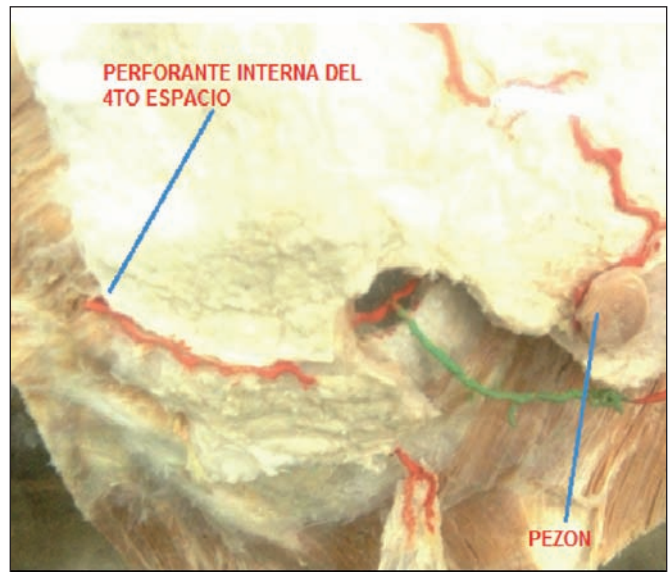
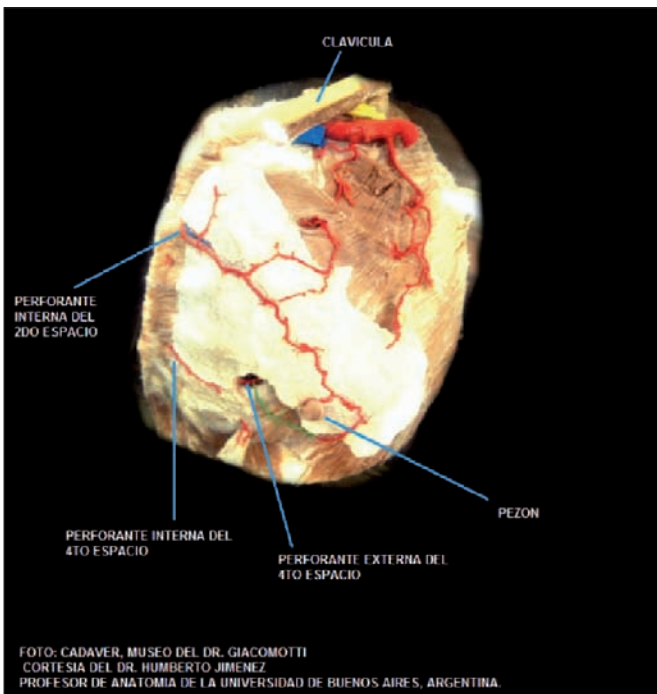


Fig. 1 C y D. Perforantes de la mamaria interna en preparados cadavéricos.

## Material y Método

### Descripción del colgajo

El colgajo en hamaca está constituido por tejido dérmico, adiposo y glandular del polo inferior mamario. Presenta una forma triangular, con base interna de aproximadamente 5 cm. Su irrigación viene dada por las perforantes inferiores de la arteria mamaria interna, que emerge por el cuarto espacio intercostal (Fig.1). El largo del colgajo corresponde a la zona desepidermizada por debajo de la areola, sin que supere los 5 cm.

El extremo externo de este colgajo triangular se tracciona hacia la cara interna del pilar externo mamario, conformando así la suspensión del mismo y asemejando la forma de una hamaca (Fig.2).

### Pacientes

Llevamos a cabo un análisis prospectivo en 15 pacientes en el periodo de un año, todas ellas intervenidas por un mismo equipo quirúrgico. El rango de edad de las pacientes fue de 23 a 58 años con un promedio de

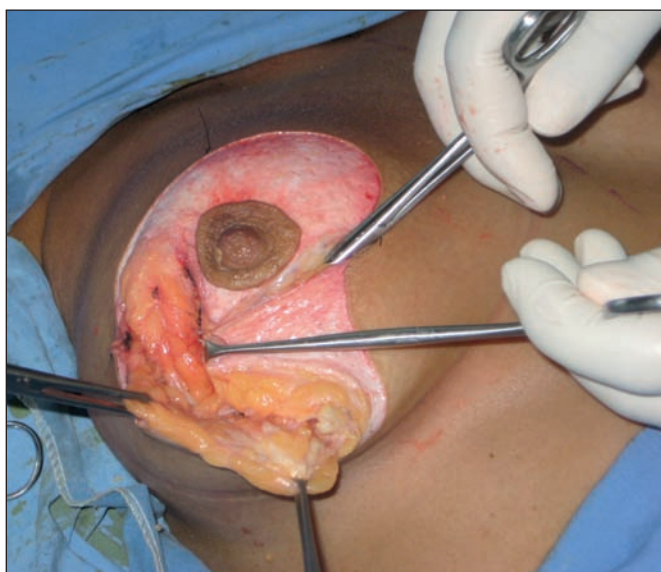

Fig. 2. Extremo externo del colgajo en hamaca traccionado hacia la cara interna del pilar externo.

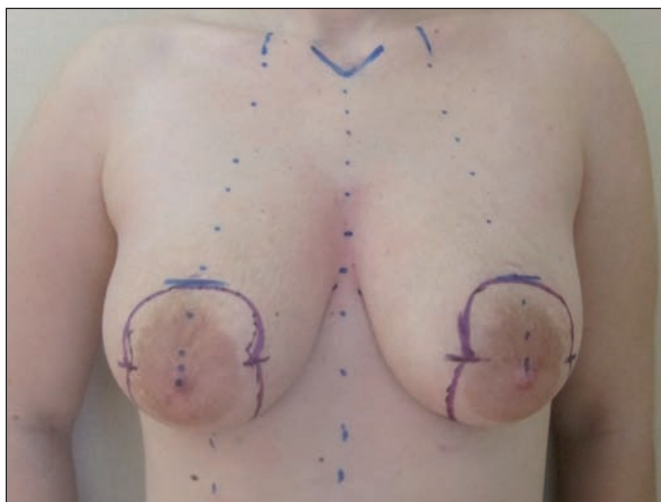


Fig. 3. Marcación de la paciente.

37,5 años. El grado de ptosis mamaria según la clasificación de Regnault (1) fue: grado II en 5 pacientes y grado III en 10 pacientes.

El volumen de las prótesis mamarias utilizadas varió entre los 200 y los 260 cc como medida máxima para este grupo de pacientes de estudio. En general, el volumen adecuado para implantar varía mucho de acuerdo a la textura de cada paciente, así como a las características de la piel y de la mama. No hay una regla de oro en cuanto al volumen a implantar y el tejido a reseca. Creemos que el ojo clínico y la experiencia del cirujano son de vital importancia para evitar resultados poco satisfactorios a la hora de elegir el volumen adecuado.

En cuanto a la elección del plano para ubicar la prótesis mamaria, dependerá de la indicación que tenga cada paciente en particular teniendo como referencia el test de pellizco (*pinch test*) que realizamos a nivel de la segunda costilla. Si es menor de 2 cm, escogemos el plano submuscular y si es mayor o igual a 2 cm, escogemos el plano subglandular.

Los controles postquirúrgicos se realizaron a los 3 días, a la semana y a las 2 semanas, momento en el cual retiramos los puntos de sutura; luego al mes, a los 3 meses, a los 12 meses y a los 2 años de la cirugía.

Excluimos del presente estudio a aquellas pacientes que no cumplieron con el plan de seguimiento postoperatorio.

### Técnica quirúrgica

El primer paso es la marcación, que realizamos con la paciente en bipedestación y utilizando el cartabón de Weiss. Marcamos la nueva localización de complejo areola-pezones (CAP) y la zona de desepidermización por debajo de la areola hasta el surco mamario en forma de V (Fig. 3).

La posición quirúrgica de la paciente en la mesa operatoria es en decúbito supino con los brazos en cruz si vamos a realizar la inclusión mamaria en el espacio retroglandular, o en aducción si la realizamos en el espacio retromuscular, para mantener el músculo pectoral mayor en relajación.

La anestesia empleada fue neuroleptoanalgesia en 10 pacientes y general en las 5 restantes. Siempre realizamos infiltración de la mama con lidocaína al 2% con epinefrina para disminuir el sangrado intraoperatorio.

Realizamos desepidermización de la mama por dentro de la marcación, dejando intacta la red vascular subdérmica para así asegurar una buena irrigación del CAP. Seccionamos la mama sobre el pilar externo desde la areola hasta el surco submamario, llegando al plano subglandular. Disecamos un bolsillo subglandular cuyos límites son: inferior, el surco mamario; interior, hasta 2 cm del esternón, superior, hasta el tercer espacio intercostal, y externo, la línea axilar anterior (Fig. 5).

En los casos en que decidimos ubicar el implante en el plano submuscular, iniciamos traccionando con una

pinza de Allis el borde libre del músculo pectoral mayor; luego, con una tijera Metzemaum, disecamos hasta encontrar el plano submuscular del pectoral mayor y una vez identificado el plano correcto, iniciamos la disección con el dedo índice y el dedo medio. Los límites de la disección son: superior, no superando la segunda costilla; medial, hasta la inserción esternal e inferior, desinsertamos las fibras musculares de la sexta costilla pero a nivel anterior, dejamos el músculo en continuidad con la fascia del recto anterior (Fig4).

Cuando decidimos ubicar el implante en el plano que conocemos como "doble plano invertido", seguimos la descripción de la técnica publicada por Vassaro y Ali (9). Lo mismo hacemos cuando empleamos el plano dual (*dual plane*) descrito por Tebbetts (7).

En este momento adecuamos el volumen preseleccionado del implante de acuerdo a los parámetros previos y a las tensiones intraquirúrgicas resultantes de la cantidad de piel resecaada.

Seccionamos horizontalmente por debajo de la areola en toda la zona desepidermizada y en todo el espesor del colgajo dermoglandular, confeccionando así un colgajo triangular con base interna inferior irrigado por las perforantes internas inferiores. Colocamos el implante mamario y elevamos el CAP usando siempre un pedículo súpero-interno.

Colocamos puntos desde el vértice externo del colgajo en hamaca hasta la cara interna del pilar externo glandular; esto nos permite cubrir y proteger todo el polo inferior de la prótesis, ya que la cicatriz vertical quedará por delante de este colgajo (Fig. 6).

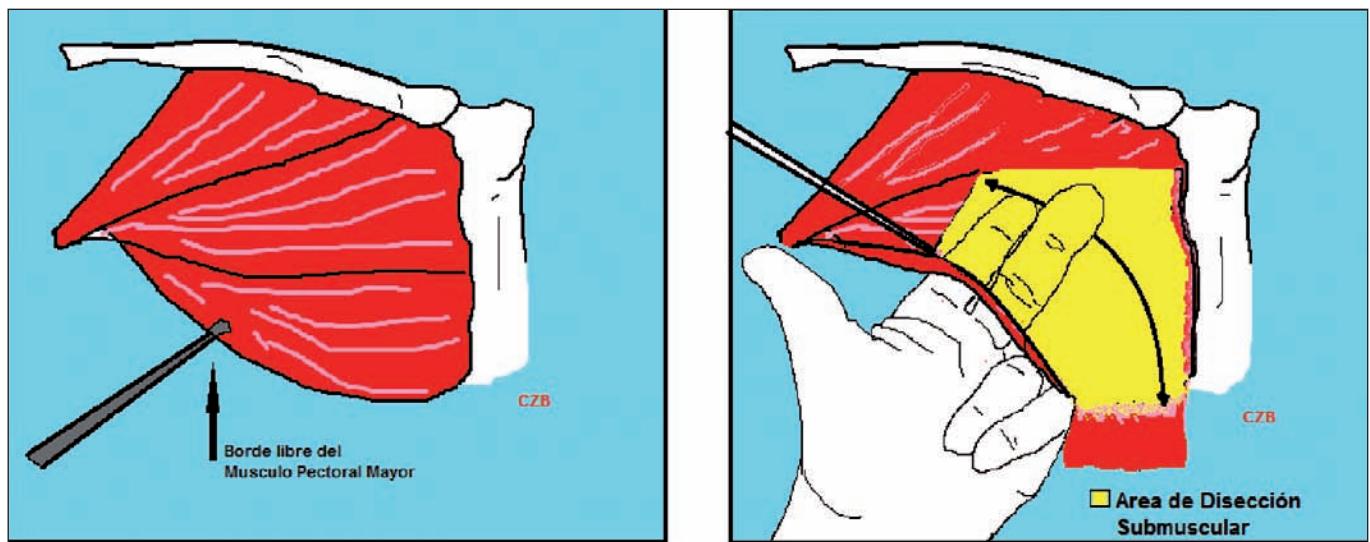


Fig. 4. Abordaje del músculo pectoral por su borde externo y disección digital de su superficie posterior.

Tabla I. Datos de las pacientes del grupo de estudio. Fuente de datos: historias clínicas y registro fotográfico pre y postoperatorio

Edad	Grado de ptosis	Plano de colocación de los implantes	Complicaciones	Volumen de los implantes
23	II	Subpectoral	Ninguna	200 cc
29	II	Plano dual	Ninguna	220 cc
31	III	Subpectoral	Ninguna	200 cc
32	II	Subpectoral	Ninguna	220 cc
33	III	Subglandular	Ninguna	260 cc
33	II	Subpectoral	Ninguna	220 cc
35	III	Subglandular	Ninguna	260 cc
36	III	Subglandular	Ninguna	220 cc
38	II	Subglandular	Ninguna	200 cc
39	III	Doble plano invertido	Ninguna	260 cc
42	III	Subglandular	Ninguna	220 cc
45	III	Subglandular	Seroma	220 cc
46	III	Subglandular	Ninguna	260 cc
48	III	Subglandular	Ninguna	220 cc
53	III	Subglandular	Ninguna	220 cc

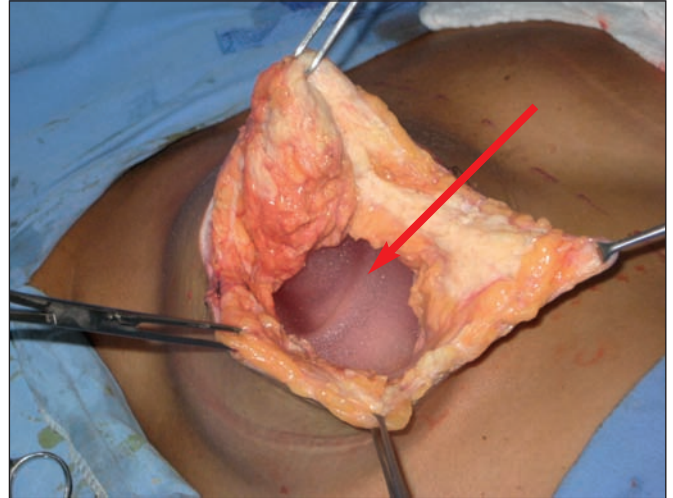
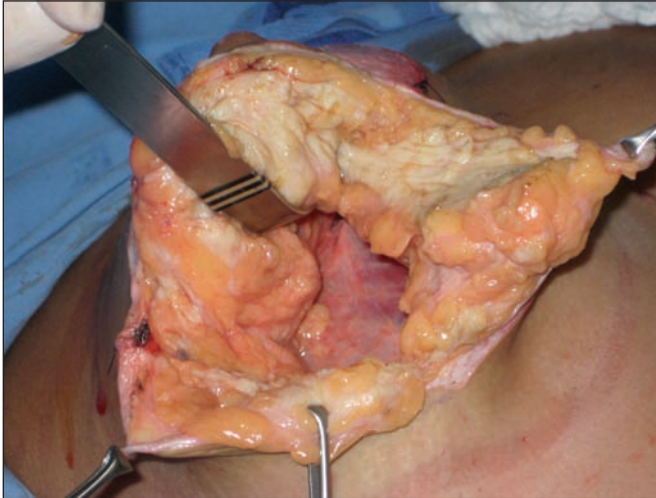


Fig. 5. A. Diseción del bolsillo subglandular. B. La flecha marca la posición de la prótesis en el plano subglandular.

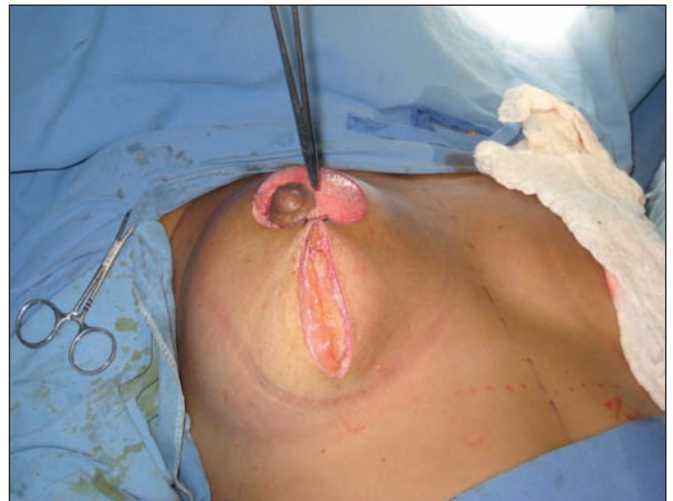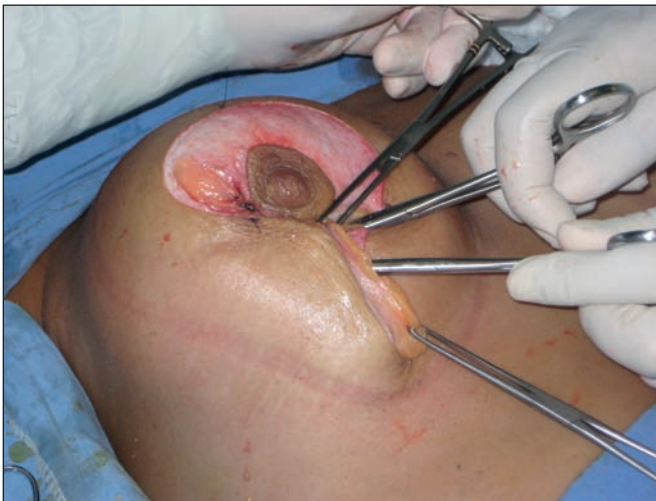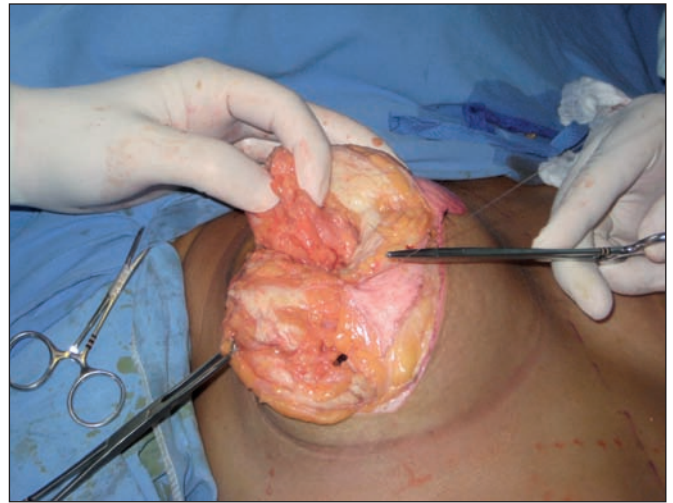
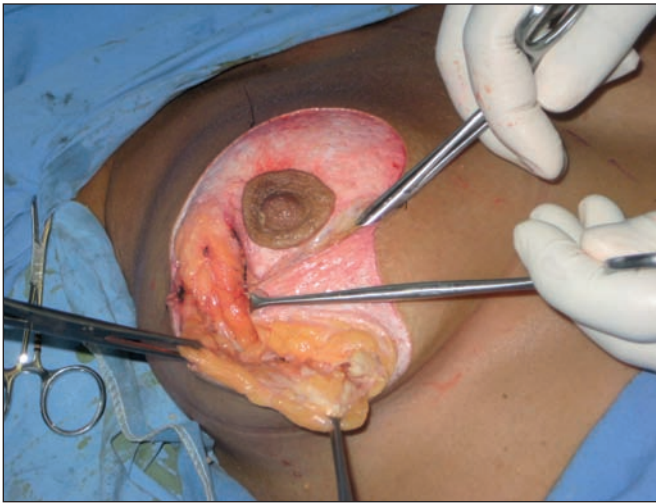


Fig. 6. A. En esta secuencia vemos como se presenta el colgajo en hamaca. B. Una vez suturado a la cara interna del pilar externo mamario. C y D. Cierre de la cicatriz vertical sobre el colgajo.

Medimos la distancia desde la areola y a los 5 cm, realizamos incisión horizontal compensatoria tratando de que ésta quede en el surco mamario.

En ninguna de las pacientes dejamos drenajes, pero consideramos que de ser necesarios, hay que utilizarlos en forma aspirativa.

Por último, realizamos las suturas de piel y colocamos un vendaje compresivo.

## RESULTADOS

Presentamos los datos de las pacientes del grupo de estudio en la Tabla I.

En el postoperatorio encontramos como complicaciones 1 seroma unilateral que drenó espontáneamente y se autolimitó en el lapso de 30 días sin producir dehiscencia de la herida ni extrusión de la prótesis.

El resto de las pacientes no presentaron complicaciones.

El grado de satisfacción de las pacientes fue muy bueno, igual que con la utilización de otras técnicas, pero el colgajo de seguridad nos brinda la posibilidad de darle apoyo a la sutura vertical, mejor cobertura de la prótesis mamaria y mejor apoyo en la zona de la T invertida (Fig. 7-10).

## Discusión

A lo largo del tiempo se han ido desarrollando diversas técnicas quirúrgicas para reposicionar la mama, aportar buena turgencia y dejar una cicatriz postoperatoria poco visible. Aplicamos nuestra técnica teniendo presente todos estos principios y el resultado fue muy satisfactorio, tanto para nosotros como para nuestras pacientes.

Somos conscientes de que los resultados estéticos obtenidos pueden asemejarse a los de otras técnicas descritas en la literatura al respecto, por lo que establecemos comparativa entre nuestra técnica y algunas otras publicaciones.

Comparamos con los trabajos de Moreno (10), que emplea un colgajo a pedículo interno y superior semejante al descrito en nuestra técnica pero que se fija a la base del complejo areola-pezones para conseguir protusión del mismo. A nuestro parecer, ésta técnica de fijación no tiene un efecto de soporte en el polo inferior mamario, ni de prevención del ensanchamiento de la cicatriz vertical, ni tampoco de sostén de la prótesis.

En otras técnicas de suspensión mamaria como la que presenta Ventura (11,12), el mecanismo se realiza utilizando al músculo pectoral mayor para crear un arrastre de las estructuras ligamentarias de la mama con el fin de recrear una "pexia por arrastre". A nuestro parecer, esta técnica es un soporte y sostén extra del tejido glandular, pero no provee protección a la cicatriz vertical ni sostén a la prótesis mamaria.

El trabajo de Navarro (13) aporta una técnica con resultados muy buenos, con mínimas cicatrices que además conlleva una profilaxis mamaria al extirpar los cuadrantes superiores, pero no estamos de acuerdo con

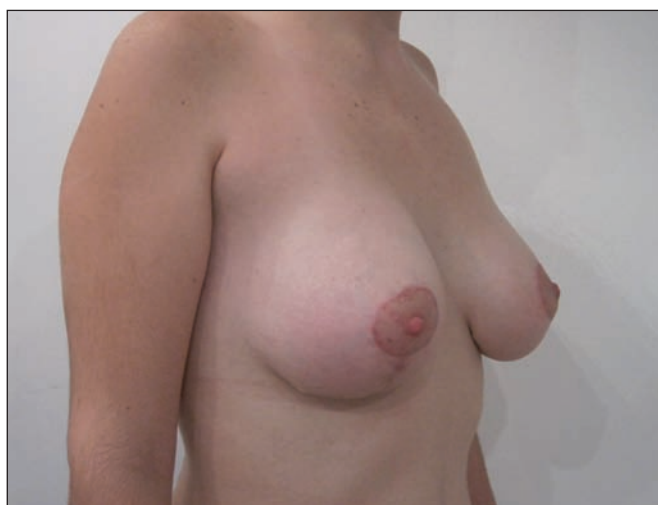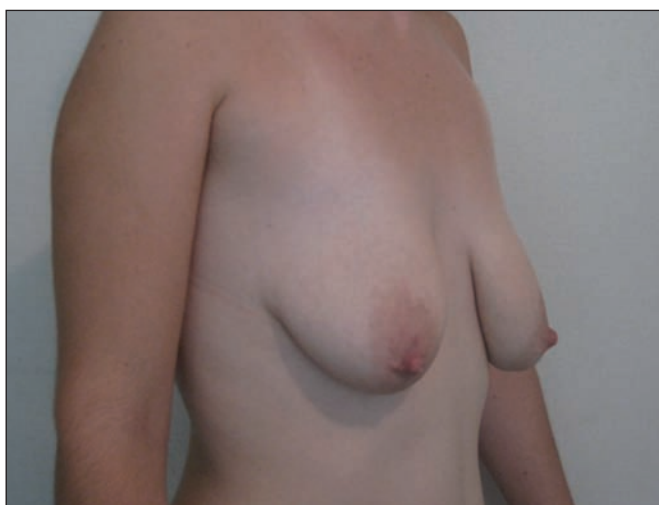


Fig. 7. Caso 1. Paciente de 32 años de edad, con ptosis mamaria grado II. Volumen de implantes empleado 220 cc, redondos, en plano subglandular. Postoperatorio de 24 meses.

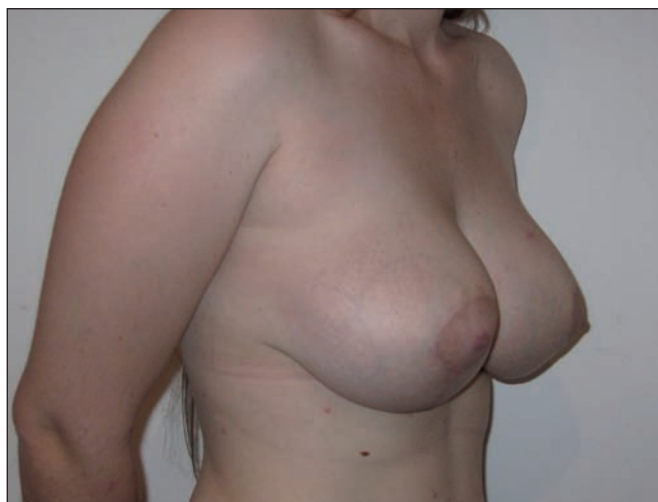
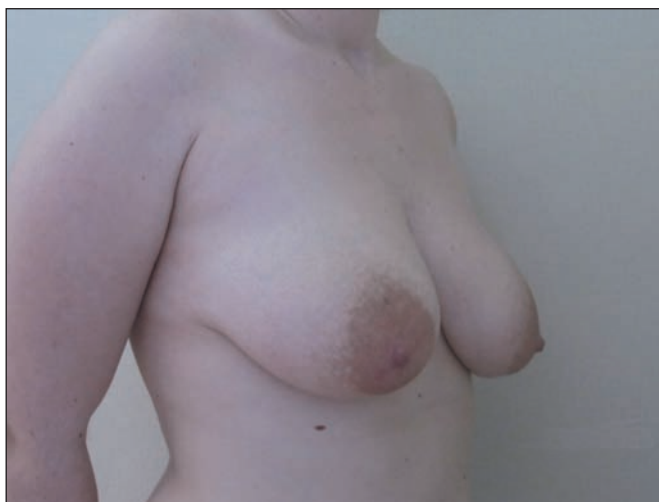


Fig. 8. Caso 2. Paciente de 42 años con ptosis mamaria grado III, Volumen de implantes empleado de 220cc, redondos, en plano subglandular. Postoperatorio de 24 meses.

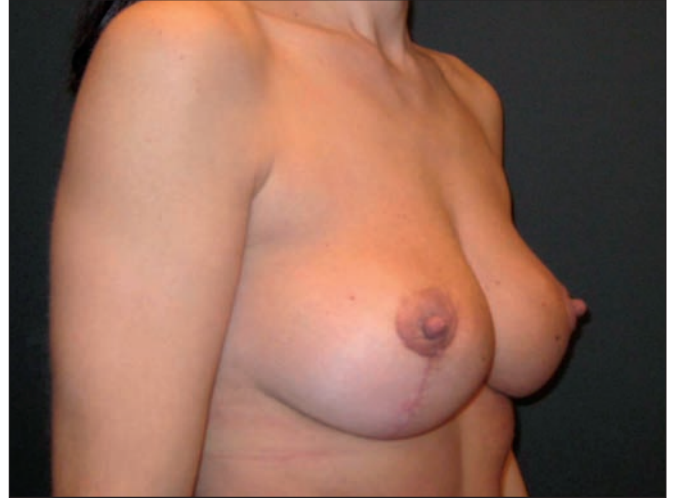
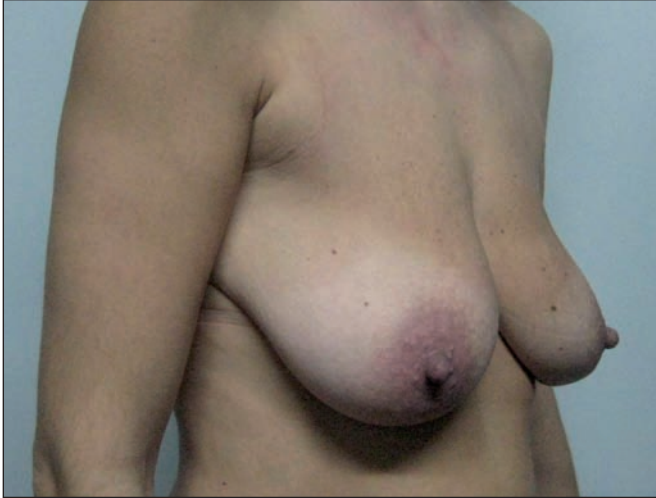
Fig. 9. Caso 3. Paciente de 36 años con ptosis mamaria grado III. Volumen de implantes empleado de 220cc, redondos, en plano subglandular. Postoperatorio de 24 meses.

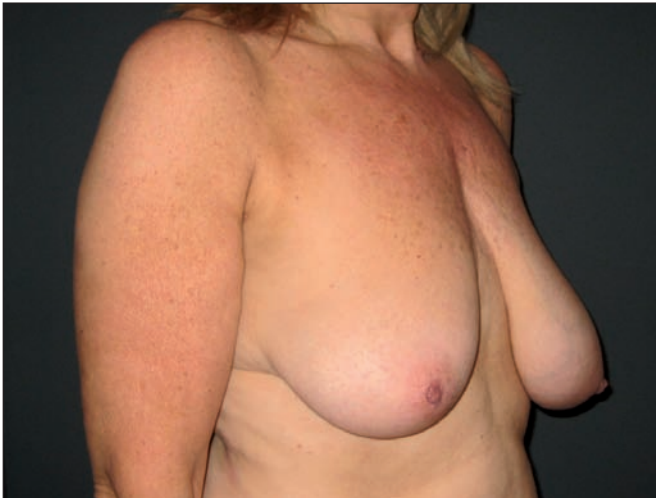

Fig. 10. Caso 4. Paciente de 53 años con ptosis mamaria grado III. Volumen de implantes empleado de 220 cc, redondos, en plano subglandular. Postoperatorio de 24 meses.

la suspensión de tejidos dinámicos, como el mamario, a estructuras fijas óseas como las costillas o clavícula, ya que creemos que los resultados pueden ser menos duraderos en el tiempo.

Revisando el trabajo de Peña Cabús (14) vemos en su técnica una muy buena alternativa de soporte mamario glandular a una estructura anatómica fija pero dinámica como la estructura fascial descrita por el autor. Pero sin embargo no vemos en esta técnica, cuando se usa un implante, un sostén en el polo inferior mamario, lo que dejan así expuesta la cicatriz vertical a un posible ensanchamiento por los efectos conocidos de la tensión que se produce en este tipo de cirugía.

Estamos convencidos de que el efecto de cobertura de nuestro colgajo no solo brinda protección al implante mamario, sino también apoyo del mismo sobre la cicatriz vertical, disminuyendo así la posibilidad de dehiscencia de la herida y de exposición de la prótesis mamaria. También pensamos que el colgajo que describimos fue beneficioso en el caso de la paciente de nuestro grupo que presentó el seroma postoperatorio, ya que éste drenó espontáneamente y durante la evolución del mismo la pa-

ciente no presentó dehiscencia de las suturas ni exposición del implante.

Si bien creemos que la técnica ideal para resolver la ptosis mamaria no existe aún, nuestra propuesta quirúrgica puede ser muy beneficiosa en el mantenimiento de los resultados a lo largo del tiempo. A la vez, continuamos estudiando nuevas modificaciones que puedan aportar mejoras a la técnica que presentamos y en definitiva, mejor calidad de resultados a nuestras pacientes.

## Conclusiones

Consideramos que nuestra técnica de la hamaca es apropiada para conseguir una adecuada corrección de la ptosis mamaria, obtener el volumen deseado cuando asociamos la colocación de un implante mamario, dar apoyo a la cicatriz vertical, disminuir la posibilidad de dehiscencia de la herida y dar sostén al implante manteniéndolo en su posición, sin agregar morbilidad al procedimiento y con la seguridad que brinda nuestro colgajo así como la facilidad para reproducir la técnica.

## Dirección del autor

Dr. Agustín Ali  
Av.Santa Fe 3269, piso 1, dto. A  
CABA, Argentina  
Cp. 1425  
e-mail: aali@intramed.net

## Bibliografía

1. **Regnault P.:** Breast ptosis. Definition and treatment. *Clin Plast Surg.* 1976, 93:193-203.
2. **Lejour, M.:** Vertical mammoplasty. *Plast. Reconstr. Surg.* 1993;92:985-986.
3. **Peixoto, G.:** Reduction Mammoplasty. A personal technique. *Plast. Reconstr. Surg* 1980, 65, 266: 1622-1623.
4. **Ribeiro, L., Backer, E.:** Modifications in Breast Surgery: Technique using a buried inferior-based pedicle. En: Hinderer U. Ed. Rio de Janeiro: Abstract Book I Int. Congress. ISAPS, 1972, P. 29.
5. **Ribeiro, L., Backer, E.:** Mastoplastia con pedículo de seguridad. *Rev. Esp. Cir. Plast.* 1973; 16:223-230.
6. **Strömbeck, J.O.:** Mammoplasty: Report of a new technique based on the two pedicle procedure. *Br. J. Plast. Surg.* 1961.13:79-90.
7. **Tebbets,, JB.:** Dual Plane Breast Augmentation: Optimizing Implant-Soft-Tissue Relationships in a Wide Range of Breast Types. *Plast. Rec. Surg.* 2006, 118(7S): 81S-98S.
8. **Mottura, A.:** Breast Augmentation: Particular Pearls for the Subpectoral Technique. Eisenmann-Klein M, Neuhann-Lorenz C, Ed. *Innovations in Plastic and Aesthetic Surgery.* Nueva York: Springer; 2008. Pp. 389-396
9. **Vassaro, V. O., Ali, A. H., Capponi, D. M.:** Colgajo de pectoral mayor basado en perforantes internas inferiores. Doble plano invertido. *Cir.plást. iberolatinoam.* 2010, 36 (2): 107-114.
10. **Moreno Gallent, I. and Ribera Pons, M.:** Mastopexia y prótesis: Revisión a los 5 años. *Cir. plást. iberolatinoam.,* 2006, 32 (2): 107-116.
11. **Ventura, O. D, Rosati, R. E, Marino, H, Marcello, G.:** Mamoplastia de aumento en doble plano: una alternativa subfascial en la optimización de las indicaciones. *Cir. plást. iberolatinoam.* 2008, 34 (4): 249-257.
12. **Ventura, O.D. et al.:** Suspensión dinámica de la mama: recurso técnico para reactivar componentes de fijación y soporte mamario. *Cir. plást. iberolatinoam.,* 2010, 36 (4): 313-319.
13. **Navarro, R., Torreblanca, L. and Enríquez, A.:** Mastopexia de aumento, técnica de quinta generación. *Cir. plást. Iberolatinoam.* 2008, 34 (2): 89-100.
14. **Peña Cabús, G.:** Mastopexia tridimensional con anclaje efectivo: Una respuesta a la ptosis, alteraciones de volumen, flacidez y recidiva en las mamoplastias. *Cir. plást. iberolatinoam.,* 2010, 36 (3): 203-213.