


Injerto graso con factores de crecimiento y células madre

Fat graft with growth factors and stem cells



Chajchir, A.

Chajchir, A.*, Chajchir G.**

El uso del injerto graso en Cirugía Plástica no es un hallazgo nuevo y ha sido objeto de múltiples estudios de interés. Podemos establecer varios periodos en la evolución de las técnicas de injerto graso. El primero, durante el cual el tejido graso se obtiene mediante exéresis; un segundo periodo en el que se obtiene mediante liposucción o lipoaspiración para ser luego inyectado sin refinamiento alguno; y el periodo actual, en el que estamos viendo el importante papel de la biología molecular y de la ingeniería de tejidos que han permitido el refinamiento de las técnicas tanto en cuanto a obtención como a transferencia.

De acuerdo a la experiencia con los años, los trasplantes y el manejo de la grasa mediante la técnica que presentamos entre 1983-1986 y que fue aceptada y utilizada con pequeños cambios por un sinnúmero de cirujanos, se ha llegado a la conclusión de que se consiguen con la misma resultados altamente objetivos que no son más que el resultado de los procesos cicatriciales y que básicamente son el producto final de la regeneración tisular.

Se comienza a dar importancia en los últimos años a un componente que nosotros empezamos a usar a partir del 2005 y que está presente en el Plasma Rico en Plaquetas (PRP): los factores de crecimiento (FC). En el uso de células madre como suplemento a las técnicas quirúrgicas en nuestros trasplantes e injertos grasos toma importancia la parte vascular estromal; es decir, el tejido conectivo más los vasos que sirven de sostén a las células formando lobulillos de grasa, por lo que todos aquellos que realizaban centrifugación a alta velocidad desechaban, sin saberlo, parte del tejido conectivo que nosotros siempre utilizábamos, y que tal y como se ha encontrado en estudios recientes, posee gran cantidad de células madre. Por otro lado, al no hacer lavados con solución sa-

lina, observamos que en los restos sanguíneos se encuentran presentes FC que incitan a la regeneración tisular.

Cabe preguntarnos:

¿Conseguimos la regeneración de tejido colocando restos de hueso, cartílago, tejido graso, junto con una importante cantidad de células madre que están en el estroma vascular?

¿Vale la pena tratar tejidos con enzimas como la colagenasa intentando concentrar las células madre y cultivarlas?

¿Es importante para nuestra especialidad cultivar células madre de las que ya colocamos millones en un simple trasplante?

¿Es preferible hacer un simple trasplante de tejido graso, que ya lleva células madre, a comenzar una manipulación y cultivo con fines estéticos?

A todos estos interrogantes tenemos fácil respuesta; no en todos los países autorizan a hacer este tipo de manipulación. Los sistemas de regulación de la práctica médica no autorizan a retirar el material de la sala quirúrgica. Por lo tanto, hasta tener una legislación que nos autorice tales procedimientos, continuaremos con nuestras técnicas de preparación de injertos dentro de la sala de operaciones, de entre las que podemos resumir las siguientes:

1. Utilización de tejido graso para regeneración de tejidos blandos con técnica habitual.
2. Regeneración de cartílago tomando cartílago auricular o costal, realizando un fraccionamiento múltiple, uniéndolo con FC y agregando algunas gotas de cloruro de potasio en el lecho a regenerar.
3. Regeneración de tejido óseo de la misma forma, con hueso y médula ósea tomados de la cresta

* Especialista en Cirugía Plástica, Reparadora y Estética. Profesor Consejo Académico Pontificia Universidad Católica Santa María de los Buenos Aires. Buenos Aires, Argentina. Presidente de la Sociedad Argentina de Láser y Tecnología Médica

** Especialista en Cirugía Plástica, Reparadora y Estética. Medico Consultor para el Hospital Militar Campo de Mayo, Medico Centro Medico Barrancas, Medico Centro Medico Nordelta, Buenos Aires, Argentina.

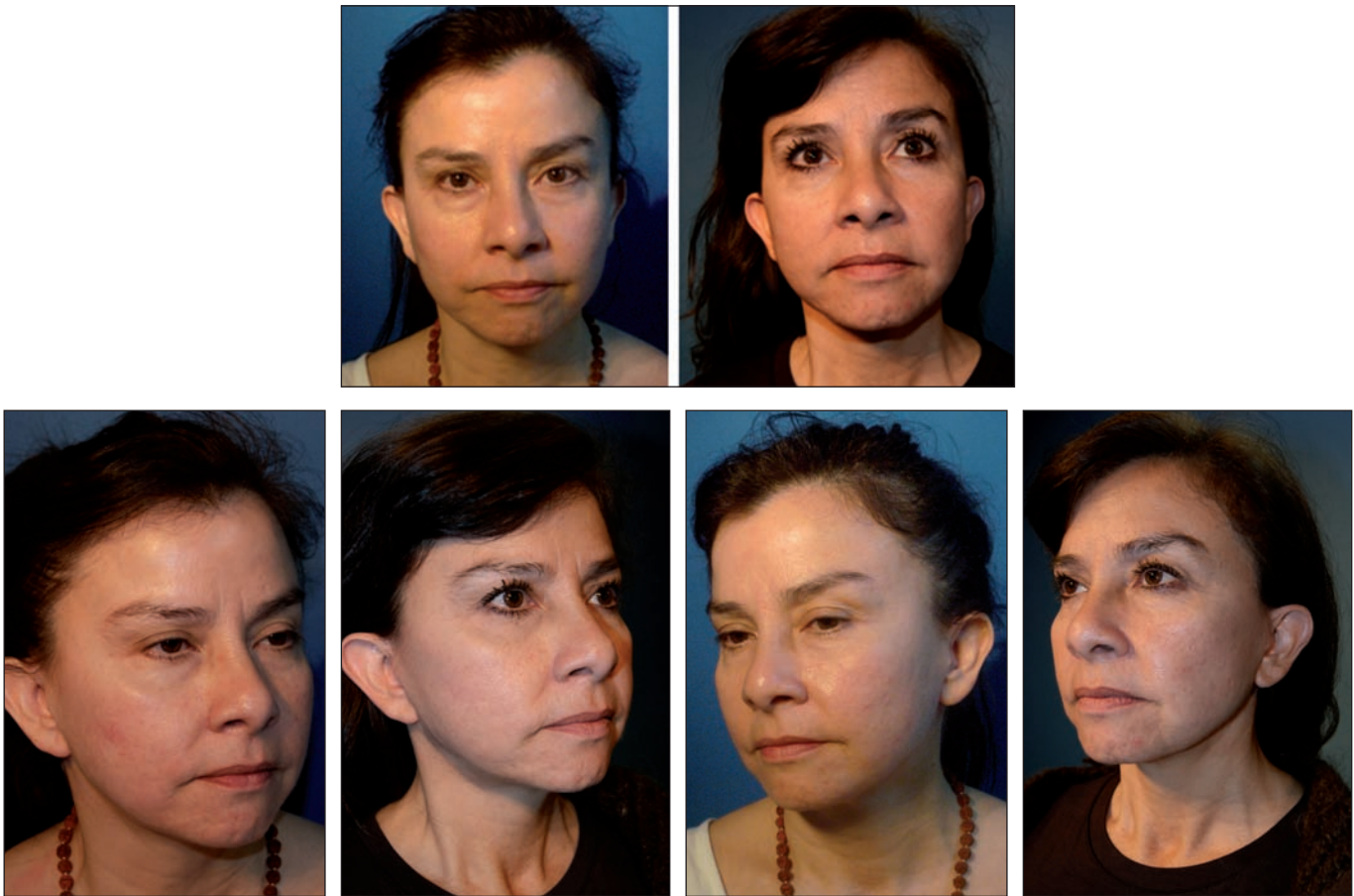

Fig. 1. Imagen preoperatoria de paciente de 47 años con cicatrices de acné y piel con foto daño que solicitó rejuvenecimiento facial. Postoperatoria a los 18 meses después de realizar en un solo tiempo quirúrgico cirugía facial con cicatrices reducidas y levantamiento del tercio medio (*macs lift*), injerto graso, plasma rico en plaquetas, blefaroplastia y láser fraccionado de CO² en toda la cara. Nótese la mejoría en todos los tegumentos y cómo los cambios de la piel se mantienen a lo largo del tiempo.

ilíaca, que procesados también mediante centrifugación mínima, nos permitan obtener células madre. Esto no significa manipulación externa, ya que la realizamos en el mismo quirófano (es un simple injerto).

Aunque todavía se continúa con estudios clínicos con seguimiento significativo para confirmación, se ha podido ver un aumento de la supervivencia de los injertos de grasa asociados con FC, e incluso un aumento discreto de volumen y mejoría de la piel con la simple infiltración de PRP. Esto puede justificarse porque el aumento de la concentración de FC provoca una mayor y más rápida revascularización del injerto y un aumento de la multiplicación de células pluripotenciales (abundantes en el tejido graso).

Las células madre obtenidas a partir de la médula ósea del esternón se diluyen en plasma rico en FC, y esta mezcla se adiciona al tejido graso antes de ser injertado. Esto hace que los FC estimulen las células madre y haya una mayor diferenciación de éstas hacia tejido adiposo y una mayor neovascularización, lo que se va a traducir en un mayor prendimiento del injerto y en una mayor duración del mismo en el tiempo. Además, el plasma pobre en FC se inyecta en el área receptora, lo que genera un proceso inflamatorio por las quimioquinas y citoquinas liberadas,

que desencadena a su vez la cicatrización y el prendimiento del injerto. Esta técnica la hemos venido aplicando en injertos grasos tanto faciales como corporales.

Si bien en sus inicios el uso de injertos grasos partió del intento por solucionar las irregularidades que quedaban después de las liposucciones del contorno corporal, animados por los buenos resultados obtenidos en el prendimiento de la grasa transferida, hemos seguido después empleando el método para lograr aumento de volumen de los tejidos.

Hoy en día continuamos utilizando la técnica para la región facial con fines tanto reconstructivos como estéticos y a nivel corporal, fundamentalmente en la zona glútea y en el dorso de las manos para lograr el rejuvenecimiento de las mismas.

A modo ilustrativo acompañamos este editorial con las imágenes de un caso de tratamiento combinado facial (Fig. 1).

Conclusiones

- El injerto de grasa fue un método innovador que vino a llenar un espacio muy importante dentro de nuestra especialidad, con técnicas menores, y que continúa vigente en la actualidad.

- Los estudios histopatológicos realizados en nuestra experiencia y con un seguimiento de más de 30 años, demuestran que el tejido graso trasplantado sobrevive, lo cual confirma la teoría de supervivencia celular.
- Los trabajos científicos publicados por el Dr. Guerrero Santos (México), concuerdan con un excelente prendimiento de la grasa en animales de laboratorio. Hemos corroborado y publicado trabajos realizados en animales de laboratorio, con seguimiento de 2-3 años, demostrando el prendimiento de los injertos.
- Nuestra experiencia clínica, que es muy extensa, reafirma que en áreas en las que hay un mayor aporte circulatorio, como sucede en el músculo, la supervivencia de los injertos grasos es mayor.
- El porcentaje de complicaciones con esta técnica es muy bajo cuando está bien realizada.
- El prendimiento de la grasa, en nuestra experiencia, es mayor del 50% cuando se unen FC y aumenta aun más cuando se usan células madre.
- Las posibilidades de supervivencia del tejido graso son mayores cuando se utilizan para la obtención de los injertos cánulas de aspiración de 3 a 6 mm.
- Los cilindros grasos a injertar en la zona receptora no deben ser de mucho volumen y deben estar separados entre ellos para permitir una mayor revascularización del injerto.
- En aquellos pacientes que han aumentado de peso tras recibir injertos grasos, se ha notado que este tejido se incrementa también visiblemente, ocasionando deformidades de importancia y necesitando por tanto corrección.
- El uso de tejido graso tiene la ventaja sobre otros de ser una material autólogo y no sufrir por tanto fenómenos inmunitarios.
- Hay variantes que pueden influir en relación con la necesidad de reinyección.
- Ésta suele ser necesaria cuando el paciente solicita más volumen, para restituir la grasa reabsorbida, o cuando se coloca poco volumen en varias sesiones para tener un periodo de menor recuperación.
- No hay complicaciones relacionadas con las inyecciones repetidas de grasa.
- No recomendamos efectuar lavado o alta centrifugación, porque estos procedimientos alteran el prendimiento del injerto.
- Recomendamos el uso de bajas concentraciones de lidocaína y adrenalina porque también alteran el prendimiento del injerto graso.
- El fallo del injerto graso puede deberse a deficiencias en la técnica, que tiene indicaciones precisas para la obtención, manipulación y transferencia de la grasa.

- Nuestro propósito no es discutir la historia y evolución del trasplante de grasa autólogo, sino mostrar la efectividad del procedimiento y los resultados a largo plazo que hemos podido comprobar a través de muchos años de experiencia en su uso.

Dirección del autor

Dr. Abel Chajchir
 José Hernández 1718 (Código postal 1426)
 Buenos Aires, Argentina
 e-mail: chajchir@fibertel.com.ar

Bibliografía

1. **Asken S:** Facial Liposuction and microlipoinjection. *J Dermatol Surg Oncol*, 1988, 14: 3.
2. **Bircoll M:** Cosmetic breast augmentation utilizing autologous fat and liposuction techniques. *Plast Reconstr Surg* 1987, 79:267.
3. **Billings E Jr, May JW Jr:** Historical review and present status of free fat graft autotransplantation in plastic and reconstructive surgery. *Plast Reconstr Surg* 1989, 83:2.
4. **Chajchir A.:** Liposuction fat grafts in face wrinkles and hemifacial atrophy. VIIIth Congr Int Soc Aesth Plast Surg Abstr, 1985, P.135.
5. **Chajchir A:** Liposuction fat grafts in face wrinkles and hemifacial atrophy. *Aesth Plast Surg* 1986, 10:115-117.
6. **Chajchir A, Benzaquen I:** Injerto graso con material de liposucción XXIIInd Congr Brasil *Cir Plast Anais*, 1986, P. 412.
7. **Chajchir A, Benzaquen I.** Liposuction fat grafts in face wrinkles and hemifacial atrophy. *Aesth Plast Surg*. 1986; 10 (2) :115-117.
8. **Chajchir A, Benzaquen I, Arellano A, Spagnuolo N:** Injerto de grasa y ritidectomía. *Cir plast iberolatinoam* 1988, 4:283-292.
9. **Chajchir A, Benzaquen I, Arellano A:** Estudio comparativo de la lipoinyección con otros métodos. *Med Cut ILA XVI*, 1988.
10. **Chajchir A, Benzaquen I:** Fat grafting injection for soft-tissue augmentation. *Plast Reconstr Surg* 1989, 84:921-934. Discussion 935.
11. **Franklin, J.D; Lyncch, B.:** Effects of topical application of epidermal growth factor on wound healing. Experimental study in rabbit ears. *Reconstr. Surg.* 1979; 339: 213-214.
12. **Brown, GL, et al.:** Acceleration of tensile strength of incision trates with EGF and TGF- β . *Ann Surg* 1988; 208: 788-794.
13. **Anitua, E.:** Factores de crecimiento plasmático. Una revolución terapéutica, ideas y trabajos odontostomatológicos 2001; 2(2): 90-94.
14. **Chajchir A., Benzaque I., Moretti E.:** Comparative experimental study of autologous adipose tissue processed by different techniques. *Aesth. Plast. Surg.* 1993, 17: 113-115.