

Cirugía Plástica Ibero-Latinoamericana. Vol. XIV. Núm. 4  
octubre-noviembre-diciembre 1988

## Injerto de grasa y Ritidectomía

Por los doctores:

**A. Chajchir (\*)**

**I. Benzaquen (\*)**

**A. Arellano (\*)**

**N. Spagnuolo (\*)**

### RESUMEN

En este trabajo se expone por los autores, la importancia que tiene la inyección de grasa para el rejuvenecimiento facial, citando la técnica e instrumental, de diseño personal que emplean.

Este tratamiento puede asociarse al «lifting» de cara y cuello según las necesidades del caso, lográndose modificar el contorno facial y una mejoría de la zona peribucal y peripalpebral dando un aspecto de juventud al rostro.

### SUMMARY

This paper present our four years experience with the treatment by fat injection into the nasolabial folds and facial wrinkles.

In the 90% of our face lift surgery we perform this method.

There are many techniques describing the treatment of the facial atrophic defects with the employment of skin flaps and dermofat flaps. Also there are replenishing materials like silicone and collagen that gives variable results.

With the new treatment of fat injection we improve different facial and body areas, including acne scars, nasolabial folds, perioral zone and the secondary liposuction depressions.

Fat injection used in combination with the face lifting gives the surgeon the possibility of improving facial areas difficult to correct with the common procedure.

We consider that the fat injection has won recently great popularity in the treatment of some soft tissue defects because until now it has been totally innocuous to the patient, adding a very short time to the surgical procedure.

The physician's experience, the good technique and the correct patient selection and methodology assist the surgeon to obtain the best results.

### 1. INTRODUCCION

La técnica de reciclaje de grasa ha sido descrita por nosotros con anterioridad (1, 2). Se describen detalles de la misma y el nuevo instrumental. A comienzos de 1984 iniciamos mediante este procedimiento el tratamiento de pacientes que presentaban: hemiatrofia facial, radiodistrofias, cicatrices de acné, depresiones corporales y postraumáticas (3).

Existen numerosas técnicas muy bien detalladas en las cuales se relatan los tratamientos de los defectos esqueléticos con la inclusión de siliconas y otros materiales (4).

Con el paso del tiempo la corrección de la ptosis de los tejidos ha sufrido innumerables innovaciones como las plastias musculares y la ritidoplastia subperióstica, sin embargo con estos procedimientos no lográbamos mejorar la zona peribucal, por lo que decidimos agregar a nuestro procedimiento quirúrgico la inyección de grasa.

Los pacientes que solicitan un tratamiento de rejuvenecimiento facial, presentan semiológicamente una atrofia evidente de la estructura ósea y de los tejidos blandos.

Para confirmar tal hecho basta observar a los niños y jóvenes en los cuales la redondez de las mejillas se considera un símbolo de juventud.

(\*) Clínica Libertador (Buenos Aires).

El injerto de grasa está indicado primordialmente para el tratamiento de los surcos y depresiones que aparecen con la pérdida del relleno graso (tejido celular subcutáneo) (5, 6, 7). Cuando hay una ptosis de la piel y del tejido muscular lo combinamos con el «lifting» de la cara, dando un aspecto de juventud. En nuestra experiencia hemos visto que las zonas donde mejores resultados proporciona son: arrugas peribucales, surcos nasogenianos, depresiones preparotideas, frente, zona glabellar, malares y mentón.

Al referirnos a estas dos últimas áreas cabe aclarar que no lo empleamos como técnica aumentativa sino como relleno del tejido subcutáneo.

La inyección de grasa puede o no asociarse al «lifting» de cara y cuello, debiendo tomarse en cuenta la flacidez y ptosis de la piel.

Cabe mencionar que el 90 % de nuestras operaciones estéticas de la cara realizadas a nivel privado y hospitalario se acompañan de la inyección de grasa, contabilizando una casuística importante en los últimos dos años.

## 2. TECNICA

Las metodologías varían según el defecto a ser tratado.

Muy diferente es el enfoque cuando hacemos el relleno de arrugas finas solamente. En los casos en que realizamos «lifting», blefaroplastia, lipoaspiración, rinoplastia, etcétera, combinadas con la inyección de grasa, el procedimiento tiene otras variantes.

En operaciones de estiramiento facial más la inyección de grasa, comenzamos preoperatoriamente con el marcado de todas las zonas que precisen ser tratadas, y tomando las fotografías pertinentes, realizamos el rasurado del cuero cabelludo.

Efectuamos la asepsia de la cabeza y cara en la mesa de operaciones a base anti-

sépticos tópicos, continuando con la preparación del campo operatorio.

En el «lifting» preferimos el empleo de la anestesia general, ya que es más segura y confortable para el paciente. Infiltramos la zona con solución fisiológica (200 cm<sup>3</sup>) que mezclamos con 70 ml de lidocaína simple al 1 %, y 0,5 ml de adrenalina, cuidando siempre de no infiltrar el área que recibirá el injerto de grasa.

Realizamos la ritidectomía según técnica con la cuidadosa ejecución de las incisiones, despegando el colgajo dérmico, se hace cuidadosa hemostasia y plicaturas de la fascia muscular con material no absorbible. La resección del exceso de piel y suturas deben efectuarse en forma prolija, algunas veces se combina con lipoaspiración usando cánulas planas, otras con tratamiento del smas.

Para la extracción de la grasa elegimos un área donante que contenga el suficiente tejido graso pudiendo mencionar como ejemplo: el abdomen, zona troncantérea y cara interna de muslos.

La jeringa, agujas, frasco recolector y cánulas, se diseñaron especialmente, las cánulas son romas, ovaladas de 6 a 9 mm de diámetro.

Recomendamos la aspiración a una presión negativa de media atmósfera para obtener el tejido graso lo más íntegro posible. Recolectamos el mismo en un recipiente estéril y lo vertimos en la jeringa, cuidando que la grasa sea de color amarillo, y libre de aceites y sangre. No se debe efectuar el lavado, filtración o mezcla del tejido con soluciones adrenalinadas o aditivos, debido a que hemos comprobado que estos factores alteran el prendimiento y permanencia de la grasa inyectada.

La vía de entrada dependerá del área receptora, siendo la más frecuente, el comienzo del ala nasal para tratar los surcos nasogenianos, malares y la región preparotidea.

Se introduce la aguja en la comisura labial para el tratamiento del labio superior e

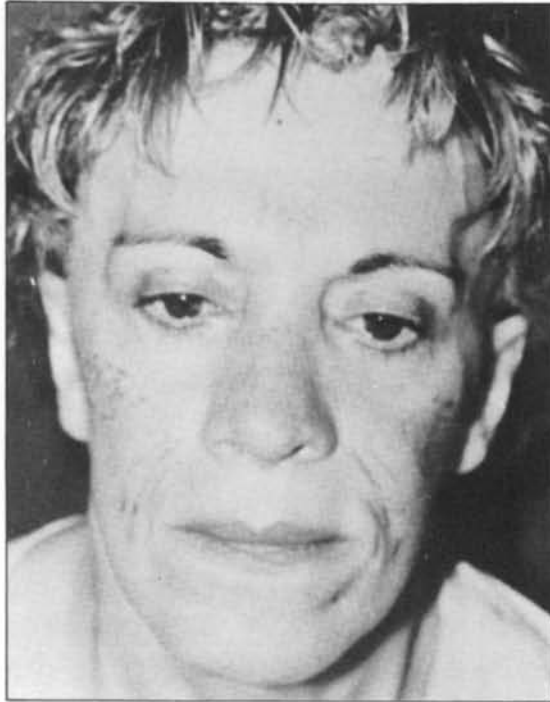

Figura 1.—Paciente femenina, 59 años de edad. Se aprecian las marcas en región glabelar, surcos nasogenianos y región malar, donde se planea la inyección de grasa. Imagen preoperatoria. Se le practica una ritidectomía complementada por la inyección de grasa.

Figure 1.—Female patient of 59 years. Note the marking of the areas where fat injection will be performed after rhytidectomy.

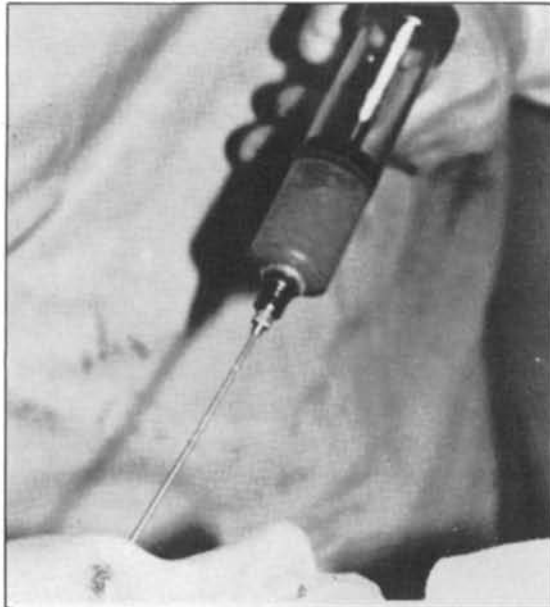

Figura 3.—Trocar y jeringa diseñados por los autores para la inyección de la grasa, en este caso se inyecta en región glabelar.

Figure 3.—Armamentarium specially designed by the authors for fat injection. In this case glabellar region is injected.

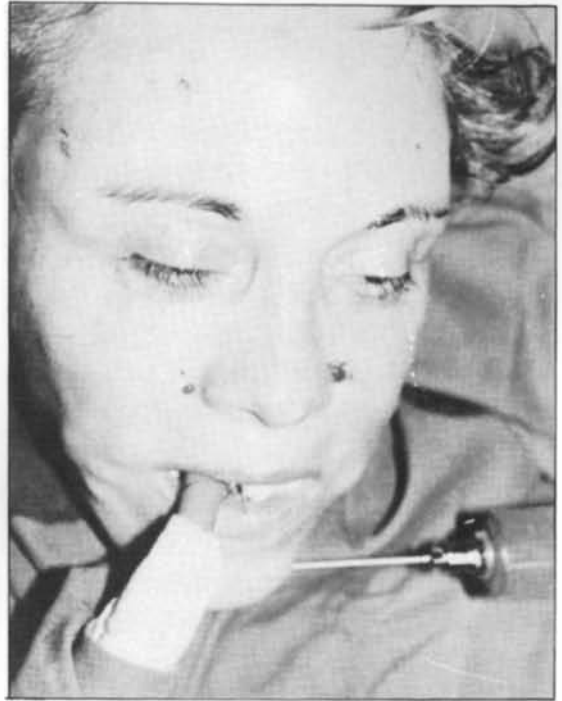

Figura 2.—Intraoperatorio. Misma paciente. Terminada la ritidectomía y con la enferma aun anestesiada se procede a la inyección de la grasa.

Figure 2.—Same patient. Fat injection is performed to the still anesthetized patient.

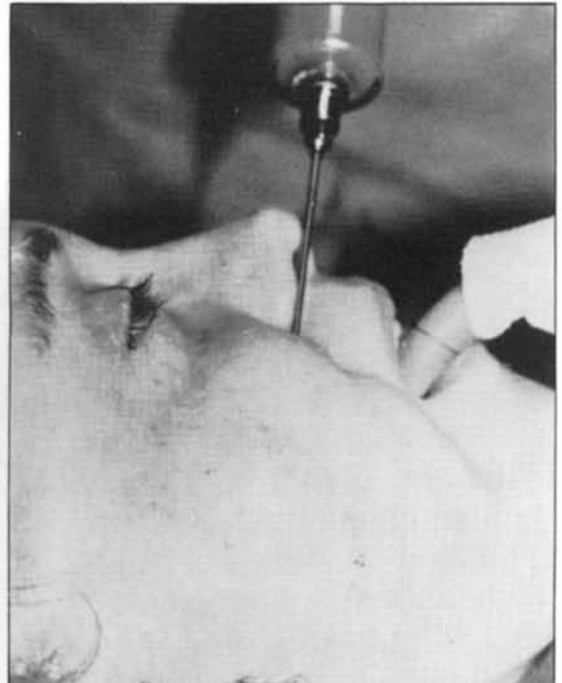


Figura 4.—Para inyectar la grasa en los surcos nasogenianos y en la región malar, los autores usan la vía de la base del ala nasal.

Figure 4.—Fat injection is made through nasal alae base when nasogenial and zygomatic regions are treated.

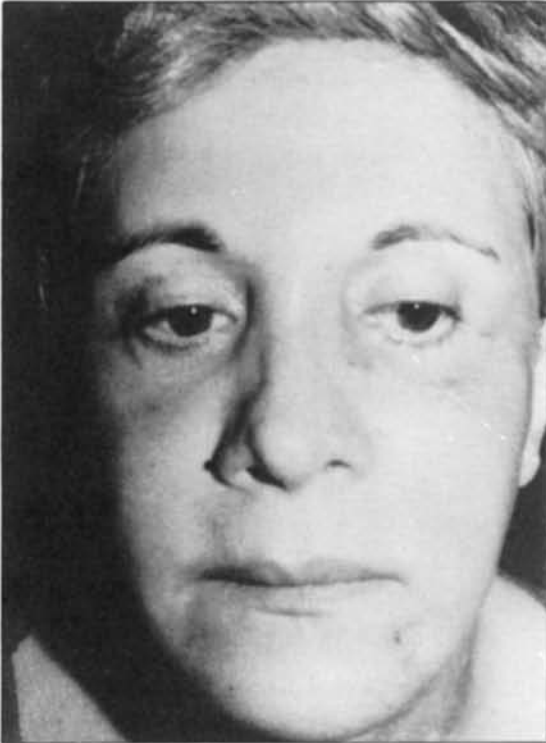

Figura 5.—Vista de frente a los siete días del posoperatorio. Evolución normal de edema y hematomas.

Figure 5.—Seven days postoperatively, frontal view.

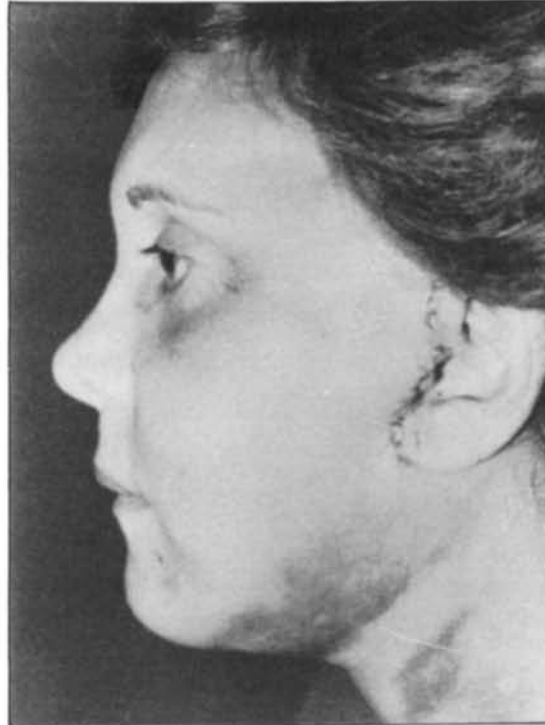

Figura 6.—Vista lateral.

Figure 6.—Lateral view. Note the preauricular suture of the rhytidectomy and the improved appearance of the zygomatic region.

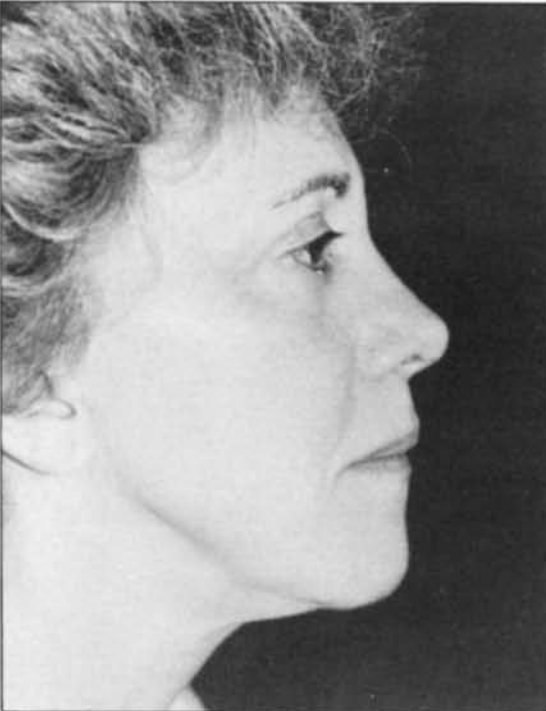

Figura 7.—Preoperatorio. Vista de perfil. Nótese el hundimiento de la región malar.

Figure 7.—Lateral preoperative view. Note the depressed malar region.

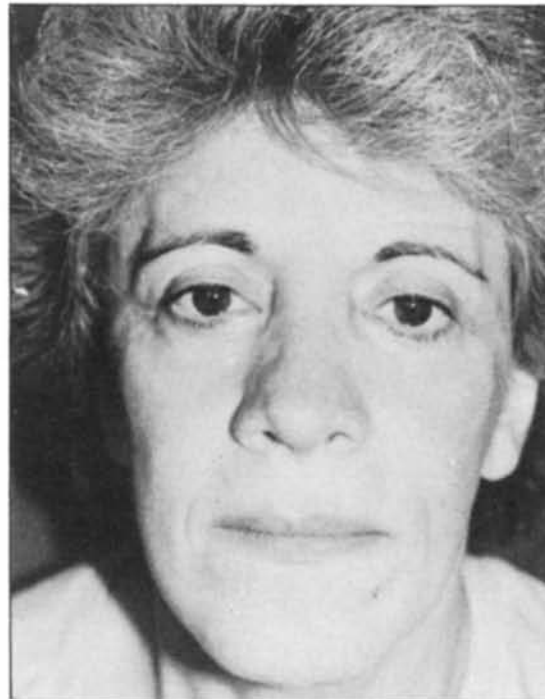

Figura 8.—Vista frontal. Preoperatorio. Nótese la depresión de los surcos nasogenianos.

Figure 8.—Frontal preoperative view. Note the depressed nasogenial sulcus.



Figura 9. Imagen posoperatoria a los treinta días. Es evidente la redondez de la cara y la desaparición de los surcos nasogenianos, relleno de la región glabellar y de la región malar.

*Figure 9.—Frontal postoperative view one month after surgery. Note the improved appearance of the face specially in glabellar, mental and nasogenial areas.*

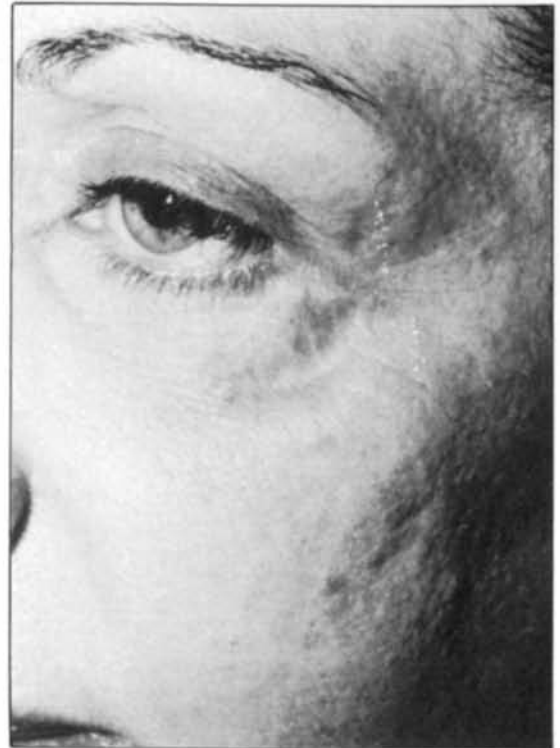

Figura 10. --Paciente que muestra zonas deprimidas en el párpado inferior, una cicatriz traumática hundida.

*Figure 10.—Preoperative view of a patient with depressed areas in lower lid and a depressed scar in the same area.*

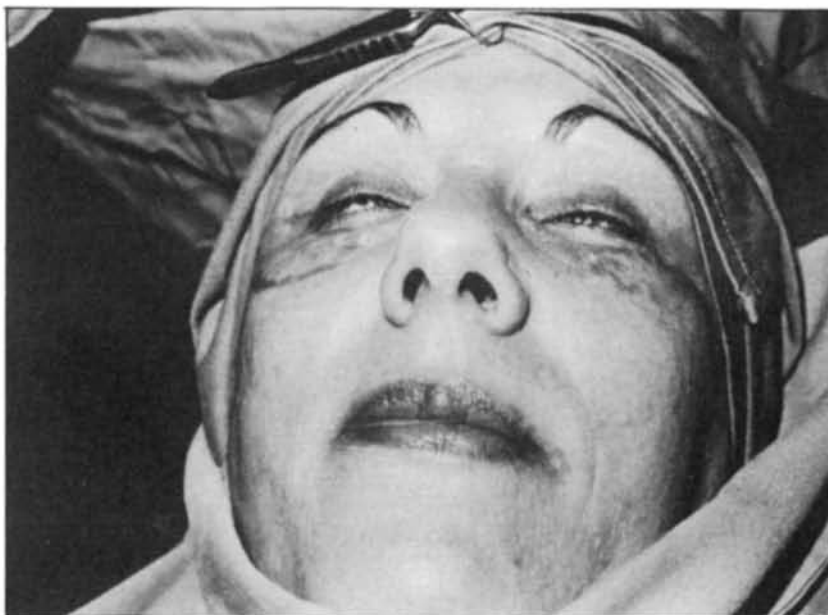

Figura 11. --Marcaje de las zonas a tratar.

*Figure 11.—Design of the areas to be treated.*

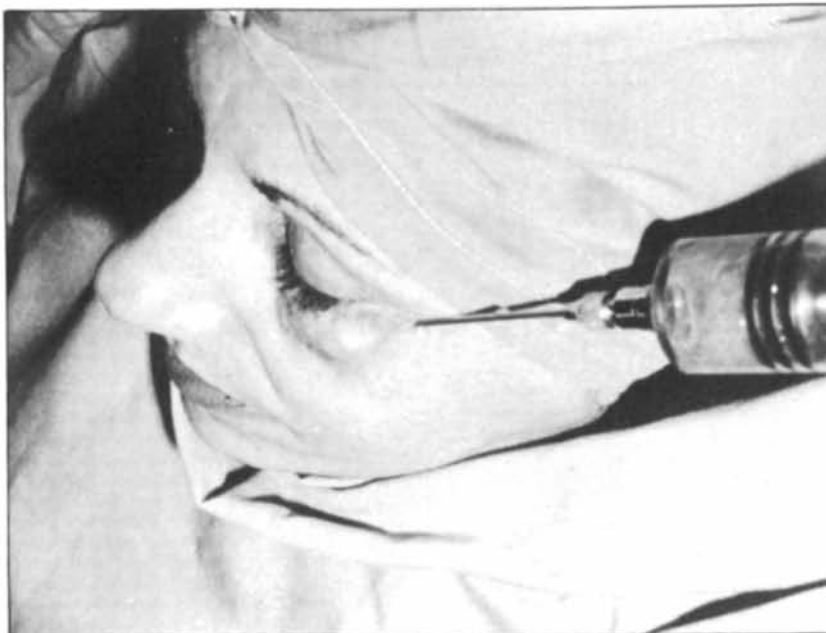

Figura 12. -- Misma paciente.  
Inyección de la grasa.

Figure 12. -- Fat injection in the  
area.

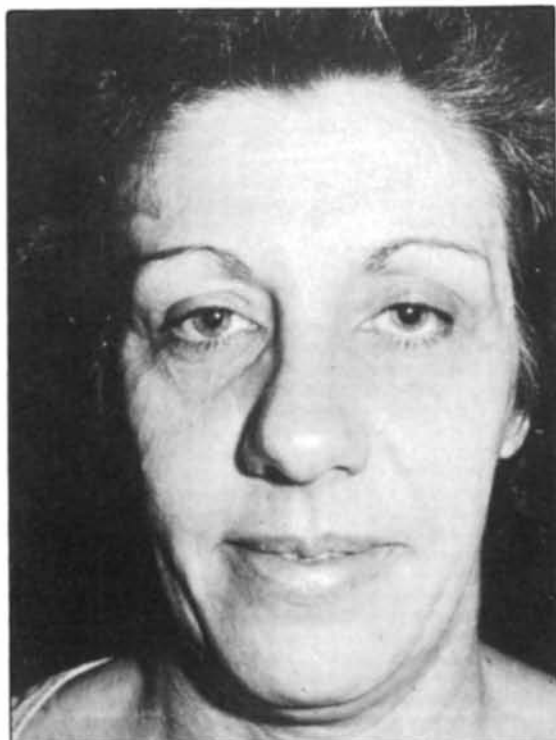

Figura 13. -- Vista de frente. Preoperatorio.

Figure 13. -- Frontal preoperative view.

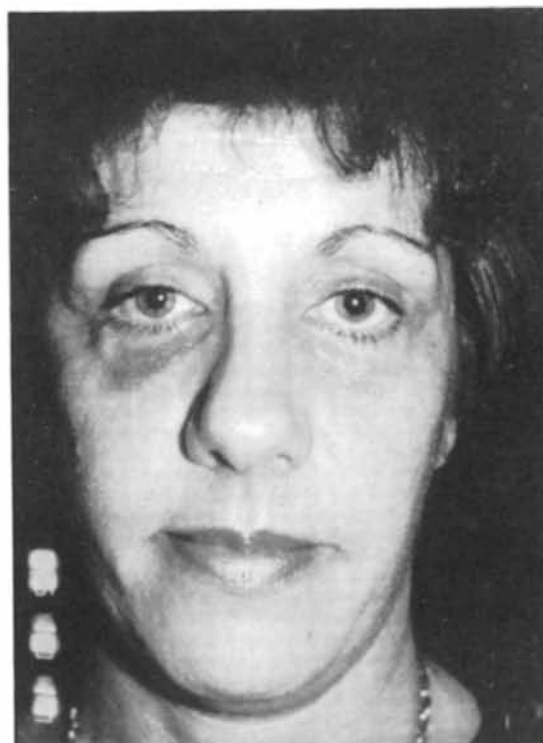

Figura 14. -- Vista de frente un mes después de la inyección de  
grasa.

Figure 14. -- One month frontal postoperative view.

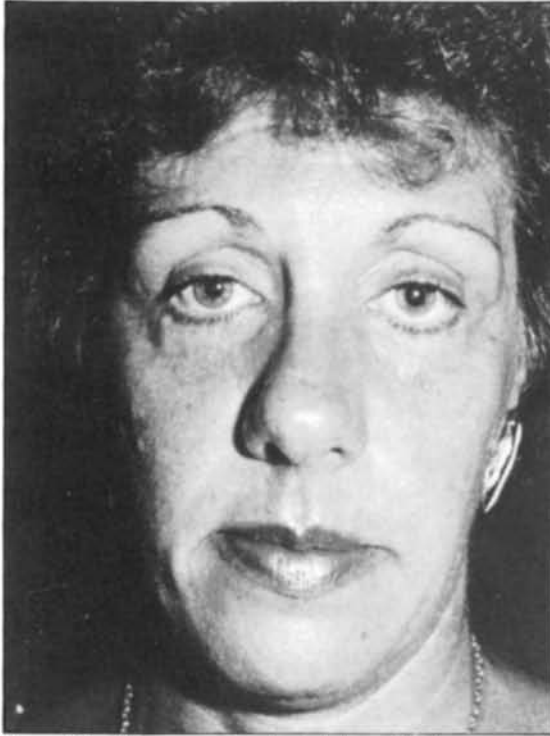

Figura 15.—Diez meses después de la inyección de grasa.  
*Figure 15.—Frontal postoperative view ten month after fat injection.*



Figura 16.—Vista de frente. Preoperatorio. Paciente de 62 años. Se le practicó un lifting de cara, blefaroplastia y inyección de grasa en surcos nasogenianos, labio superior, e inferior y menton.

*Figure 16.—Frontal preoperative view of a 62 years old patient. A rhytidectomy, blepharoplasty and fat injection in both lips, nasogenial sulcus, and mental area was performed.*



Figura 17.—Vista de frente un año después del tratamiento.  
*Figure 17.—One year postoperative frontal view.*

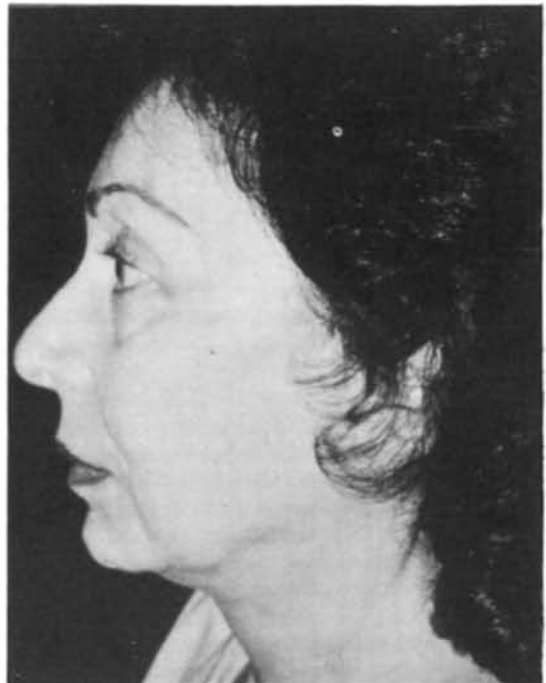

Figura 18.—Vista de perfil. Preoperatorio.  
*Figure 18.—Lateral preoperative view.*

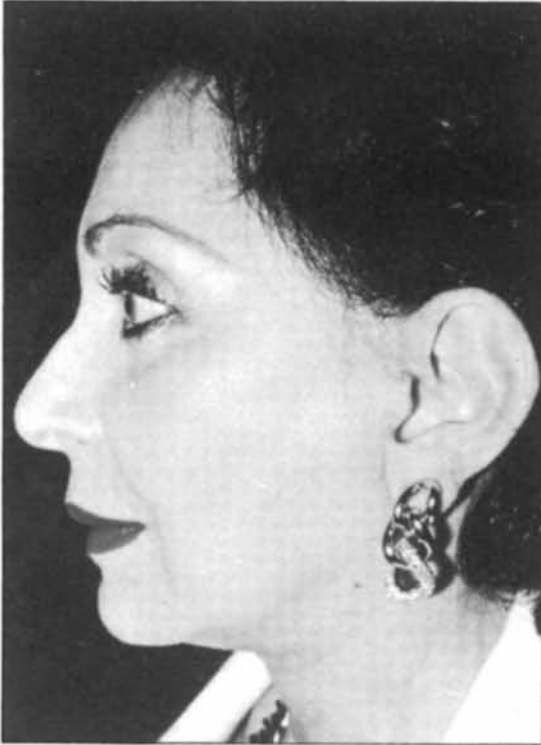

Figura 19. - Vista de perfil. Postoperatorio al año.  
Figure 19.—One year post-operator, lateral view.

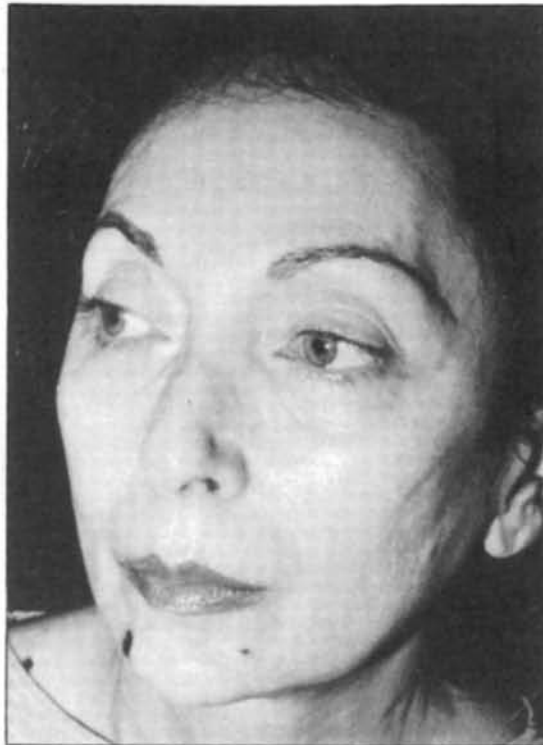

Figura 20. - Vista oblicua preoperatorio. En mentón y hombro se aprecia la señal de electrocoagulación para tratar verrugas planas.  
Figure 20.—Oblique preoperatory view. In chin and shoulder regions the scars of electrocoagulation of warts are evident.



Figura 21. - Vista oblicua posoperatorio. La mejora del aspecto tras la inyección de grasa es evidente.

Figure 21.—Oblique postoperative view. The improved appearance after fat injection is evident.



inferior, desplazando la misma a lo largo del borde labial.

Para mejorar las arrugas del mentón entramos por las zonas laterales desplazando la aguja de un lado al otro.

Cuando corregimos las arrugas de la frente y entrecejo el procedimiento es similar; generalmente se introduce la aguja donde comienza la arruga inyectando la grasa siguiendo el trayecto de la misma.

De igual manera se tratan las arrugas peripalpebrales cuando la ocasión así lo requiere.

En algunos casos específicos en los cuales el paciente presenta un cuello largo, fino, delgado y musculoso, hemos realizado la inyección de grasa disimulando con esto la inserción muscular.

Depositamos el tejido graso debajo de la grasa subcutánea, introduciendo la aguja hasta la zona más distal siguiendo la marcación previa y vamos dejando el material a medida que se retira la aguja de la zona. En pacientes de cara muy delgada que carecen de tejido celular subcutáneo inyectamos la grasa en un plano más profundo (muscular).

Una vez terminado este procedimiento se moldea el tejido graso en forma manual distribuyéndolo en la zona.

Finalmente un vendaje compresivo de la región será lo indicado para evitar la aparición de hematomas y edemas. El apósito lo retiramos en las primeras 48 horas.

Hemos observado que para lograr la restauración de las zonas afectadas es necesario inyectar un promedio de 50 a 60 cc de grasa distribuyéndola de la siguiente manera: de 10 a 15 cc en cada surco nasogeniano, de 5 a 10 cc en el mentón y labio superior e inferior. En las arrugas del entrecejo y frente inyectamos entre 10 a 15 cc de tejido graso. Esto variará según el aspecto que presente el caso.

Generalmente el paciente de cara delgada que se opera de ritidectomía es el candidato ideal ya que el injerto de grasa provoca un cambio fundamental, dándole al rostro

un aspecto redondeado propio de la juventud.

En estos casos es en los que se inyecta simultáneamente en todo el rostro empleando de 60 a 80 cc de grasa para su tratamiento.

En cambio hay operaciones en las cuales se corrige la zona peribucal y entrecejo en una cara normal, utilizando menos de la mitad del material.

La cara permanecerá edematizada por un lapso de diez a quince días, presentándose en ocasiones hematomas, por lo que debemos comunicárselo al paciente previamente a la operación.

Siempre realizamos la sobrecorrección del área en aproximadamente 50 % más de lo necesario, ya que hemos observado una reabsorción del 40 % o más del tejido inyectado, logrando con esto que, al desaparecer el edema y la reabsorción, el resultado sea el esperado (5).

Con la asociación de ambas técnicas, ritidoplastia e inyección de grasa hemos logrado corregir áreas que por sí sólo el estiramiento facial no mejora.

Creemos pertinente mencionar que en la actualidad en la mayoría de nuestras técnicas correctoras de defectos estéticos como blefaroplastia, rinoplastia, lipoplastia, etc., efectuamos la inyección de grasa con excelentes resultados al modificar el contorno corporal y facial.

### 3. CONCLUSIONES

El empleo de la inyección de grasa como relleno de surcos, arrugas y depresiones faciales es un complemento más dentro de la cirugía plástica y estética.

Con esta técnica se puede lograr una mejoría importante del área peribucal que con el procedimiento habitual no se consigue.

En combinación con la ritidectomía debe emplearse posterior a ésta, pudiendo realizarse sola, si el caso así lo requiere.

Debemos evitar que el tejido graso contenga aceites y sangre para que el prendimiento de la misma sea el esperado.

Es importante corroborar la buena irrigación del área receptora para que favorezca la permanencia y neoformación de vasos en el tejido graso.

La inyección de grasa logra modificar la textura de la piel y proporciona el relleno de la cara dando juventud al rostro.

Disminuye el empleo de sustancias abrasivas que irritan la piel y prolongan el posoperatorio.

Su permanencia en la zona inyectada es más duradera que la de otros métodos inyectables.

Evita grandes despegamientos y rese-

ciones que en muchos casos modifican los rasgos del paciente.

Con la asociación de ambas técnicas el cambio que experimenta el paciente en el modelado del contorno facial es excelente.

En todos los casos en que se efectuó el injerto de grasa hemos podido constatar la inocuidad del método, ya que hasta la fecha no ha aparecido complicación alguna.

Domicilio del autor:  
Dr. Abel Chajchir  
Clínica Libertador  
Av. Libertador 5962  
Buenos Aires 1428  
Argentina

Palabras clave: Injerto de grasa, Envejecimiento facial, Arrugas de la cara.  
Código numérico: 15891, 266, 29.

#### BIBLIOGRAFIA

1. **Chajchir, A.:** «Using the liposuction fat graft in face wrinkles and hemifacial atrophy». VIII Congress International Society of Aesthetic Plastic Surgery Abstract Book 135. Spain, 1985.
2. **Chajchir, A.:** «Liposuction fat graft in face wrinkles and hemifacial atrophy». *Aesth. Plast. Surg.* 10, 115, 1986.
3. **Chajchir A.; Benzaquen, I.:** «Injerto graso con material de liposucción». XXII Congreso Brasileiro de Cirugía Plástica Anais. Pág. 412, 1985.
4. **Klein, A.; Rish, D.:** «Substances for soft tissue augmentation, collagen and silicone». *J. Dermatol. Surg. Oncol.* 11, 1985.
5. **Ellenbogen, R.:** «Free autogenous pearl fat graft in the face. a preliminary report of a rediscovered technique». *Ann. Plast. Surg.* 16: 179, 1986.
6. **Teirmourian, B.:** «Repair of soft tissue contour deficit by means of semiliquid fat graft». *Plast. Reconstr. Surg.* 78, 123, 1986.
7. **Loeb, R.:** «Correction of eyelid depressions with free fat grafts». *Cir. Estética* 3: 68, 1978 (in Spain).