

Cirugía Plástica Ibero-Latinoamericana. Vol. XI. Núm. 4
Octubre-noviembre-diciembre 1985

RESUMEN

La liposucción es una técnica quirúrgica de gran utilidad para la remodelación de acúmulos grasos y para el desgrasamiento de los colgajos cutáneos, miocutáneos o musculares.

Para el desgrasamiento de los colgajos la realizamos después del año de efectuado el colgajo.

También la empleamos en acúmulos grasos, en la reconstrucción mamaria postmastectomía, y acúmulos grasos periféricos en la reducción mamaria. Igualmente en el tratamiento de cicatrices deprimidas con prominencia de tejidos vecinos.

En zonas deprimidas la realización del autotransplante de grasa nos ha dado buenos resultados.

SUMMARY

Surgery of the forms is an important part of plastic surgery. Occasionally, the presence of adipose masses will interfere in certain reconstructive procedures. This is specifically true for breast surgery in reductive or reconstructive techniques.

Suction lipectomy is an interesting procedure for the exeresis of fat deposits, and can also be used as an ancillary treatment in many other procedures.

It is also of great use in the remodeling of skin flaps performed with a pedicle or microsurgically, as well as for myocutaneous and muscular flaps. In performing the remodeling, it is also convenient to undermine and release the edges of the flap from the peripheral scar, in order to facilitate the «lifting» procedure.

The instrument set for the transplantation of autologous adipose tissue is presented. The transplant of fat can fill and raise depressed areas, and it must be done in an over-corrective fashion by injection into a closed preformed pouch. These adipose transplants have been followed and controlled by external assessment and biopsy, revealing a 20-30% per cent resorption of transplanted tissue, and capsule formation.

Liposucción en Cirugía Reparadora (desengrasamiento de colgajos cutáneos y miocutáneos, exéresis de acúmulos grasos y autotransplante de grasa)

Por los doctores:

J. M.^a Serra Renom (*)

R. Vila Rovira ()**

M. Recalde (*)

1. INTRODUCCION

Presentamos la utilización de la liposucción en diversas situaciones que se plantean en Cirugía Reparadora.

Encontramos particularmente útil la liposucción en la remodelación de colgajos tanto pediculados como libres vascularizados, así como en la corrección de acúmulos grasos en procedimientos reconstructivos de la mama y también la utilidad del autotrasplante de grasa...

2. LIPOSUCCION EN LA REMODELACION DE COLGAJOS

2.1. Colgajos cutáneos

Los colgajos cutáneos que presentan un importante componente de tejido celular subcutáneo graso pueden ser remodelados al año

(*) Director del Servicio de Cirugía Plástica, Reparadora y Estética. Clínica Universitaria de Navarra.

(*) Jefe Servicio B Cirugía Plástica y Estética del Instituto Dexeus de Barcelona y Jefe de la Unidad de Microcirugía del Departamento de Cirugía Plástica y Quemados del Hospital Valle Hebrón de Barcelona (España).

(*) Médico Residente. Servicio de Cirugía Plástica, Reparadora y Estética. Clínica Universitaria de Navarra (jefe Dr. J. M.^a Serra).

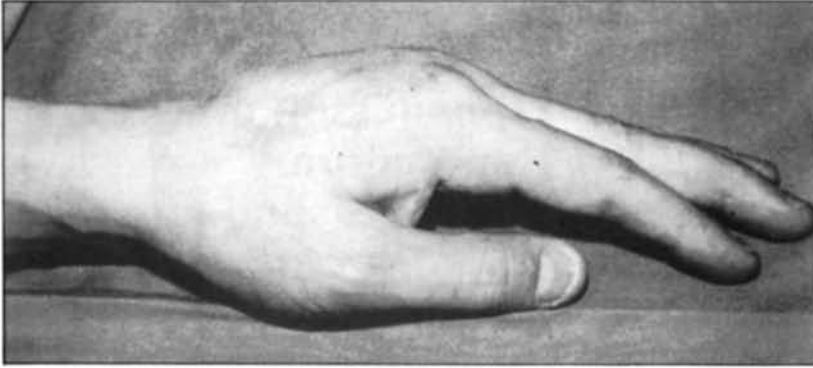


Figura 1a.—Aspecto del dorso de una mano reconstruida con un colgajo inguinal.

Figure 1a.—Dorsal aspect of the hand with a groin flap.

Figura 1b.—Desengrasamiento del colgajo. Se aprecia la botella para visualizar el contenido graso.

Figure 1b.—Remodeling of the flap. Notice the receptacle with fat.

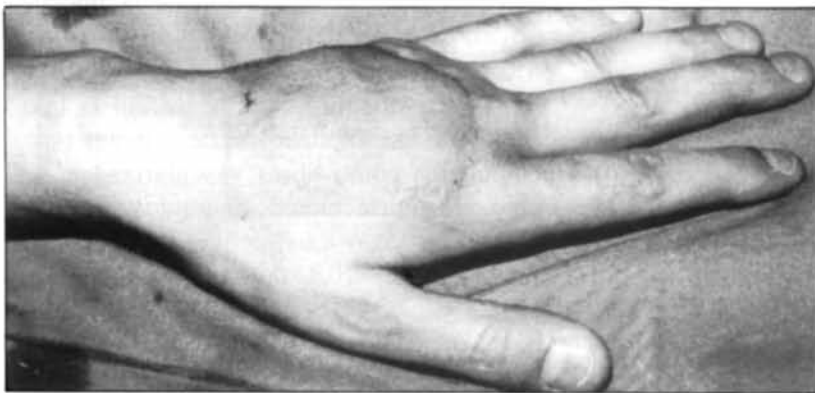
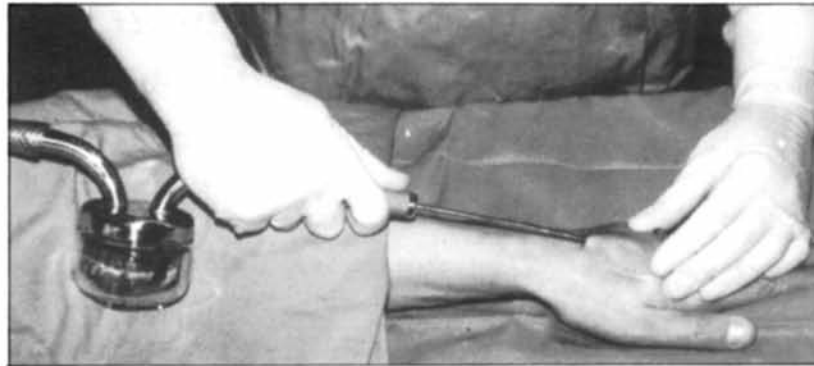

Figura 1c.—Imagen postoperatoria del colgajo después de realizado el desengrasamiento con liposucción.

Figure 1c.—Postoperative result after suction lipectomy of the flap.

de su realización mediante liposucción. La técnica que nosotros empleamos es la de disección-succión que se realiza desde cuatro puntos periféricos situados en la línea de la cicatriz (a las 12, 3, 6 y 9) desde donde se efectúan varios túneles radiados con cánulas de 4 y 6 mm. En un colgajo facial para dorso de nariz usamos la cánula de 3 mm. La dirección del agujero de la cánula debe ser hacia la profundidad y hacia la superficie. Es importante efectuar después con la misma cánula, pero sin succión, un despegamiento de toda la cicatriz periférica al colgajo de los planos

profundos y también del tejido circunvecino sano, para permitir una cicatrización uniforme de la región. Es decir, se trata de remodelar tanto el colgajo como la cicatriz y tejidos circundantes para borrar el escalón que a veces aparece en la periferia de estos colgajos (1, 2).

La técnica de disección-succión en este caso no tiene como finalidad aislar una masa sino separar toda la grasa de la piel suprayacente y del plano muscular subyacente (figs. 1a, b y c) y aspirarla.

2.2. Colgajos miocutáneos

Los colgajos miocutáneos suelen ser más voluminosos que los cutáneos. Si el músculo está denervado, éste se va atrofiando paulatinamente y es reemplazado por tejido fibroso laxo. Este tejido laxo abundante y el propio tejido celular subcutáneo impiden una retracción adecuada de la piel, por lo cual al cabo de un año se puede observar que el colgajo se ha convertido a veces en una bolsa redundante. Si se extrae por liposucción los restos musculares y el tejido fibroso, así como parte del panículo adiposo y se disecciona periféricamente, se favorecerá la retracción de la piel del colgajo con mejoría notable del contorno de la zona reconstruida.

2.3. Colgajos musculares

Los colgajos musculares implantados subcutáneamente también se atrofian, dejando un sitio a tejido fibroso laxo, que por efecto de la gravedad deforma el contorno cutáneo. La succión de dicho tejido eliminará ese exceso y estimulará la cicatrización de la piel en una posición más estética. Debe insistirse en diseccionar con la cánula los tejidos circunvecinos para evitar adherencias localizadas y escalones.

Este procedimiento de desgrasamiento en los colgajos se realiza tanto en los colgajos habituales, como en aquellos colgajos cuya técnica de vascularización fue mediante la sutura de su pedículo vascular con técnicas microquirúrgicas (figs. 2a, b y c). La extracción de grasa debe ser amplia hasta que aplane completamente el colgajo. En ningún caso, en 14 colgajos, ha existido isquemia de la piel.

3. LA LIPOSUCCION DE ACUMULOS DE GRASA

En Cirugía Reparadora muchas veces aparecen acúmulos de grasa en zonas específicas

cuya exéresis facilitará la remodelación que se está realizando.

En este apartado hacemos hincapié en la utilidad de la exéresis, grasa no deseada, dentro de un procedimiento de Cirugía Reparadora. A modo de ejemplo se expone la exéresis de los acúmulos de grasa en la Cirugía Reparadora de la mama.

En ciertos casos de mastectomías radicales donde se ha escogido una implantación subpectoral de un expansor tisular, suele existir un acúmulo de grasa preaxilar que provoca la formación de un pliegue transversal entre este acúmulo y la mama reconstruida. Nosotros efectuamos una liposucción de este acúmulo al tiempo de implantar el expansor, utilizando la misma incisión, pero colocando el expansor submuscular ya que se ha realizado la liposucción subcutáneamente. Se recomienda dejar un redón para drenaje por 48 horas (figs. 3a, b y c).

Las *Gigantomastias* que acompañan a pacientes obesas suelen dar resultados insatisfactorios si nos limitamos a realizar una mamoplastia reductora convencional. Con frecuencia quedan pliegues subaxilares por acúmulos grasos. Desde la incisión inframamaria se puede aspirar esta grasa en exceso sin profundizar demasiado para no lesionar los vasos torácicos laterales, teniendo en cuenta que la posición de decúbito de la paciente no permitirá apreciar la cantidad real del tejido adiposo que debe aspirarse, por lo cual esto tendrá que ser establecido preoperatoriamente con un marcaje preoperatorio correcto.

4. TRATAMIENTO DE LAS CICATRICES Y ZONAS DEPRIMIDAS. AUTOTRASPLANTE DE GRASA

Hay algunos casos en los que una cicatriz se hace muy visible debido a la depresión que ocasiona y a la prominencia de los tejidos vecinos. En este caso la regularización de estas áreas vecinas mediante la liposucción y el despegamiento de la cicatriz a los planos profundos, asociado o no a la resección cicatri-

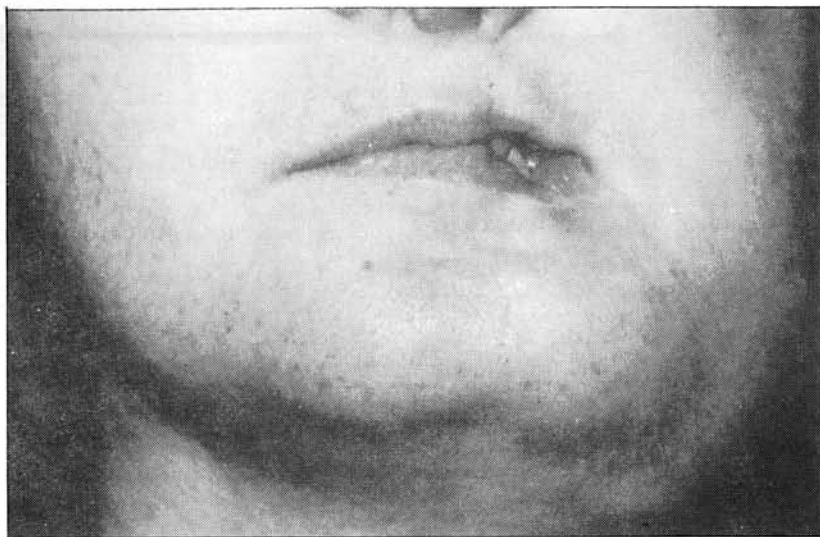

Figura 2a.—Colgajo muscular transplantado a la cara, suturado por microcirugía (procedente de otro centro).

Figure 2a.—Patient treated microsurgically with a muscular flap, directed to us from another clinic.

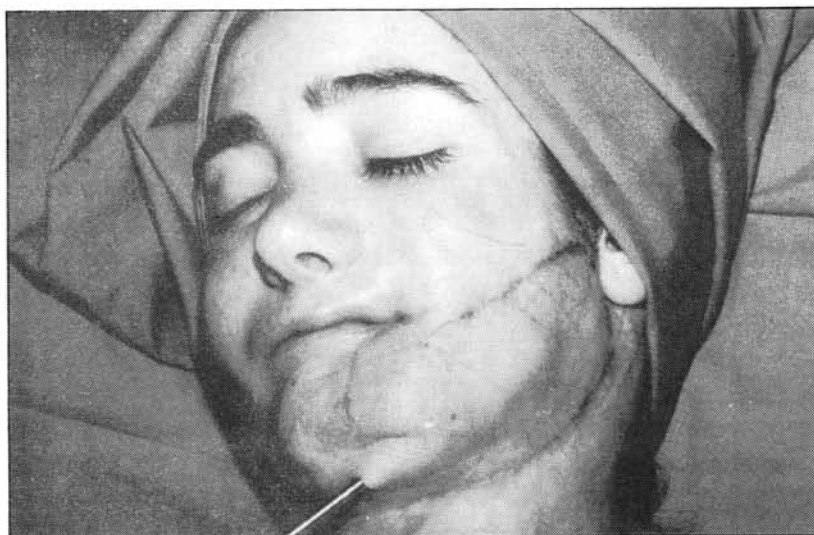

Figura 2b.—Desengrasamiento del colgajo muscular mediante liposucción.

Figure 2b.—Remodeling the flap by means of suction lipectomy.

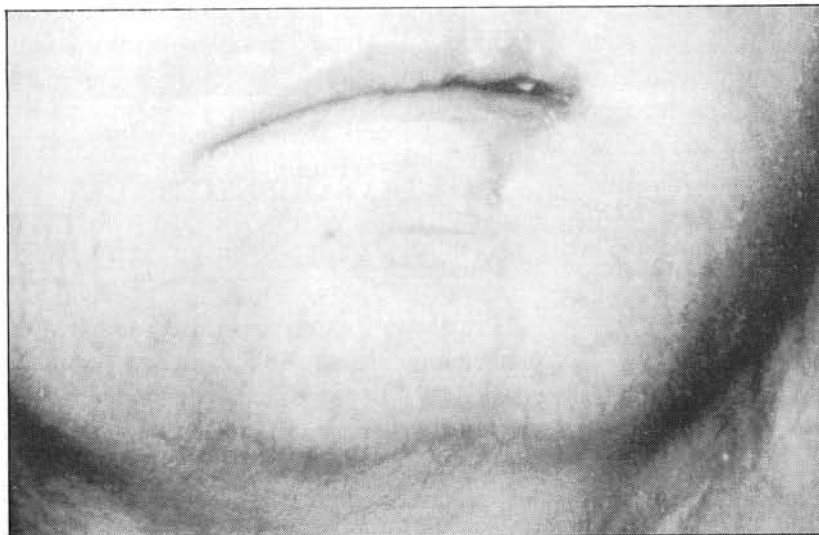

Figura 2c.—Imagen postoperatoria después de realizar la liposucción.

Figure 2c.—Postoperative view.

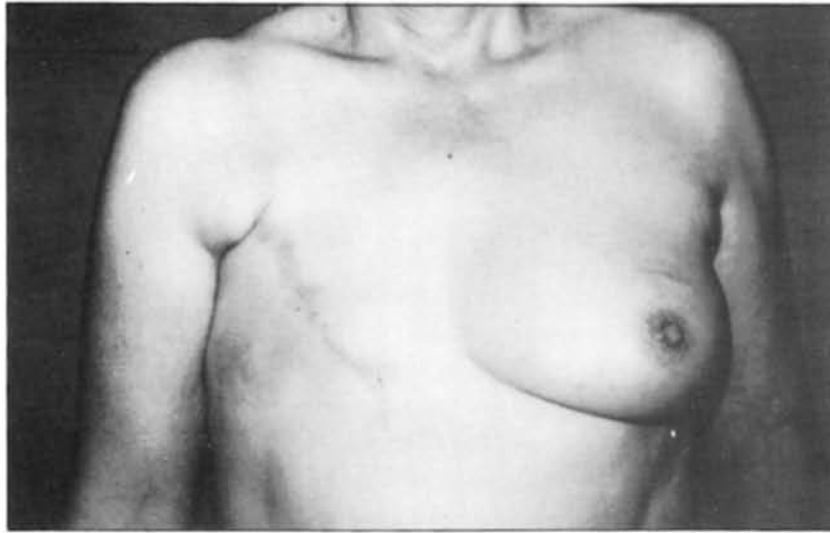


Figura 3a.—Paciente mastectomizada. Se aprecian los acúmulos grasos en zonas axilares.

Figure 3a.—Mastectomized patient showing preaxillary fat deposits.

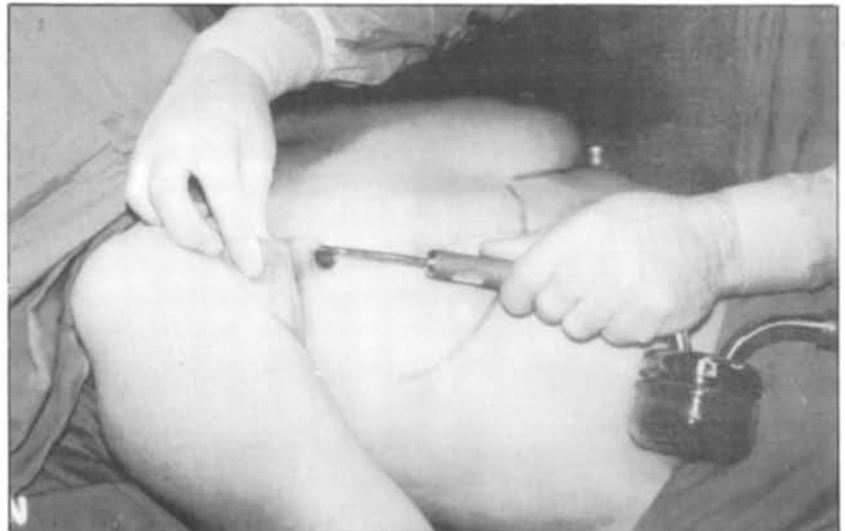

Figura 3b.—Liposucción subcutánea.

Figure 3b.—Aspiration of subcutaneous fat.

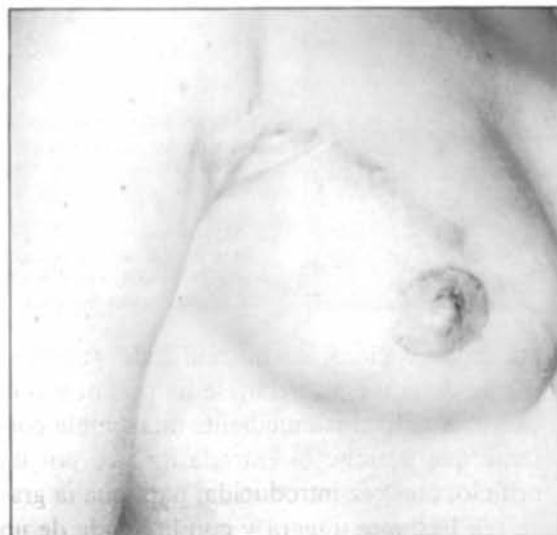

Figura 3c.—Reconstrucción mamaria con el expansor tisular.

Figure 3c.—Breast reconstruction with a skin expander.

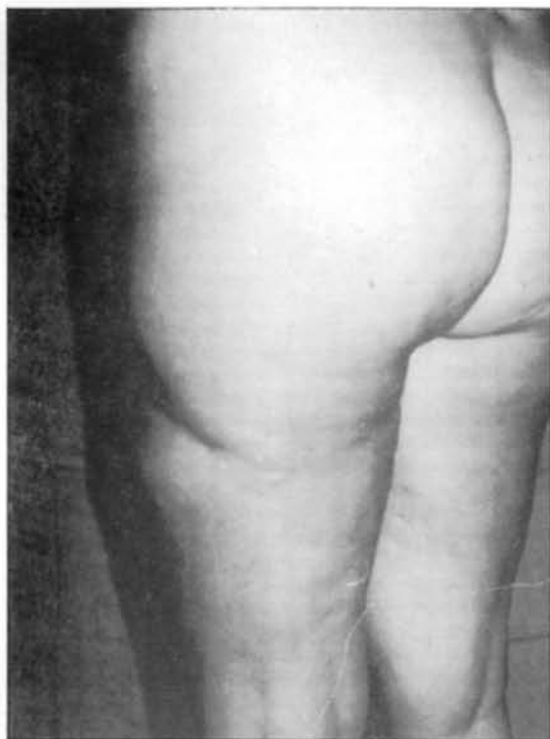

Figura 4a.—Cicatriz deprimida. Aparece muy evidente debido al resalte de los tejidos vecinos.

Figure 4a.—Depressed scar, particularly evident due to the evidence of the peripheral tissue.

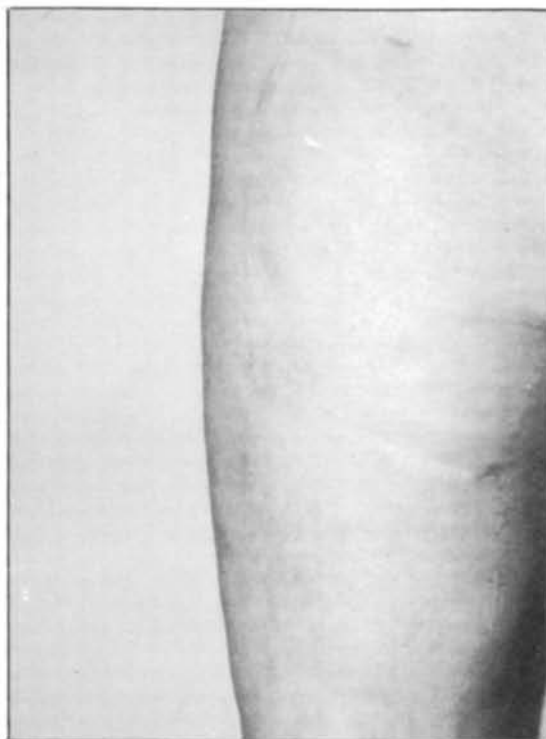


Figura 4c.—Resultado postoperatorio a los tres meses.

Figure 4c.—Postoperative results after 3 month.

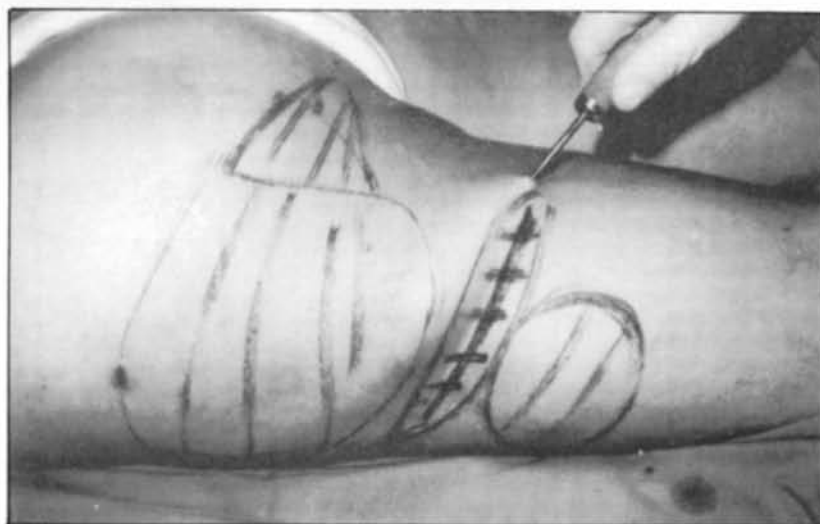


Figura 4b.—Despegamiento de la cicatriz con ayuda de la cánula y liposucción de las zonas periféricas.

Figure 4b.—Releasing the scar with the cannula, and liposuction of the surrounding area.

cial, mejoran el resultado uniformando toda la zona (figs. 4a, b y c).

4.1. Autotrasplante de grasa

También en zonas deprimidas y adheridas a planos profundos sin gran prominencia de

las áreas vecinas, se ha realizado autotrasplante de grasa, es decir, se ha practicado la exéresis de la grasa mediante una cánula cortante que permite la entrada de aire por un orificio, una vez introducida, para que la grasa sea bastante íntegra y con la ayuda de un

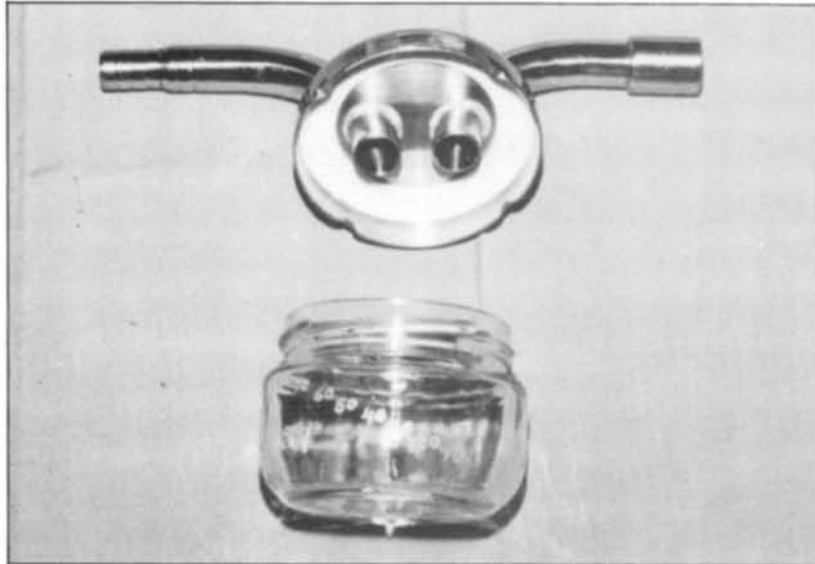


Figura 5a.—Botella de recuperación para la grasa.

Figure 5a.—Receptacle of fat.




Figura 5b.—Equipo de instrumental para el autotransplante de grasa.

Figure 5b.—Instrument set for fat transplantation.

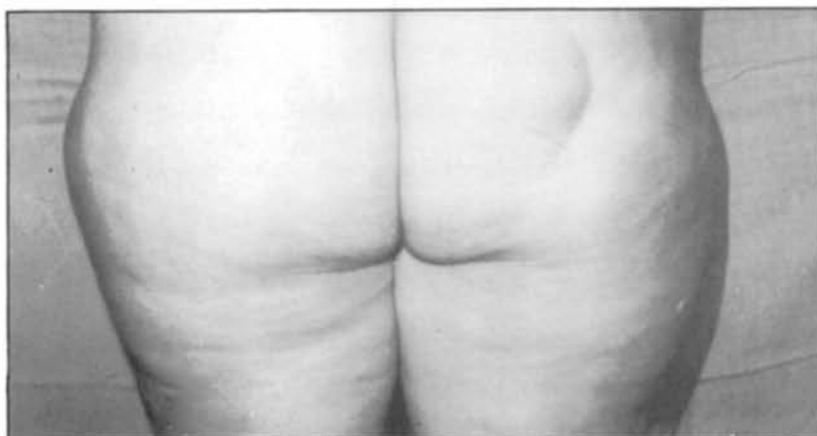

Figura 6a.—Imagen preoperatoria de una paciente en la que se aprecia una zona deprimida en región glútea.

Figure 6a.—Preoperative view of a patient with a depressed area in the gluteal region.

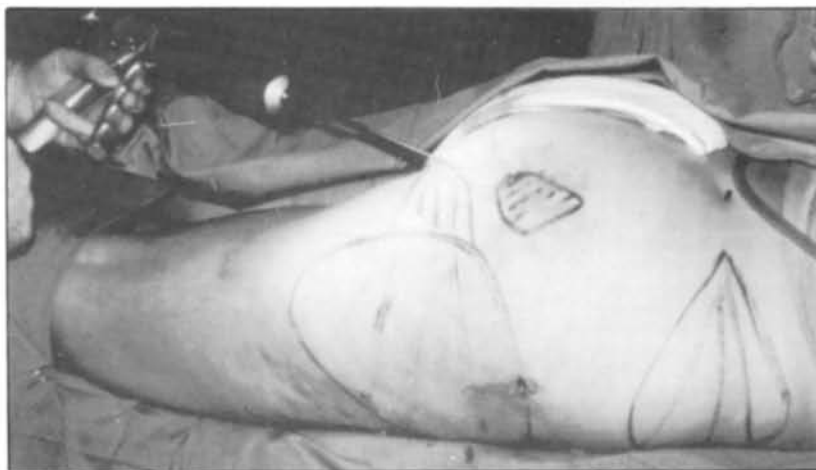

Figura 6b.—Transplante de tejido graso mediante el equipo inyector.

Figure 6b.—Transplantation of autologous adipose tissue with the injector.

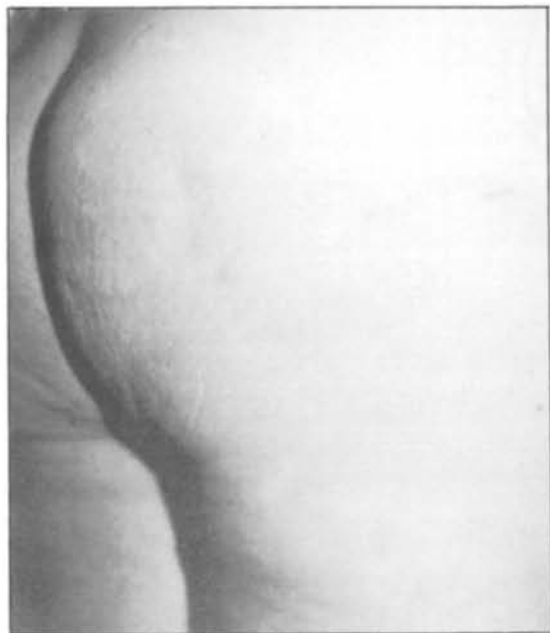

Figura 6c.—Imagen postoperatoria a los seis meses. Se aprecia la mejora de la zona deprimida.

Figure 6c.—Obvious improvement 6 month after transplantation.

equipo de instrumental (figs. 5a y b) para la disección de esta zona deprimida y la inyección de la grasa a presión, se autotrasplanta. Este autotrasplante de grasa no tiene como finalidad crear un nuevo tejido adiposo subcutáneo, sino despegar esta zona cicatricial adherida de los planos profundos. El comportamiento de esta grasa, seguido mediante biopsias, es la de la formación de un pseudoquistes con la reabsorción de entre un 20 % y un 30 % del volumen inyectado, si está colocada a presión con la cánula de inyección en una cavidad cerrada y rodeada de tejido fibroso (figs. 6a, b y c).

BIBLIOGRAFIA

1. **Grazer, F.**: «Suction-assisted lipectomy. Suction lipectomy. Lipolysis and lipexeresis». *Plast. Reconstr. Surg.*, 72: 620, 1983.
2. **Stalling, J.**: «The defatting of flaps by lipolysis». From Hetter, G. *Lipoplasty. «The theory and practice of blunt suction lipectomy»*. Little, Brown and Company. Boston. Toronto, 1984.