

# Mamoplastia de aumento dinámica con control de vectores

## Dynamic augmentation mammoplasty with vector control



Vallarta-Rodríguez R.A.

Vallarta-Rodríguez R.A.\*, Ruiz-Treviño J.J.\*\*, Guerrero-Burgos F.\*\*\*

### Resumen

La mamoplastia de aumento debe ser una cirugía segura, predecible, duradera, que mantenga la forma natural de las mamas, preserve la sensibilidad del complejo areola-pezones, no altere la lactancia, con mínima reacción al implante colocado, y que no interfiera con los estudios imagenológicos. Cuando las mamas presentan alguna deformidad asociada tipo ptosis, mamas tuberosas, etc, el emplear una combinación de técnicas brinda un mejor resultado final en comparación con el empleo de un procedimiento de aumento puro.

Presentamos la técnica quirúrgica que empleamos desde el 2003 que a nuestro juicio cumple con todos estos objetivos y puede utilizarse para aumento mamario en pacientes con ptosis leve o moderada. Describimos la técnica con detalle y discutimos las indicaciones y ventajas de incorporar estos refinamientos técnicos a la mamoplastia de aumento convencional.

Recogemos 230 casos en los que se realizó mamoplastia de aumento multiplanar con disección muscular ampliada en bloque, optimizando vectores independientes para reposicionar el complejo areola-pezones en su posición ideal en casos de ptosis asociada. Agregamos puntos de anclaje percutáneos en 98 pacientes para conseguir este efecto. No hemos tenido complicaciones mayores, más allá de pequeñas dehiscencias superficiales de las heridas en 18 casos que se corrigieron con tratamiento expectante sin dejar secuelas.

Con esta técnica intentamos aportar una opción más al cirujano plástico para ofrecer un resultado natural y duradero a las pacientes que se someten a mamoplastia de aumento.

**Palabras clave** Aumento mamario, Mamoplastia de aumento, Prótesis de mama, Ptosis mamaria.

**Nivel de evidencia científica** IV

### Abstract

Augmentation mammoplasty must be a safe, predictable, long-lasting surgery, that maintains the natural form of the breasts, preserves nipple-areolar sensitivity, permits breast feeding, with minimal tissue reaction to the implant, and that does not interfere with imaging studies.

When there is an associated deformity such as ptosis, tuberous breasts, etc., a combination of techniques offers a better final result in contrast with pure augmentation techniques.

We present our technique performed since 2003 that has met these objectives in augmentation mammoplasty in patients with minimal to moderate ptosis. A detailed description on the technique and discussion on the indications and advantages of incorporating these technical refinements to conventional augmentation mammoplasty, is presented.

We present 230 cases in which multiplanar augmentation mammoplasty was performed with wide en-block submuscular dissection, optimizing independent vectors for nipple-areolar complex repositioning in its ideal location in cases with associated ptosis. Percutaneous anchoring points were used in 98 patients to achieve this effect. No major complications were observed other than minor wound healing problems in 18 cases, all of which were solved with expectant treatment without sequelae.

With this technique we try to give the plastic surgeon an additional option to offer in augmentation mammoplasty with natural and durable results.

**Key words** Breast augmentation, Augmentation mammoplasty, Breast implants, Mammary ptosis.

**Level of evidence** IV

\* Cirujano Plástico Estético y Reconstructivo, Profesor adscrito al curso de Cirugía Plástica Estética y Reconstructiva del Hospital Central de Alta Especialidad de PEMEX, México DF, México.

\*\* Residente de Cirugía Plástica Estética y Reconstructiva del Hospital Central de Alta Especialidad de PEMEX, Cirugía General y Laparoscopia Avanzada, México DF, México.

\*\*\* Cirujano Plástico Estético y Reconstructivo, Jefe de División Quirúrgica Centro Nacional de Investigación y Atención al Quemado (CENIAQ), Instituto Nacional de Rehabilitación, México DF, México.

## Introducción

La mamoplastia de aumento es una de las cirugías más solicitadas por las pacientes que acuden a la consulta del cirujano plástico, y según datos de la Asociación Mexicana de Cirugía Plástica Estética y Reconstructiva (AMCPEER), ocupa el primer lugar entre las cirugías realizadas en el 2012 y 2013. Es por esto que merece especial atención.

La técnica quirúrgica ha evolucionado durante más de 60 años hasta convertirse en la cirugía de rutina que conocemos en la actualidad. A lo largo de las décadas se han descrito múltiples materiales para aumentar el volumen de las mamas, desde inyecciones de parafina, silicona líquida, colágeno, ácido hialurónico, metilmetacrilato, hasta la colocación de materiales protésicos como esponjas de poliuretano, implantes de silicona rellenos de solución salina, implantes con rellenos a base de azúcares y aceites, implantes rellenos de silicona líquida, y los más nuevos implantes de gel de silicona altamente cohesiva (1). Además están descritas alternativas con tejidos autólogos a base de colgajos, transferencia grasa (lipoinyección), sistemas de presión negativa, etc (1, 2). Muchas de estas técnicas han mostrado resultados devastadores y han sido prudentemente abandonadas. El único método que ha pasado la prueba del tiempo ha sido sin duda el aumento mamario con implantes de gel de silicona altamente cohesiva (1-3).

Las características de superficie del implante son hasta el día de hoy cuestión de debate al tratar de reducir la aparición de contractura capsular (4-7). La forma, el tamaño y la superficie del implante son en gran medida decisión del cirujano en conjunto con la paciente. Existen asimismo múltiples abordajes para la colocación de los implantes mamarios (8-10); sin embargo para la colocación de los implantes de gel de silicona altamente cohesiva se prefieren los abordajes inframamario y periareolar. También están descritos múltiples planos para la colocación de los implantes, tratando de conseguir el mejor resultado estético posible, ya sea con bolsillo subglandular (8, 9), submuscular (9, 10), subfascial (12, 13) o en plano dual (8, 14).

Presentamos una técnica que combina los beneficios del plano dual con una disección submuscular extendida con borde libre que brinda mayor cobertura permanente al implante sin deformidad a la contracción del músculo pectoral. En casos seleccionados empleamos puntos percutáneos de fijación para optimizar el alcance que brinda el plano dual en la corrección de la ptosis leve a moderada. Con esta técnica se permite manipular los vectores muscular (oblicuo) y glandular (vertical) de forma independiente, mejorando la interacción entre el implante y los tejidos, y por tanto el resultado estético final.

## Material y método

Analizamos un grupo de 320 pacientes femeninas a las que entre marzo del 2003 y marzo del 2013, practicamos

mamoplastia de aumento según la técnica quirúrgica de mamoplastia de aumento dinámica con control de vectores.

Todas las cirugías fueron realizadas de forma ambulatoria en medio hospitalario y bajo anestesia general balanceada.

### Técnica Quirúrgica

Marcamos el surco inframamario y los límites de la disección muscular tomando como referencia la línea media, los meridianos de la mama y la línea axilar anterior.

El tamaño de la incisión a realizar en el surco inframamario debe ser el suficiente para introducir el implante sin tensión en los tejidos. Evitamos el uso de soluciones de infiltración que pueden enmascarar pequeños vasos sangrantes durante la cirugía. Preferimos cauterizar bajo visión directa cualquier sangrado. También minimizamos el uso de la electro-disección al realizar el bolsillo.

La incisión comienza en la marca hecha en el surco inframamario hasta llegar a la costilla que se encuentra a ese nivel, generalmente la 5ª o 6ª, que servirá de guía para iniciar la disección submuscular (Fig. 1). Incindimos directamente sobre la inserción muscular para realizar la movilización en bloque del pectoral mayor y del serrato.

La disección del bolsillo submuscular debe ser amplia, tomando como límites el surco inframamario en la parte inferior; medialmente respetamos 2 cm de la línea media para evitar la aparición de sinmastia; situamos el límite superior 1 cm por encima de la base del implante; y como límite lateral empleamos la línea axilar anterior. Continuamos con la disección del plano subglandular respetando siempre la fascia muscular y llegando hasta el límite inferior del complejo areola-pezones (CAP) o según lo amerite cada caso (Fig. 2).

Si existe ptosis asociada, realizamos en este momento incisiones superficiales de relajación del tejido mamario para permitir la expansión y adaptación más natural del parénquima sobre el implante (Fig. 3 y 4). Colocamos puntos de suspensión percutáneos de polipropileno 3-0 anclando el parénquima mamario al pectoral mayor.

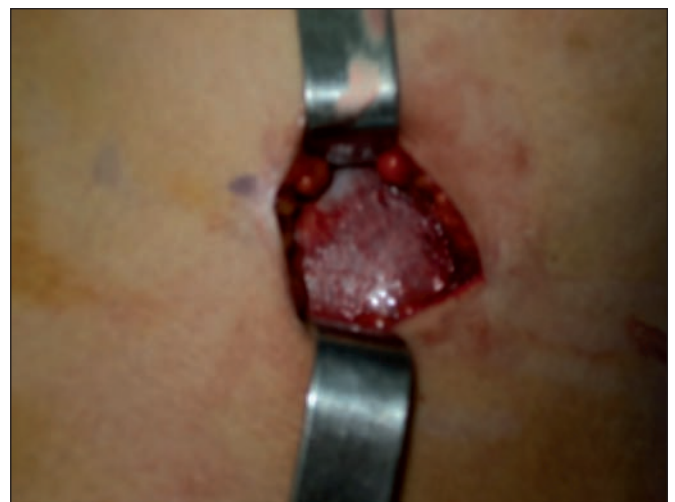

Fig. 1. Incisión en surco inframamario hasta caer directo sobre la costilla a ese nivel; acceso al plano submuscular apoyándose sobre la costilla.

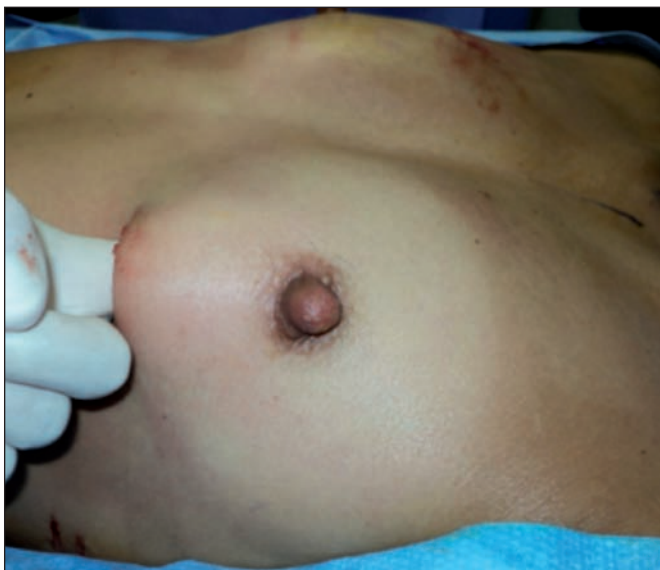

Fig. 2. Discección subglandular hasta llegar al pezón, como muestra el dedo del cirujano. Esto permite una rotación cefálica del parénquima mamario.

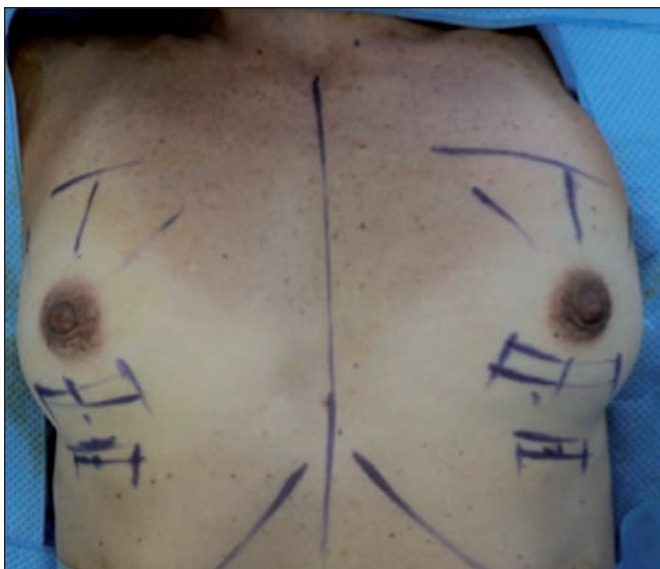

Fig. 3. Marcaje para el rallado de la glándula. Los rayos superiores marcan la posición en la que irán los puntos de suspensión percutáneos.

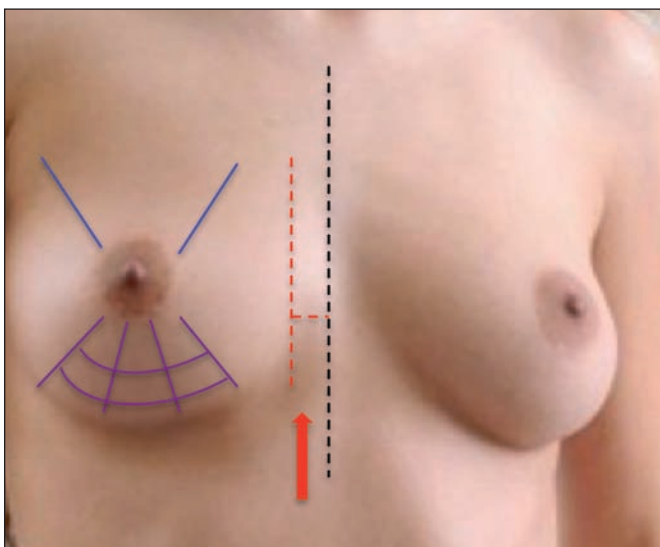


Fig. 4. Límites para la disección. Es importante respetar la inserción medial del pectoral dejando al menos 2 cm sin disecar en cada lado para evitar sinmastia.

Con estas maniobras repositionamos el parénquima mamario y evitamos la deformidad en doble burbuja (Fig. 5 y 6).

Dejamos siempre 2 drenajes de succión de 1/8 por cada lado; uno en el espacio submuscular y otro en el subglandular. A continuación introducimos los implantes texturizados de gel de silicona previamente irrigados con solución de yodopovidona utilizando técnica de un solo toque, es decir, una vez que el cirujano ha cambiado sus guantes, lavado el talco de los mismos, y sólo él manipula el implante (Fig. 7 y 8). Seguidamente, cerramos la incisión por planos con monofilamento absorbible, dejando el músculo sin suturar; únicamente aproximamos el parénquima con el tejido celular subcutáneo, dermis y piel (Fig. 9 y 10). Al finalizar, los implantes quedan cubiertos en sus tres cuartas partes superiores por músculo y en su tercio inferior por glándula mamaria.

Retiramos los puntos percutáneos de suspensión a los 5-7 días de postoperatorio.

Los drenajes permanecen 72 horas o hasta drenar menos de 30cc/día y los retiramos en el consultorio. En todas las pacientes empleamos antibióticos de forma pro-

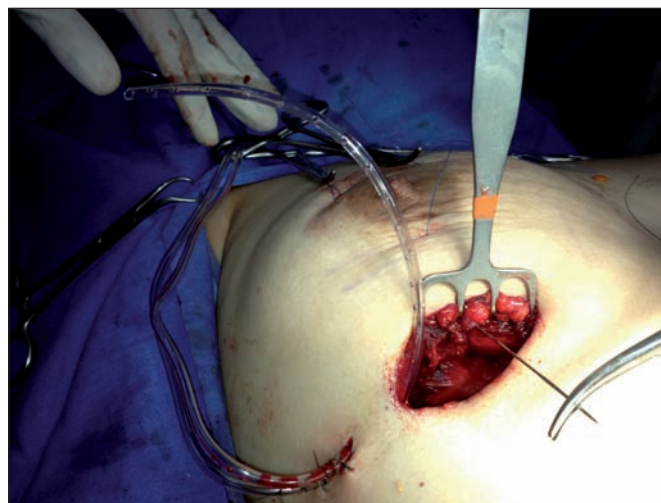


Fig. 5. Colocamos puntos de suspensión percutáneos con polipropileno 3-0 que fijan parcialmente la glándula al pectoral mayor.

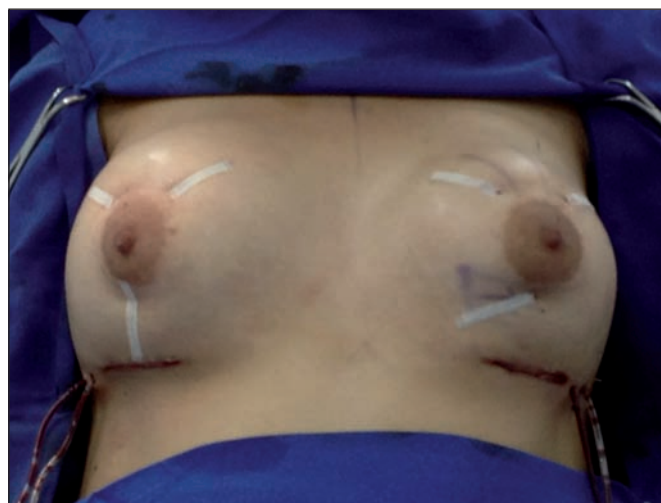

Fig. 6. Una vez colocados los puntos, se fijan con tirillas adhesivas; se retirarán en el consultorio a los 5-7 días de postoperatorio.



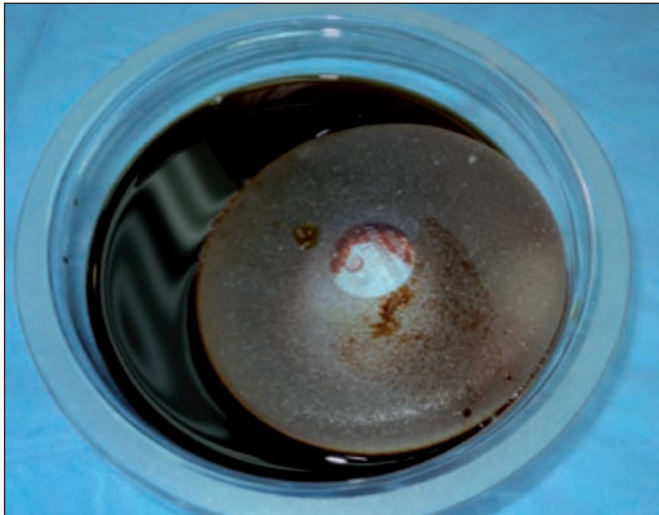


Fig. 7. Impregnamos con yodopovidona el implante y el bolsillo submuscular.

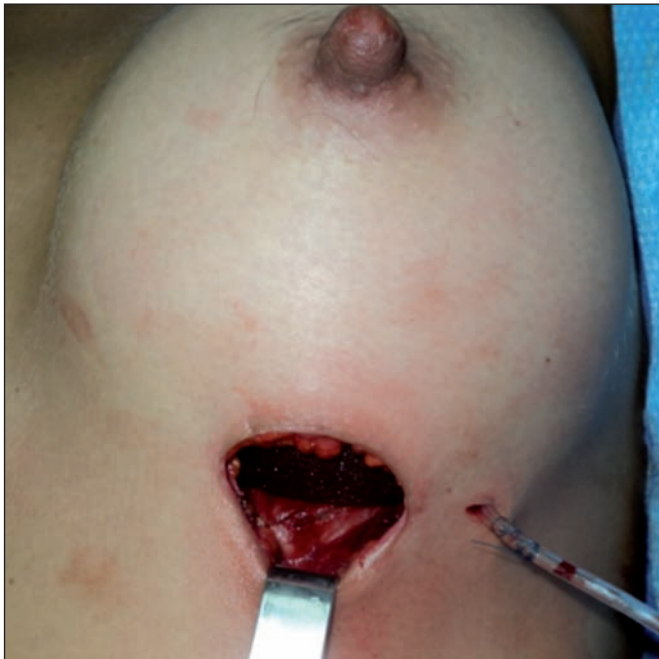

Fig. 8. Colocamos el implante en el plano submuscular con técnica de un solo toque, tras colocar los drenajes y estando seguros de que no hay puntos de sangrado activos.

filáctica en quirófano y se continúa vía oral mientras permanecen los drenajes. Mantenemos control del dolor postoperatorio con analgésicos vía oral complementados con un relajante muscular durante la primera semana postoperatoria. Las pacientes utilizan sostén compresivo durante 3 semanas y deben evitar el ejercicio o los trabajos extenuantes durante el primer mes.

## RESULTADOS

Las edades de las 320 pacientes intervenidas de nuestro grupo de estudio oscilaron entre los 19 y los 73 años, siendo el grupo de edad más prevalente el comprendido entre los 27 y los 35 años de edad (62%).

Del total, 245 (76,5%) procedimientos fueron mamoplastias primarias y 75 (23,43%) mamoplastias de revisión.

Los implantes utilizados fueron redondos, texturiza-

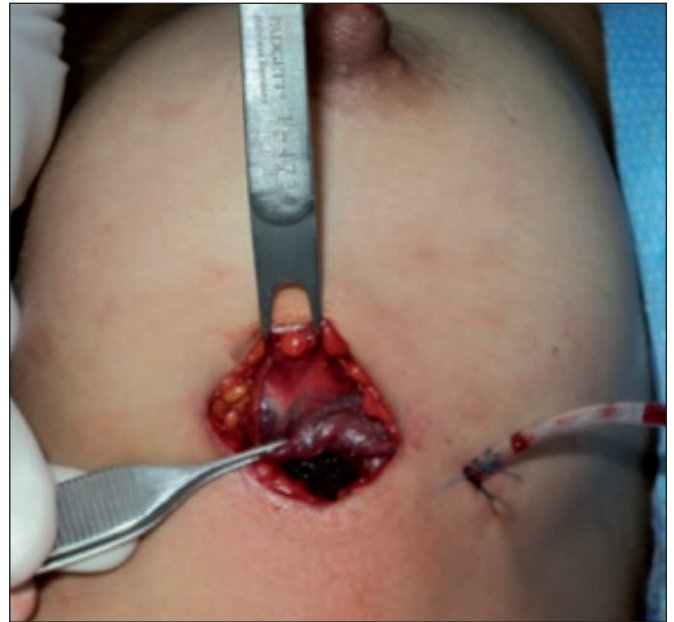

Fig. 9. Dejamos libre el músculo para que deslice suavemente sobre el implante y así evitar la deformidad característica que se produce en el implante con la contracción muscular.

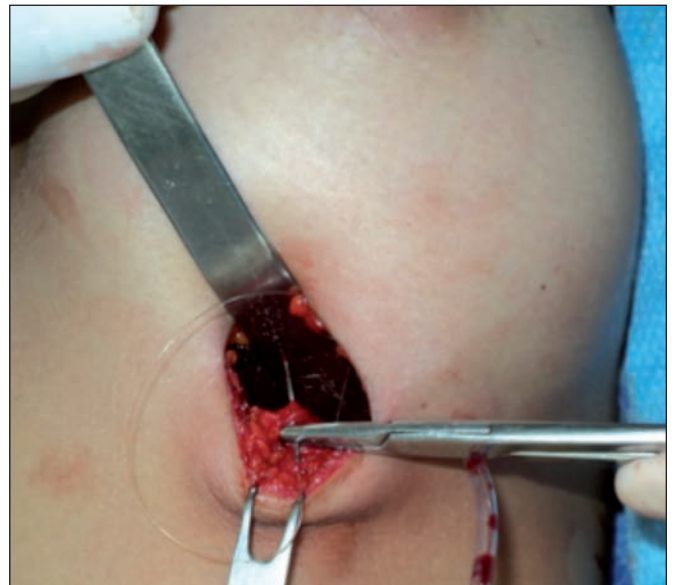


Fig. 10. Suturamos el parénquima glandular al tejido celular subcutáneo con monofilamento absorbible, siempre protegiendo el implante.

dos, de gel altamente cohesivo, de entre 230 hasta 375cc, colocados por vía inframamaria en plano dual.

Utilizamos puntos de suspensión percutáneos en aquellas pacientes con ptosis grado I en las que no fue suficiente la disección en plano dual para otorgar al pezón una posición ideal, y en algunas pacientes con grado II: en total en 98 pacientes (30,6%) de las que 68 fueron intervenidas para mamoplastia de aumento primaria (27,7%) y 30 para mamoplastia de revisión (40%).

Todas las pacientes siguieron un postoperatorio sin incidencias y con una adecuada cobertura del implante. No se presentaron complicaciones fuera de pequeñas dehiscencias superficiales de las heridas en 18 casos (5,6%) que se corrigieron con actitud expectante sin dejar secuelas.

El tiempo promedio de seguimiento clínico en nues-

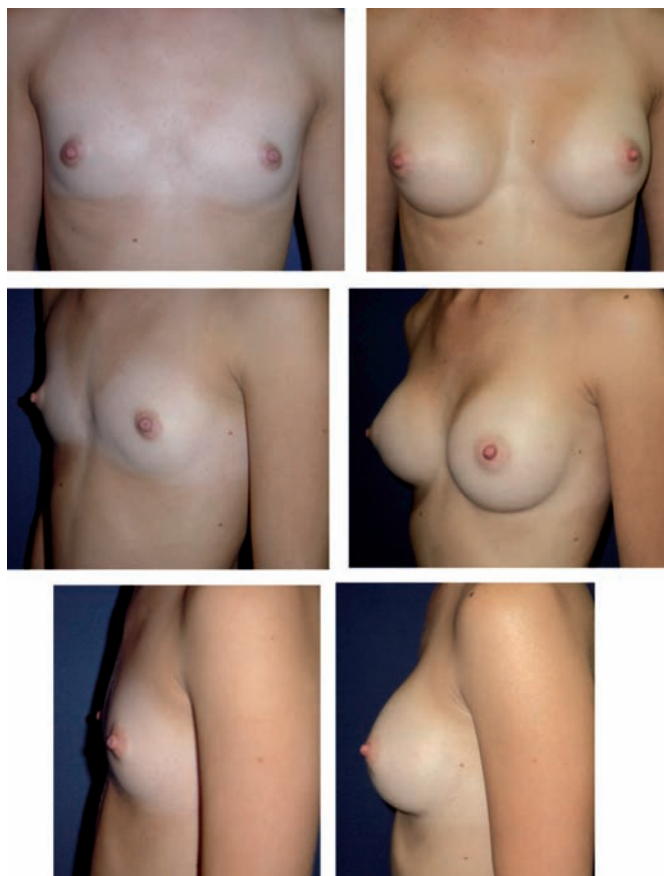


Fig. 11. Mujer de 46 años, gesta 2, copa A, con asimetría mamaria. Pre y postoperatorio a los 2 años; implantes redondos texturizados de gel cohesivo de 230cc.

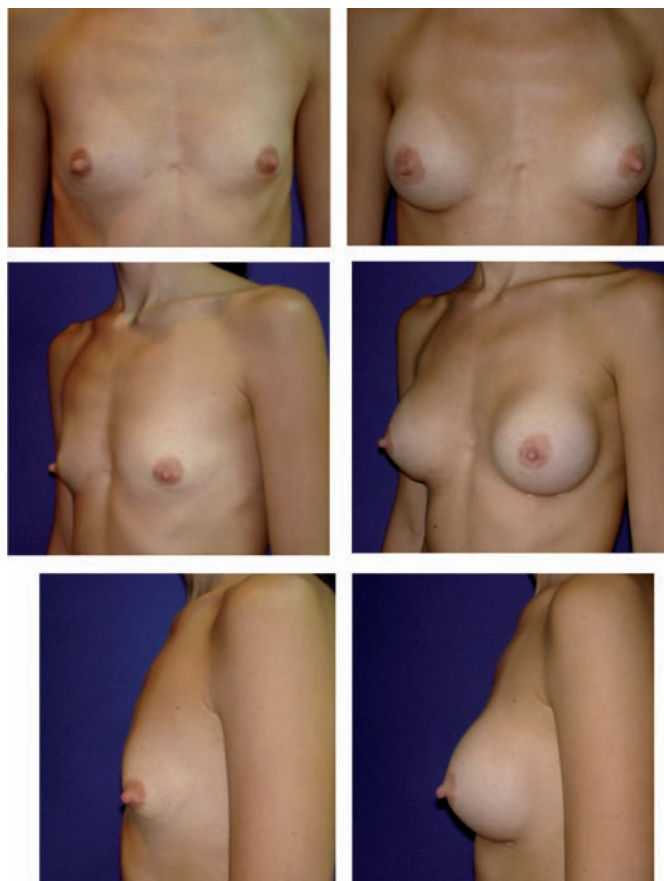


Fig. 12. Mujer de 52 años, gesta 3, copa B, con asimetría mamaria. Pre y postoperatorio a los 2 años; implantes redondos texturizados de gel cohesivo de 310cc.

tra serie fue de 32 meses, con un mínimo de 14 meses y un máximo de 10 años. El juicio sobre los resultados obtenidos se realizó mediante análisis fotográfico y valoración clínica comparando el tamaño, contorno de la mama y la posición del pezón en cada caso. No registramos casos de migración del implante, deformidad en doble burbuja, contractura capsular sintomática, infección, hematomas, ni seromas. El CAP permaneció en el punto de máxima proyección en las mamas previamente ptósicas a los 32 meses de postoperatorio. La forma y caída de las mamas fue armónica y adecuada. Hubo 24 pacientes (7,5%) que presentaron ligera asimetría, la cual era una condición preexistente en todos los casos. Ningún caso requirió reintervención quirúrgica ni tratamiento adicional (Fig. 11-14).

## Discusión

Cuando existen tantas técnicas quirúrgicas y controversias en torno a una cirugía tan frecuente como la mamoplastia de aumento, además de afirmar que ninguna es la ideal, los cirujanos pueden elegir el método que más se adapte a sus necesidades para ofrecer el mejor resultado posible a sus pacientes. Con la serie de adaptaciones y refinamientos técnicos que describimos en este artículo, hemos llevado a cabo una sistematización de nuestra forma de realizar la cirugía de aumento mamario con implantes, con vistas a ofrecer un resultado predecible, duradero y que agrade a nuestras pacientes.

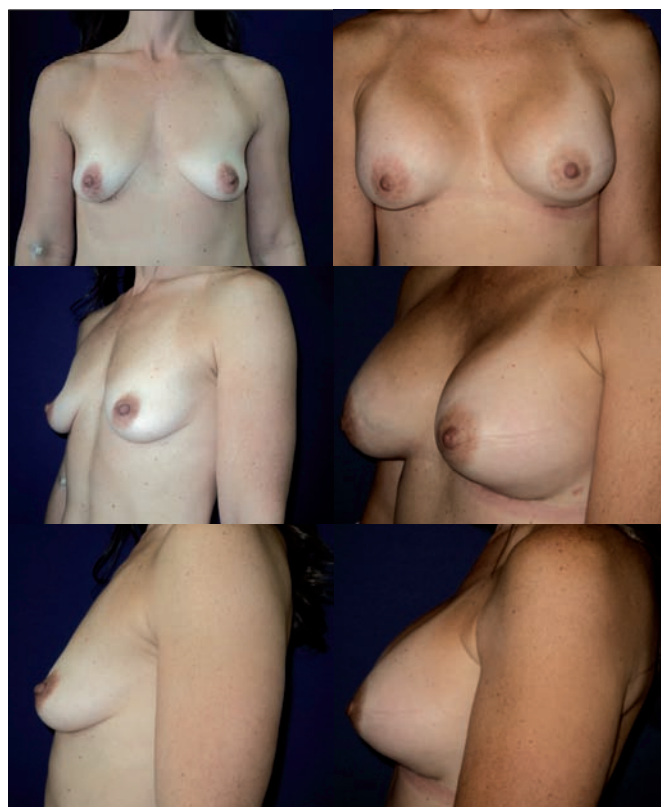

Fig. 13. Mujer de 45 años con ptosis asociada grado I. Pre y postoperatorio a los 2 meses; implantes redondos texturizados de gel cohesivo de 310 cc.



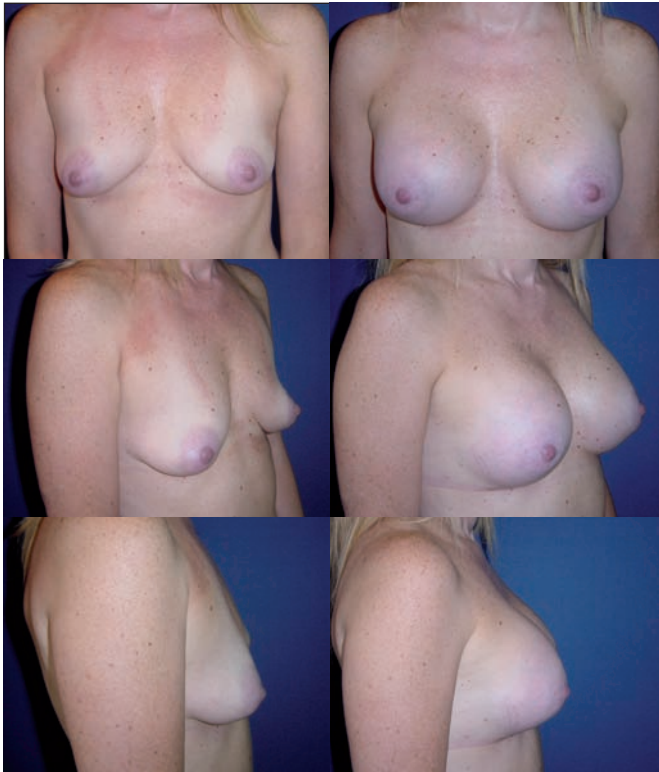

Fig. 14. Mujer de 43 años con ptosis I asociada grado I. Pre y postoperatorio a los 18 meses; implantes redondos texturizados de gel cohesivo de 280 cc.

El plano dual para la colocación de los implantes mamarios ofrece a la vez las ventajas del plano subglandular y las del submuscular, evitando también las limitaciones de estos abordajes cuando se utilizan por separado (14). Puede aplicarse en todas las pacientes que se someten a un aumento primario y también en los casos de reintervenciones, con resultados satisfactorios (14,15). La disección muscular extendida, incluyendo el músculo serrato, que empleamos en nuestra técnica, da mayor cobertura a los implantes, haciéndolos menos palpables en su porción lateral y otorgando un contorno más natural a la mama. Al dejar el borde inferior libre, permitimos que la musculatura se deslice dinámicamente en su vector natural oblicuo sin traumatizar el implante, pudiendo prolongar la vida útil del mismo y evitando la deformidad característica del plano submuscular cuando se contraen los pectorales. A su vez, la disección parcial subglandular le otorga a la mama un vector vertical independiente del cual hacemos uso para reposicionar la glándula y corregir la ptosis leve (Fig. 15).

Es indispensable realizar depuradamente esta disección multiplanar para darle a la mama la posibilidad de utilizar los vectores tisulares de forma independiente, tanto el del parénquima mamario como los del pectoral mayor y el serrato en bloque, con el fin de otorgar cobertura permanente al implante, reposicionar el pezón en su posición ideal y conservar una forma estética mamaria que no se distorsione con la acción muscular. Generalmente, es suficiente con estas maniobras para corregir la ptosis leve asociada cuando se presenta; sin embargo, cuando el cirujano juzga que el CAP podría

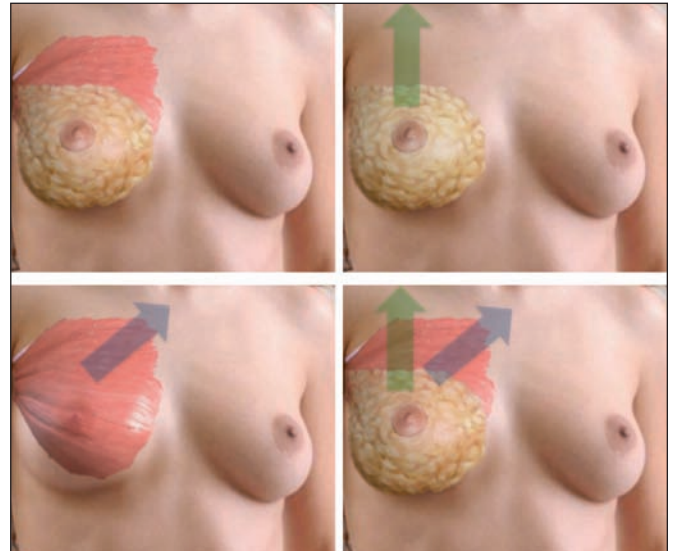


Fig. 15. Vector natural oblicuo del pectoral mayor (flecha azul). La disección parcial subglandular le otorga a la mama un vector vertical independiente que da una posición y apariencia más juvenil a la mama (flecha verde). Estos vectores deben ser manejados independientemente para obtener un resultado predecible y estético.

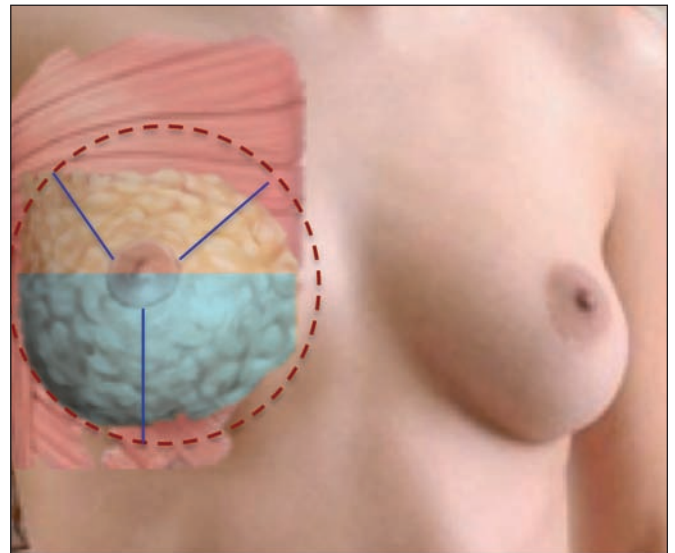


Fig. 16. Líneas punteadas rojas: ejemplo de los límites de la disección submuscular. Área sombreada en azul: ejemplo de disección subglandular promedio, que permite que el parénquima rote céfalicamente. Líneas azules: puntos de suspensión percutáneos.

quedar mejor en una posición más alta a la conseguida, recomendamos el uso de los puntos de suspensión percutáneos que hemos descrito. A nuestro juicio, aunque se pueden incorporar maniobras para enmascarar la correcta posición del CAP como el descenso del surco inframamario y la utilización de implantes de mayor volumen, no recomendamos emplear estas estrategias.

Cuando utilizamos los puntos de suspensión percutáneos (Fig. 16) favorecemos la adherencia parenquimatososa en la nueva posición que hemos asignado al CAP, optimizando la rotación céflica de la glándula que nos otorga el plano dual y pudiendo de esta forma corregir ptosis de grado leve a moderado (16, 17). Es importante considerar que estos se utilizan únicamente para corregir

## Conclusiones

ptosis grado I y algunas mamas con ptosis grado II con el objetivo de contribuir a la fijación del CAP en su nueva posición mientras el proceso cicatricial adquiere la suficiente firmeza como para mantener el resultado deseado, de ahí que luego los retiremos a los 5-7 días de postoperatorio. En nuestra serie los hemos utilizado en casi una tercera parte de los casos de mamoplastia de aumento primaria (27,7%), mientras que en aquellos casos de mamoplastia de revisión su uso ascendió al 40%. Esto se debe en parte al grupo de edad que representan las pacientes que recibimos para su primera cirugía, entre los 27 y los 35 años, en contraste con el de pacientes para procedimiento secundario, que habitualmente están entre los 45 y los 55 años de edad. Estas pacientes que acuden para mamoplastia de revisión no habían sido operadas inicialmente por nosotros, y encontramos durante las cirugías implantes de grandes volúmenes colocados en plano subglandular, lo que aunado a la laxitud tisular propia de su edad, había favorecido la aparición de una ptosis mamaria acentuada.

Cabe destacar que estos puntos de suspensión percutáneos no reemplazan a las técnicas escisionales tradicionales de mastopexia en aquellos casos que lo ameriten. Es tarea del cirujano realizar un diagnóstico preoperatorio preciso y decidir si los puntos de fijación percutáneos son suficiente para obtener el resultado deseado. En las pacientes en las que la indicación es adecuada, esta técnica permite corregir ptosis grado I y casos seleccionados de ptosis grado II. En ningún caso debemos sacrificar un buen resultado final por ahorrar cicatrices a la paciente.

Debemos tener siempre en cuenta que al realizar una técnica de plano dual estamos dejando dos espacios muertos, por lo que recomendamos la colocación de un drenaje de succión independiente en cada plano. Sin embargo, sí podemos obviar el doble drenaje cuando utilizamos los puntos de suspensión percutáneos puesto que reducen el espacio muerto en el plano subglandular.

Estamos de acuerdo con Tebbets en que se puede reducir el número de complicaciones y reintervenciones hasta un valor muy cercano a cero (18) cuando mantenemos control de todos aquellos factores que pudieran influir en el resultado final del procedimiento (19). En nuestras manos, el realizar la cirugía en un medio hospitalario certificado, de forma ambulatoria, la selección de implantes texturizados de tamaño moderado (no mayores de 375cc), el llevar a cabo una disección minuciosa bajo visión directa a través del abordaje inframamario, llevar a cabo una adecuada cobertura muscular extendida, la disección en un plano dual, una mínima manipulación de los implantes, más el uso de yodopovidona, de antibiótico en todos los casos, de drenajes en todos los casos y en plano independiente (20), y el uso de puntos de suspensión percutáneos en casos seleccionados, nos ha permitido obtener un 0% de complicaciones mayores que hayan requerido reintervención quirúrgica.

Aunque aún estamos lejos de encontrar la técnica ideal en mamoplastia de aumento, presentamos con nuestro método de mamoplastia de aumento dinámica con control de vectores, una técnica que utiliza a nuestro favor la dinámica de los diferentes tejidos mamarios para maximizar los beneficios del plano dual y obtener resultados consistentes y duraderos.

Esta técnica nos ha proporcionado en nuestra práctica excelentes resultados y puede ser utilizada en una gran variedad de pacientes que se someten a mamoplastia de aumento primaria o de revisión, a la vez que permite corregir de manera efectiva ptosis leve y algunos casos seleccionados de ptosis moderada.

## Dirección del autor

Dr. Raúl Alfonso Vallarta Rodríguez  
Puente de Piedra 150 - 419T2  
CP 14050, Distrito Federal  
México  
e-mail: vallartar@prodigy.net.mx

## Bibliografía

1. **Alpert BS, Lalonde DH:** CME Article: Breast Augmentation. *Plast Reconstr Surg* 2008;121 (4): 1-7.
2. **Spear SL, Bulan EJ, Venturi ML:** Breast Augmentation. *Plast Reconstr Surg* 2006; 118 (7 Suppl):188S-196S.
3. **Takayanagi S:** Augmentation Mammoplasty Using Implants: A Review. *Arch Plast Surg* 2012;39: 448-451.
4. **Malata CM, Feldberg L, Coleman DJ, Foo IT, Sharpe DT:** Textured or smooth implants for breast augmentation? Three year follow-up of a prospective randomised controlled trial. *Brit J Plast Surg* 1997;50: 99-105.
5. **Barnsley GP:** Textured surface breast implants in the prevention of capsular contracture among breast augmentation patients: a meta-analysis of randomized controlled trials. *Plast Reconstr Surg.* 2006 117 (7): 2182-2190.
6. **Poepl N, Schreml S, Lichtenegger F:** Does the surface structure of implants have an impact on the formation of a capsular contracture? *Aesth Plast Surg* 2007; 31(2):133-139.
7. **Wong CH, Samuel M, Tan BK, Song C:** Capsular contracture in subglandular breast augmentation with textured versus smooth breast implants: a systematic review. *Plast Reconstr Surg* 2006;118(5):1224-1236.
8. **Regnault P:** Partially Submuscular Breast Augmentation. *Plast Reconstr Surg* 1977;60(3): 72-76.
9. **Pickrell KL, Puckett CL, Given KS:** Subpectoral Augmentation Mammoplasty. *Plast Reconstr Surg* 1977; 59(1): 325-336.
10. **Zeitoun GC.** Subpectoral ou subglandular: qual é a melhor localização do implante para pacientes com hipomastia? *Rev Bras Cir Plást* 2012;27(3):428-434.
11. **Baptista RR, Salles AG, Remigio AF, Cruz DP, Ferrreira MC:** Avaliação dos resultados estéticos após mamoplastias de aumento com o uso de implante redondo vs. Anatómico. *Rev Bras Cir Plást* 2010; 25 (supl):1-102

12. **Graf RM, Bernardes A, Rippel R, Araujo LR, Damasio RC, Auersvald A:** Subfascial Breast Implant: A New Procedure. *Plast Reconstr Surg* 2003;111(2): 904-908.
13. **Baxter RA:** Subfascial Breast Augmentation: Theme and Variations. *Aesthetic Surg J* 2005;25(5): 447-453.
14. **Tebbetts JB:** Dual plane breast augmentation: optimizing implant-soft-tissue relationships in a wide range of breast types. *Plast Reconstr Surg* 2006;118 (7 Suppl): 81S-98S.
15. **Spear SL, Carter ME:** The correction of capsular contracture by conversion to "dual- plane" positioning: technique and outcomes. *Plast Reconstr Surg* 2006;118 (7 Suppl): 103S-113S.
16. **Spear SL, Boehmler JH, Clemens MW:** Augmentation/Mastopexy: A 3-Year Review of a Single Surgeon's Practice. *Plast Reconstr Surg* 2006;118(7):136-147.
17. **Mahabir RC, Zamboni WA:** A new technique of internal suture mastopexy for mild to moderate breast ptosis. *Can J Plast Surg* 2008;16(1):11-13.
18. **Tebbetts JB:** Achieving a zero percent reoperation rate at 3 years in a 50-consecutive-case augmentation mammoplasty premarket approval study. *Plast Reconstr Surg* 2006;118(6): 1453-1457.
19. **Steiert AE, Boyce M, Sorg H:** Capsular contracture by silicone breast implants: possible causes, biocompatibility, and prophylactic strategies. *Medical Devices: Evidence and Research* 2013;6: 211-218.
20. **N Fanous, I Salem, C Tawilé, AE Bassas:** Absence of capsular contracture in 319 consecutive augmentation mammoplasties: Dependent drains as a possible factor. *Can J Plast Surg* 2004;12(4):193-197.