

# Nueva técnica para corrección del pezón invertido sin cicatriz evidente

## New technique for solving the inverted nipple without apparent scar



Moretti, E.

Moretti, E. \*, Cal, I.O.\*\* , Galetto, M.\*\*\* , Londoño, L.\*\*\*

### Resumen

Presentamos una vía de abordaje diferente para la resolución del pezón invertido sin cicatriz aparente.

Este procedimiento corta los conductos galactóforos e interpone dos colgajos dérmicos triangulares en la base del pezón con el objeto de evitar la recidiva del proceso.

El aspecto más innovador de la presente publicación es el abordaje quirúrgico, que realizamos medianter una incisión inconspicua en la base del pezón que con el tiempo se torna imperceptible.

### Abstract

We present a technique for solving the inverted nipple without apparent scar. This procedure cuts the ducts and interposes two dermal triangular flaps at the base of the nipple in order to prevent recurrence of the process.

The most innovative concept of this paper is the surgical approach, which is performed by an inconspicuous incision at the base of the nipple, which by the time, becomes undetectable.

**Palabras clave** Anomalías del pezón,  
Pezón invertido,  
Cirugía del pezón.

**Nivel de evidencia científica** 5

**Key words** Nipple anomalies,  
Inverted nipple,  
Nipple surgery.

**Level of evidence** 5

\* Jefe del Servicio de Cirugía Plástica, Estética y Reparadora  
\*\* Cirujano Plástico  
\*\*\* Médico Residente

## Introducción

El pezón invertido o umbilicado es aquel que se caracteriza por tener una porción enterrada en los conductos galactóforos, quedando por lo tanto por debajo del nivel de la areola. En estos casos el pezón carece de tejido conectivo y presenta conductos galactóforos hipoplásicos y bandas fibrosas que lo retraen.

Esta condición se presenta con frecuencia en forma congénita y predominan los casos de bilateralidad. Su incidencia es del 3,36% según el estudio de Parks (1) realizado sobre 1625 pacientes entre los 19 y 26 años de edad. En este estudio, la bilateralidad alcanzó el 86,79% de los casos.

Están disponibles en la literatura muchas alternativas quirúrgicas para la corrección del pezón invertido, las cuales van desde el uso de tracción simple hasta colgajos múltiples dérmicos. Hay descripciones que emplean aros con peso tipo *piercing*, como la descrita por Tal (2); otras utilizan sistemas para mantener evertido el pezón con una jeringa plástica (3), puntos enterrados a modo anillo (4), así como colgajos dérmicos de la areola que se interponen por debajo del pezón. Con respecto a estos colgajos dérmicos hay descripciones que emplean 2 colgajos (5-7), 3 colgajos (8) y hasta 4 colgajos con forma de diamante (9).

Schwanger en 1974 preconizó la sección de los conductos galactóforos para los casos severos de pezón invertido. A partir de este trabajo la gran mayoría de las técnicas que se emplean para corregir esta anomalía cortan los conductos e interponen materiales sintéticos o tejidos con el objeto de evitar la recidiva del proceso. Graivier (11) emplea silicona a modo de tutor transversal, mientras que en las descripciones previas predominan los colgajos dérmicos de areola. Moretti y col. (12) comparan 2 grupos de pacientes demostrando que los tutores de silicona sirven para los casos grado I (eversión del pezón de forma transitoria por compresión), mientras que en los casos II y III (inversión permanente del pezón) los mejores resultados se obtienen con los colgajos dérmicos de areola.

Presentamos en este artículo una nueva técnica que combina una vía de abordaje inconspicua, 2 colgajos dérmicos de tejido areolar interpuestos para evitar la retracción secundaria tras la sección de los conductos, y un punto externo en forma de U en el pezón. Describimos asimismo los pasos técnicos así como los resultados obtenidos, con buena apariencia estética, sin recidiva del proceso y sin cicatriz evidente.

## Material y método

Revisamos un grupo de 16 pacientes de sexo femenino operadas por presentar pezón invertido con la técnica que describiremos a continuación durante el periodo comprendido entre 2010 y 2012. Todos los casos tratados presentaban pezones invertidos congénitos, en 4 casos unilaterales y en 12 bilaterales, para un total de 28 procedimientos quirúrgicos.

La edad de las pacientes osciló entre los 19 y los 46 años, con una media de 29 años. Dentro del grupo de estudio, 4 pacientes habían dado lactancia normal y 10 referían haber tenido imposibilidad para lactancia. Las 2 pacientes restantes no tenían antecedentes de gestación.

Siguiendo la clasificación de Han y Hong (13), 19 pezones eran de grado II (fibrosis retropezón moderada: eversión transitoria manual) y 9 eran de grado III (fibrosis retropezón severa: imposibilidad de eversión manual). No incluimos en la presente serie los grados I (fibrosis leve retropezón: eversión manual).

Del total de las 16 pacientes del grupo en 14 asociamos en el mismo acto operatorio cirugía de mamoplastia de aumento, y en las 2 pacientes restantes solo tratamos quirúrgicamente el pezón invertido.

En los casos de mamoplastia de aumento colocamos los implantes en 13 casos por vía submamaria y en 1 caso a través de un abordaje areolar. De los 4 casos de pezón invertido unilateral colocamos implantes en 3 y resolvimos de forma unilateral la anomalía del pezón. El otro caso de pezón unilateral había sido tratado previamente en otra institución con técnica de Skoog y la paciente refería no haber logrado un resultado satisfactorio. En este caso aplicamos nuestra técnica sin asociar aumento mamario.

### Técnica Quirúrgica

Efectuamos marcaje de 2 colgajos triangulares que dibujamos sobre la areola en los puntos correspondientes a las horas 3 y 9. Las bases de ambos triángulos deben ser de 10 mm aproximadamente, y estarán ubicadas en la base del pezón. Los lados deben medir también 10 mm.

Practicamos anestesia local con xylocaína al 2% con epinefrina. En los casos en los que asociamos mamoplastia de aumento hicimos la corrección del pezón al final de la cirugía.

Comenzamos el procedimiento colocando un punto de mononylon 2.0 en el centro del pezón, con el objeto de traccionar del mismo (Fig. 1). A continuación, realiza-

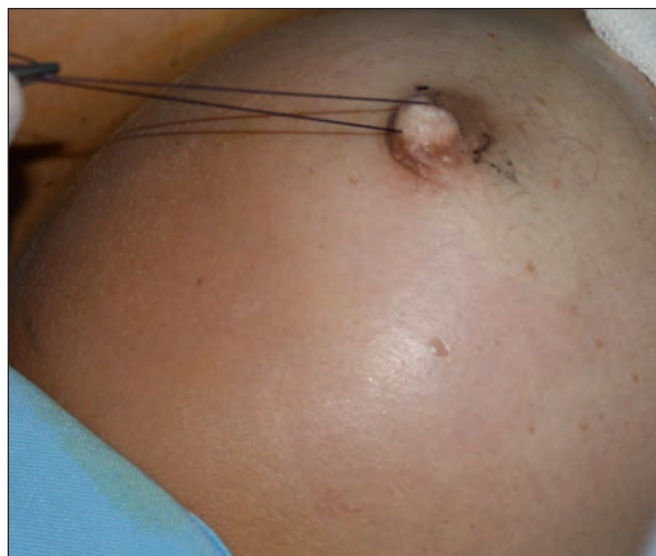

Fig. 1. Descripción de la técnica en un caso de corrección de pezón invertido asociada a cirugía de aumento mamario. Dibujo de los colgajos sobre la piel de la areola y punto de nylon 2.0 para tracción del pezón

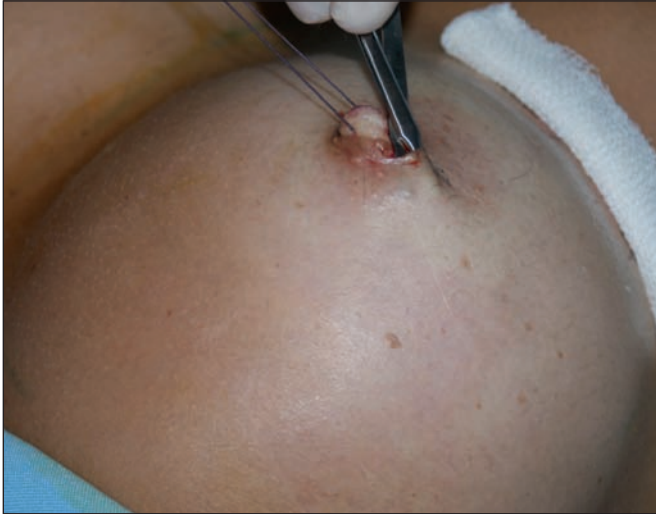

Fig. 2. Despegamiento subcutáneo con tijeras delicadas de iris, y liberación de la piel por debajo de la areola.

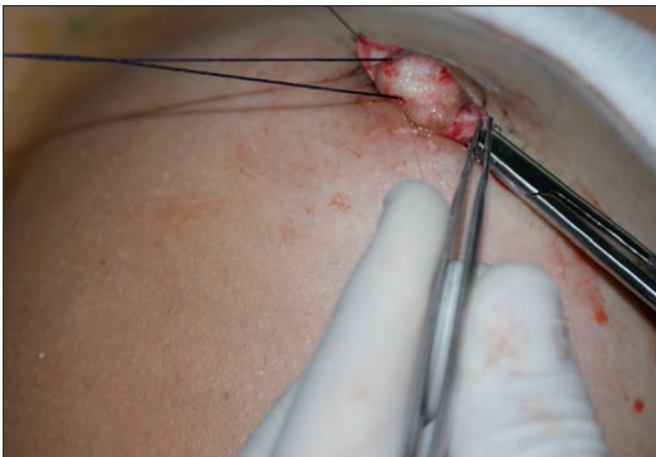

Fig. 3. Tallado de 2 colgajos triangulares dérmicos y sección de los conductos galactóforos.

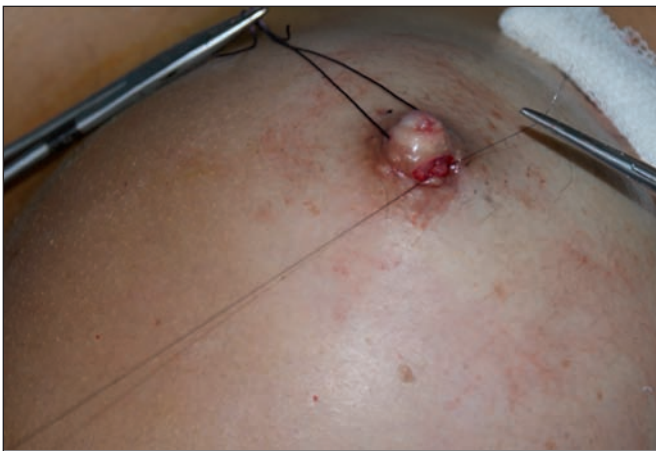

Fig. 4. Rotación de ambos colgajos por debajo del túnel efectuado al cortar los conductos galactóforos, y anclaje de los mismos con nylon 4.0. Cierre de la incisión con el mismo material.

mos una incisión en la base del pezón, en las líneas que coinciden con la base de los triángulos dibujados. En vez de desepitelizar las áreas correspondientes a esos triángulos, como habitualmente se hace en otras técnicas, llevamos a cabo un despegamiento subdérmico a partir de la incisión, conservando la piel (Fig. 2); para facilitar esta

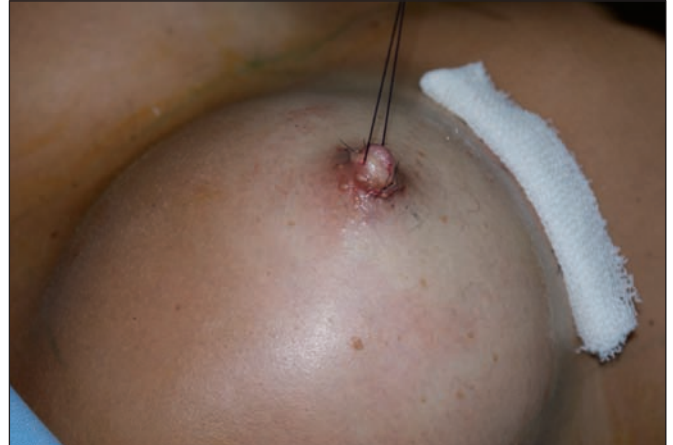

Fig. 5. Procedimiento finalizado.

maniobra empleamos 2 ganchos de Gillies. Por debajo de la piel de la areola que hemos conservado, levantamos 2 colgajos triangulares de tejido subdérmico-dérmico (Fig. 3). Posteriormente, realizamos un túnel por debajo del pezón a partir de la base de los triángulos, a la vez que liberamos la tracción sobre el pezón rompiendo las bandas fibrosas y los conductos galactóforos mediante disección cortante, hasta que el pezón se proyecta sin necesidad de tracción. Luego, doblamos cada colgajo sobre su base hacia adentro, pasando cada punta por debajo del túnel hasta la base del colgajo contralateral, donde las fijamos con puntos de nylon 4.0 (Fig. 4). Colocamos un punto externo de mononylon 4.0 en forma de U en la base del pezón proyectado con objeto de ayudar a mantener en posición el pezón ya evertido. El cierre de la piel debe coincidir en la base del pezón y lo hacemos con nylon 5.0 (Fig. 5). Finalmente colocamos una cura plana suave evitando comprimir la zona. No dejamos tutores externos ni otros sistemas de anclaje externo para mantenimiento de la zona (Fig. 6-9).

Retiramos a los 7 días los puntos de las incisiones paralelas a la base del pezón, y a los 15 días el punto en U de mononylon. Durante este período de tiempo indicamos tratamiento antibiótico con Cefadroxilo a dosis de 500 mg cada 12 horas y analgésico con Diclofenaco sódico a dosis de 75 mg asociado con Paracetamol, 500 mg cada 12 horas. Como tratamiento local para la cura empleamos crema con Ácido Fusídico como antiséptico aplicada cada 12 hs.

## RESULTADOS

No recogimos ninguna complicación tipo infección o necrosis del pezón en el postoperatorio de los casos de la serie de estudio.

Todas las pacientes tuvieron seguimiento con control al mes, a los 3 y a los 6 meses de la cirugía. En ellos, las pacientes no refirieron trastornos de la sensibilidad; no constatamos la presencia de cicatrices evidentes en la areola, ni tampoco de cicatrices hipertróficas o queloides. Tampoco hubo casos de recidiva en la umbilicación del pezón.



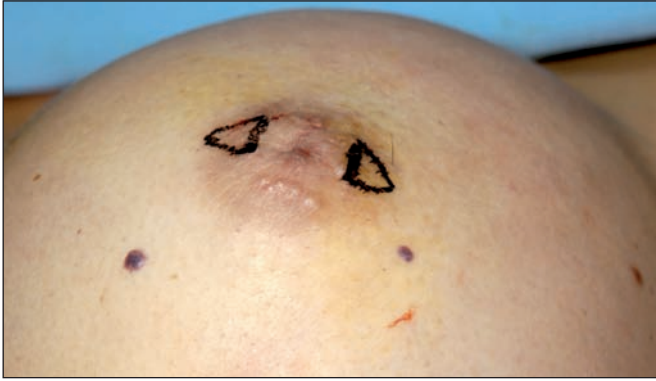

Fig. 6. Descripción de la técnica en un caso de pezón invertido puro, sin asociación de cirugía de aumento mamario. Diseño en la piel de los triángulos subdérmicos.

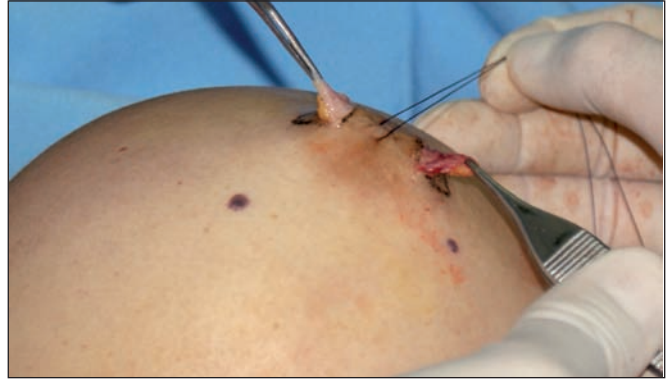

Fig. 7. Elevación de los 2 colgajos dérmicos.

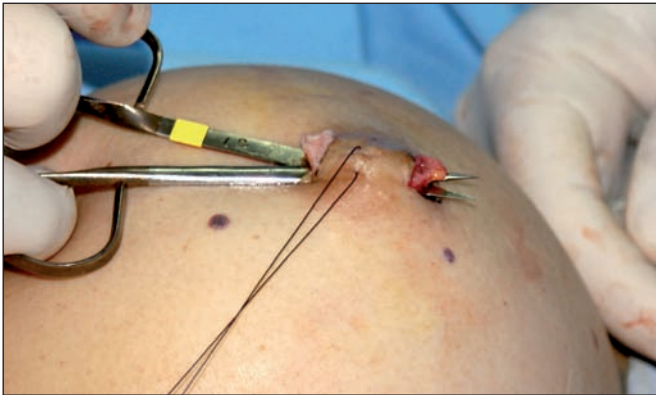

Fig. 8. Sección de los conductos galactóforos.

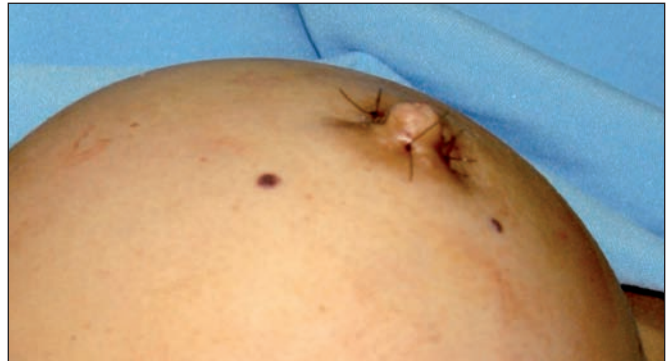

Fig. 9. Procedimiento finalizado. Vemos el punto en U de mononylon 4.0 para soporte estructural del pezón evertido.

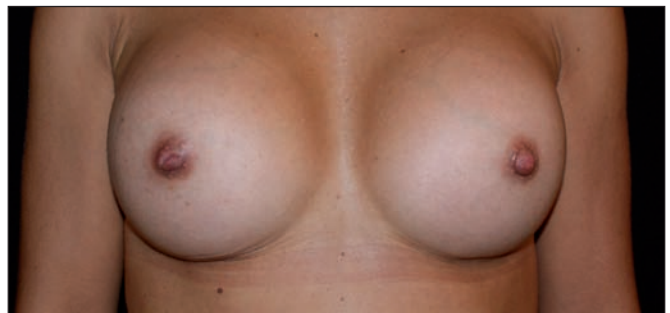
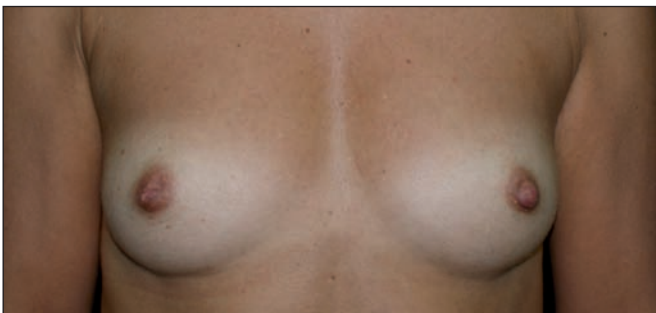
Fig. 10. A. Paciente con pezón invertido unilateral. Corrección de la patología asociada a mamoplastia de aumento con abordaje a través del surco submamario. B. Postoperatorio a los 6 meses.

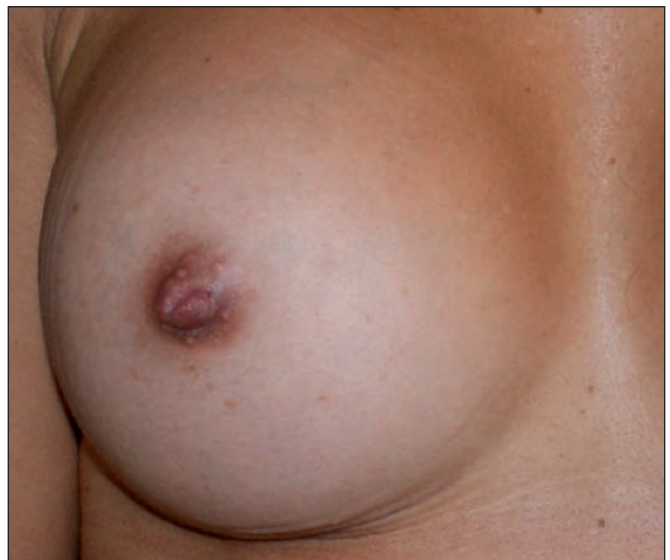
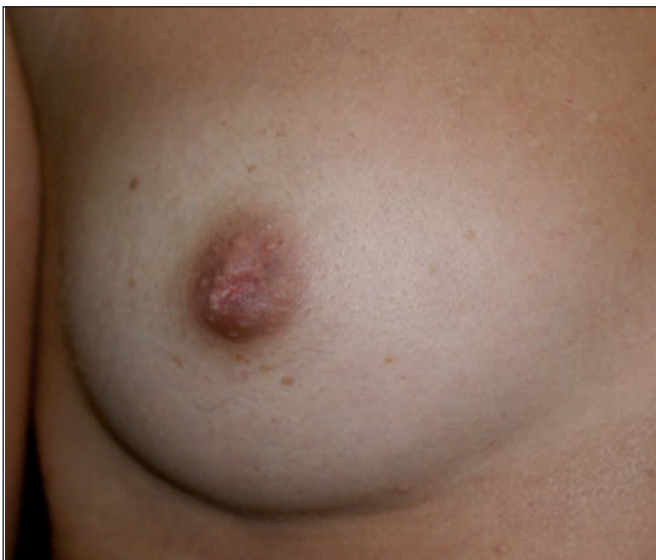
Fig. 11. El caso anterior a mayor detalle. A. Preoperatorio. B. Postoperatorio, sin que se evidencie cicatriz visible.

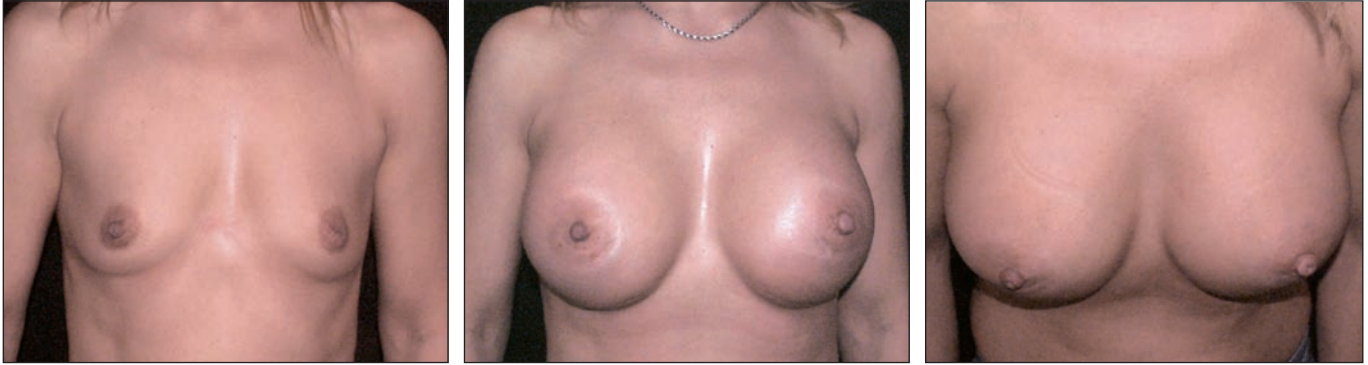

Fig. 12. A. Preoperatorio. B. Postoperatorio a los 6 meses. Corrección de pezones invertidos y mamoplastia de aumento vía submamaria. C. Imágen cenital del resultado para valorar la eversión de los pezones.

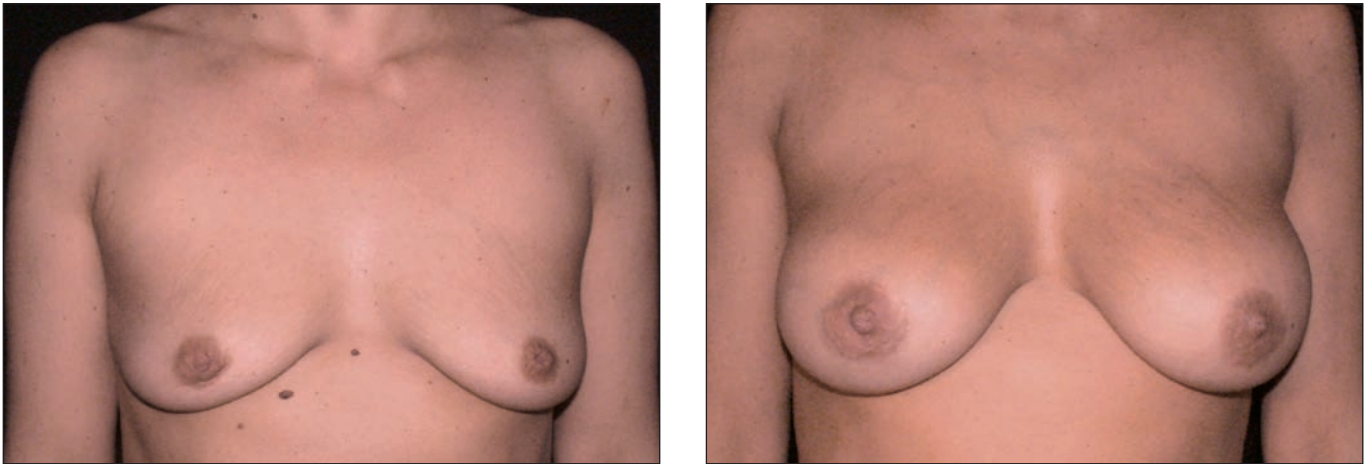

Fig. 13. A. Preoperatorio. B. Postoperatorio a los 6 meses. Corrección de pezón invertido bilateral asociada a colocación de implantes mamarios por vía periareolar inferior y extirpación de nevus torácico.

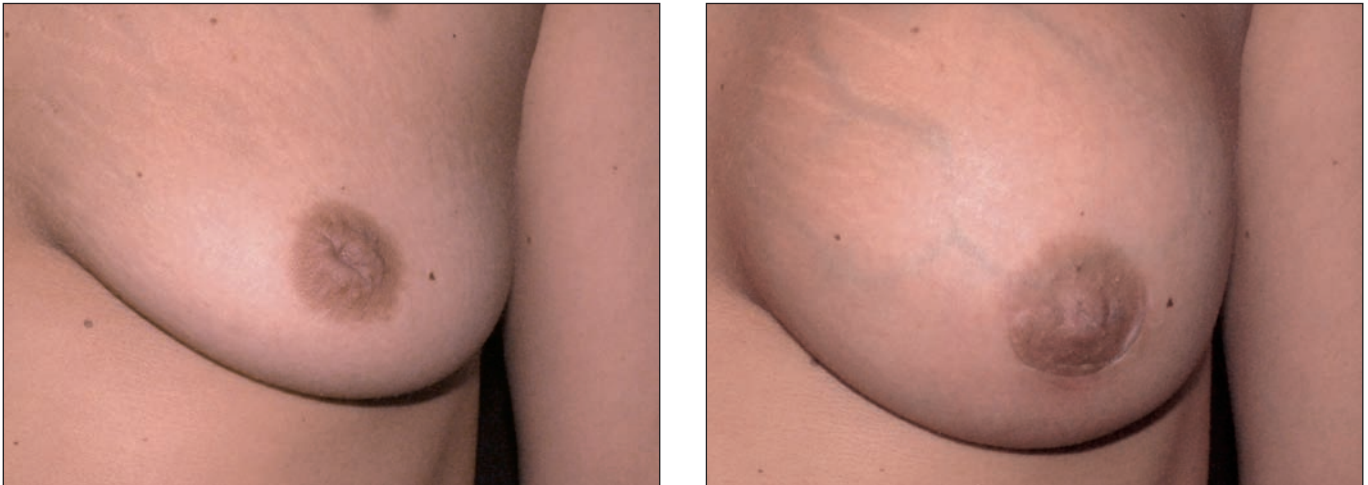


Fig. 14. El caso anterior a mayor detalle. A. Preoperatorio y B. Postoperatorio, sin que se evidencie cicatriz visible.

Todas las pacientes fueron dadas de alta definitiva a los 6 meses de seguimiento. En ese momento el grado de satisfacción manifestado por su parte fue calificado como excelente ya que logramos resolver la situación con una mínima cicatriz, sin recidiva y sin que ninguna presentara alteración de la sensibilidad (Fig. 10-16). En la paciente que había sufrido cirugía previa con técnica de

Skoog y fracasó, el seguimiento tras la cirugía de corrección con nuestra técnica se amplió hasta los 3 años de postoperatorio sin que tampoco se presentaran recidivas en ese periodo de tiempo (Fig. 17).



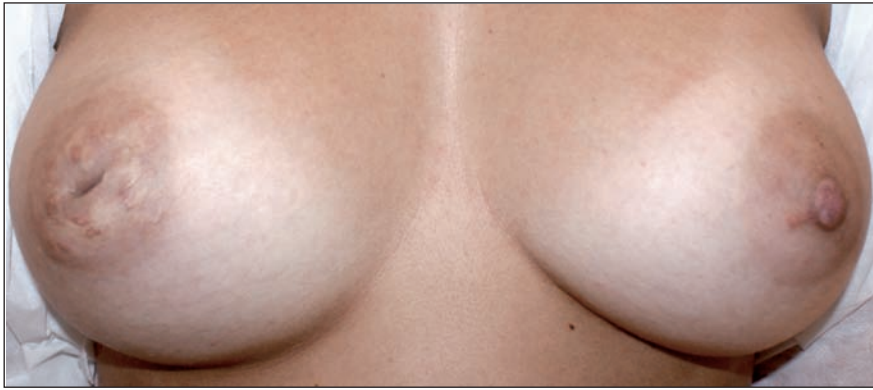

Fig. 15. A. Paciente con pezón invertido derecho y cicatrices previas debido a fracaso con técnica de Skoog. B. Detalle lado izquierdo.

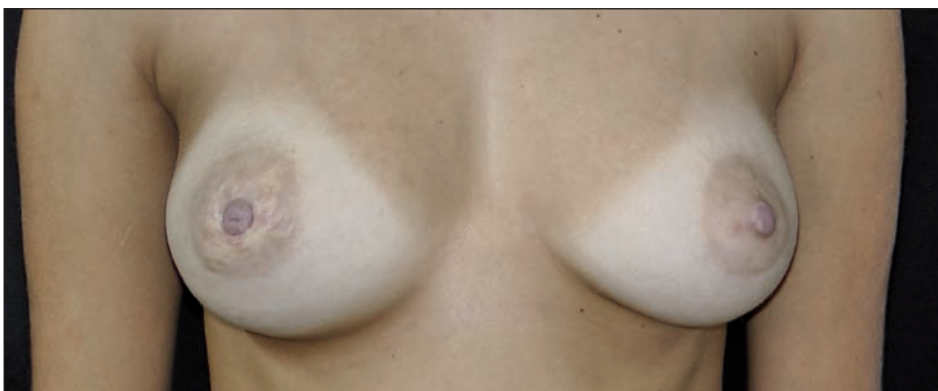
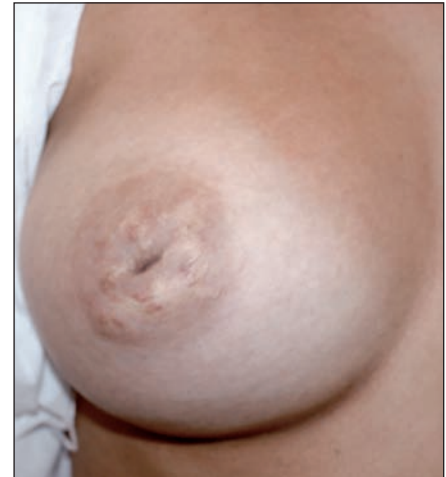

Fig. 16. A. Postoperatorio a los 6 meses. B. Detalle de la corrección en el lado derecho.

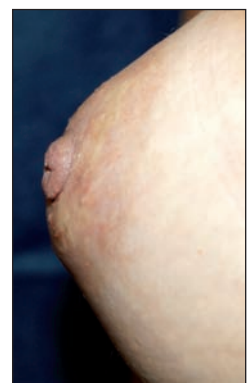
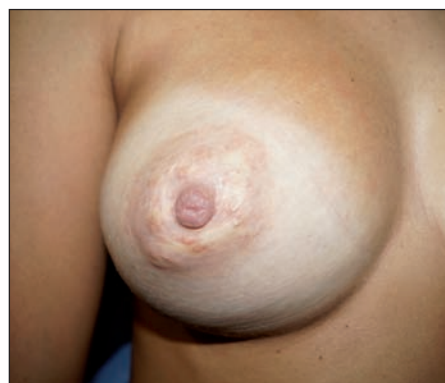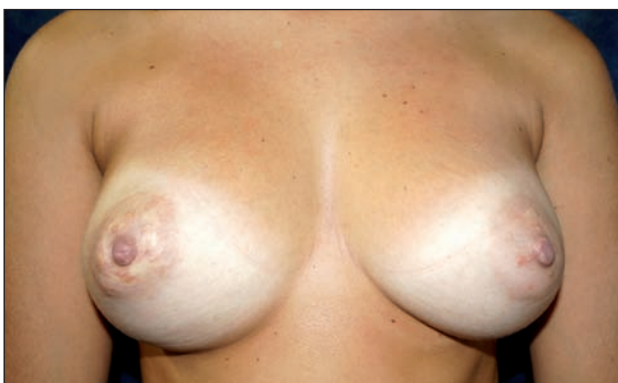
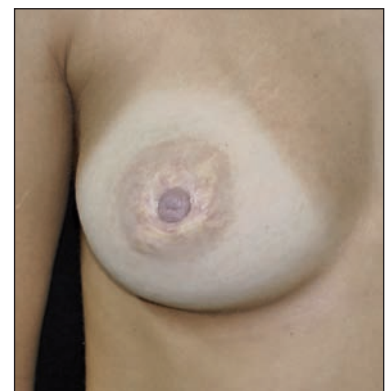


Fig. 17. A. Postoperatorio a los 3 años. Detalle de la corrección en el lado derecho. Vista de perfil para evidenciar el mantenimiento de la eversión del pezón.

## Discusión

La detección del pezón invertido se hace en muchas ocasiones durante una consulta por solicitud de cirugía de aumento mamario. Las pacientes por lo general conocen la situación debido a que han sufrido interferencia con la lactancia. En otros casos realizan la consulta sobre sus pezones ellas mismas por su deseo de aumentar su busto al mismo tiempo de corregir el defecto. De forma excepcional la consulta se hace solo por la presencia de esta alteración congénita.

Existen muchas técnicas quirúrgicas para la corrección del pezón invertido de diferente grado de severidad en las

que las cicatrices resultantes, con frecuencia, quedan en la areola. Con el fin de evitar estas cicatrices algunos autores comenzaron a cortar los conductos galactóforos empleando un trocar a modo de corte, tal y como vemos en la descripción de Orentreich (14); o el bisturí en la posición de la hora 11 como describen Sulamanidze y col. (15); o utilizando una lazada de acero en U como material de corte de los galactóforos como describen Szczerbas y col. (16).

Con frecuencia se describe también la recidiva de la inversión debida a que existe el riesgo de retracción secundaria. Es por ello que otros autores efectúan el corte de los galactóforos e interponen a la vez algún tipo de material para evitar la retracción secundaria. En este sen-

tido la primera descripción que interpone colgajos dérmicos se le atribuye a Elsahy (17) en 1976, aunque la popularidad de la misma fue alcanzada en los Estados Unidos por las publicaciones de Teimourian (18-19) y por algunas modificaciones adicionales realizadas en las publicaciones de Haeseker (20) y de Lee y Cho (21). Otros autores en vez de interponer colgajos dérmicos decidieron colocar tras la sección de los galactóforos unos separadores de silicona de forma transitoria, separadores que elaboran a partir de catéteres, con el objeto de evitar la recidiva por retracción secundaria. Así encontramos la descripción original de Chandler (22) en 1990 actualizada por Graivier (11) en el 2006 y posteriormente confirmada en el trabajo de Moretti (12) como de utilidad para los casos grado I de pezón invertido.

Otros autores decidieron utilizar puntos internos de material reabsorbible con la finalidad de disminuir la posibilidad de retracción secundaria tras la sección de los galactóforos, como menciona el trabajo publicado por Serra (4) que emplea poliglactina a modo de sutura interna; o el trabajo de Kolker (23), en el que el material de sutura se coloca en forma interna a modo de bolsa de tabaco o cerclaje.

El trabajo que nosotros mismos publicamos en *Cirugía Plástica Ibero-Latinoamericana* en el 2011 (12) es el único que compara 2 técnicas de interposición de materiales sintéticos frente al uso de colgajos dérmicos triangulares, demostrando que donde se usa un tutor de silicona ocurre una mayor recidiva además de que el procedimiento queda limitado a su empleo en casos de pezón invertido grado I, concluyendo que eran más seguros para garantizar el resultado a largo plazo los colgajos dérmicos triangulares si bien con el inconveniente de dejar una cicatriz visible en la areola.

Con el objeto de evitar esta cicatriz areolar Kyung Hee Min y col. [24] utilizan 2 colgajos triangulares tallados de forma subcutánea. Esta técnica es una modificación de otras que usan colgajos dérmicos areolares para conseguir la proyección de pezón.

Empleando nuestra experiencia previa con los colgajos dérmicos y usando el abordaje propuesto por Kyung y col. realizamos en 16 pacientes un abordaje en la base del pezón (en los puntos correspondientes a las horas 3 y 9) y procedimos a una disección subdérmica. A diferencia de la técnica de Kyung efectuamos con tijeras de iris la liberación de los colgajos dérmicos, y por la zona externa de dichos triángulos, procedimos al corte de los conductos galactóforos hasta lograr la eversión completa del pezón. Posteriormente usamos material reabsorbible (poliglactina) para mantener y fijar los colgajos en posición con una rotación de 180° cada uno. Por último utilizamos un punto de mononylon externo transitorio en forma de U en la base del pezón para reforzar la eversión.

La técnica que proponemos tiene como objeto reducir la posibilidad de recidiva del pezón invertido debido a que corta los galactóforos, rota 2 colgajos dérmicos fija-

dos con poliglactina y además mantiene la eversión con un punto transfixiante transitorio en U; a la vez, busca un excelente resultado estético debido a la ausencia de cicatrices en la areola. Por otro lado posee la ventaja de que se puede aplicar en el mismo momento de efectuar la cirugía de aumento mamario, tanto a través de un abordaje periareolar inferior como submamario.

Recomendamos hacer entender bien a las pacientes que este procedimiento es aconsejable después de la lactancia, ya que se seccionan los conductos galactóforos y hay interposición entre ellos de unos colgajos triangulares dermofibrosos que impide la recanalización de los mismos.

Como última ventaja de la técnica descrita señalamos que es un procedimiento rápido y sencillo, con inmejorables resultados estéticos, y eficaz.

## Conclusiones

Presentamos un nuevo procedimiento quirúrgico para la corrección del pezón invertido sin efectuar incisiones en la areola. Esta técnica tiene como principios básicos la sección de los conductos galactóforos, la rotación de 2 colgajos dérmicos que se fijan con poliglactina y un punto en U transfixiante transitorio. La novedad de la misma reside en el abordaje que realizamos en la base del pezón, con despegamiento subcutáneo para el tallado de los colgajos dérmicos.

Se trata de un procedimiento simple, de fácil realización, con mínimas complicaciones y con un excelente resultado estético debido a la ausencia de cicatrices en la areola.

## Dirección del autor

Dr. Ernesto Moretti  
Italia 1460,  
(2000) Rosario, Argentina  
correo electrónico: contacto@esteticacentrum.com.ar

## Bibliografía

1. **Park H, Yoon C, Kim H:** The prevalence of congenital inverted nipple. *Aesthetic Plast Surg*, 1999, 23:144-146.
2. **Tal M:** Correction of inverted nipple using piercing. *Plast Reconstr Surg*, 2003, 112(4): 1178-1179.
3. **Teng L, Wu G, Sum X:** Correction of inverted nipple: an alternative method using continuous elastic outside distraction. *Ann Plast Surg*, 2005, 54(2):120-123.
4. **Serra-Renom, J, Fontdevila J, Monner J:** Correction of the Inverted Nipple With an Internal 5-Point Star Suture. *Ann Plast Surg*; 2004, 53: 293-296.
5. **Kim D, Jeong E, Eo S, Kim K, Lee S, Cho B:** Correction on inverted nipple: an alternative method using two triangular areolar dermal flaps. *Ann Plast Surg*, 2003, 51:636-640.
6. **Burm J, Kim Y:** Correction of inverted nipples by strong suspension with areolar-based dermal flaps. *Plast Reconstr Surg*, 2007, 120:1483-1486.

7. **Wu H, Huang X, Zheng S:** A new procedure for correction of severe inverted nipple with two triangular areolar dermofibrous flaps. *Aesthetic Plast Surg*, 2008, 32:641-644.
8. **Huang W:** A new method for correction of inverted nipple with three periductal dermofibrous flaps. *Aesthetic Plast Surg*, 2003, 37:301-304.
9. **Kim J, Lim Y, Oh J:** Correction of inverted nipples with twisting and locking principles. *Plast Reconstr Surg*, 2006, 118: 1526-1531.
10. **Schwager R, Smith J, Gray G:** Inversion of the human female nipple, with a simple method of treatment. *Plast Reconstr Surg*, 1974, 54:564-569.
11. **Graivier M:** Wire subcision for complete release of depressions, subdermal attachments and scars. *Aesthetic Surg J*, 2006, 24:387-394.
12. **Moretti E.A, Gallo S, Huck W:** Tratamiento del Pezón Invertido: Comparación de dos Técnicas. *Cir. plást. ibero-latinoam.* 2011, 37 (1): 55-61.
13. **Han S, Gi Hong Y:** The inverted nipple: Its grading and surgical correction. *Plast Reconstr Surg*, 1999, 104(2): 389-395.
14. **Orentreich DS:** Subcutaneous incisionless (subcision) surgery for the correction of depressed scars and wrinkles. *Dermatol Surg*, 1995, 21:543-549.
15. **Sulamanidze M, Salti G, Maschett M:** Wire scalpel for surgical correction of soft tissue contour defects by subcutaneous dissection. *Dermatol Surg*, 2000, 108:1735-1750.
16. **Szczerbas S, Paulius K, Nadimi S, Maguira P:** Wire subcision as a treatment for nipple inversion. *Plast Reconstr Surg*, 2009, 123(6): 206-207.
17. **Elsahy N:** An alternative operation for inverted nipple. *Plast Reconstr Surg*, 1976, 57:438-491.
18. **Teimourian B, Adham M:** Simple technique for correction of inverted nipple. *Plast Reconstr Surg*, 1980, 65:504-506.
19. **Teimourian B, Adam M:** Congenital anomalies of nipple and areola. En Georgiad NG, ed. *Aesthetic Breast Surgery*. Baltimore: Williams & Wilkins, 1983, p.347.
20. **Haeseker B:** The Application of Deepithelialised Turn Over Flap. *Br. Jr. Plast. Surg.*, 1984, 37(2): 253-255.
21. **Lee K, Cho B:** Surgical correction of inverted nipples using the modified Namba or Teimourian technique. *Plast Reconstr Surg*, 2004,113(1): 328-336.
22. **Chandler. P, Hill S:** A directed surgical approach to correct the inverted nipple. *Plast Reconstr Surg*, 1990, 86(2): 352-354.
23. **Kolker A, Tomina P:** Minimally invasive correction of inverted nipples: a safe and simple technique for reliable, sustainable projection. *Ann Plast Surg*, 2009, 62(5), 549-553.
24. **Kyung-Hee M, Sung-Soo P, Chan-Yeong H, Kyung-Won M:** Scar-Free Technique for Inverted-Nipple Correction, *Aesth Plast Surg*, 2010, 34:116-119.